

# Cas Clinique 6

---

Rte Amira Dalleli  
Pr.Ag Aicha Kallel

Rte Zeineb Guesmi  
Dr. Boutheina Mahdi

Rt Adnene Ben Ammou  
Pr. Ag Mohamed Ben Salah

# Vignette clinique

---

- ❖ Mr A.M
- ❖ 40 ans
- ❖ Sans antécédents médicaux ni chirurgicaux
- ❖ Conditions socio-économiques
  - Berger
  - Vit dans un milieu rural à Sidi Bouzid
  - Présence de chiens dans l'entourage

# Histoire de la maladie

---

## ❖ Août 2015

- Dorsalgies
- Paresthésies des deux membres inférieurs
- Exagérés par l'effort et peu calmés par le repos
- Sans fièvre

# Histoire de la maladie

---

- ❖ Mars 2016 (20 jours avant l'admission)
  - Lourdeur des 2 membres inférieurs
  - Paraparésie

# Examen physique

---

- ❖ Apyrétique
- ❖ Etat général conservé
- ❖ Stable sur le plan hémodynamique et respiratoire
- ❖ Conscient, bien orienté dans le temps et dans l'espace

# Examen neurologique

---

- ❖ Paraparésie bilatérale (gauche+++)
- ❖ Déficit moteur proximal coté 3 – 4
- ❖ Niveau sensitif D6
- ❖ ROT vifs ; RCP en flexion
- ❖ Pas de contracture des muscles paravertébraux
- ❖ Tonus sphinctérien normotendu

# Examen ostéoarticulaire

---

- ❖ Marche spastique à l'aide d'une canne-béquille
- ❖ Pas de déformation rachidienne
- ❖ Pas de douleur à la pression des processus épineux
- ❖ Pas de masse paravertébrale palpable

# Biologie

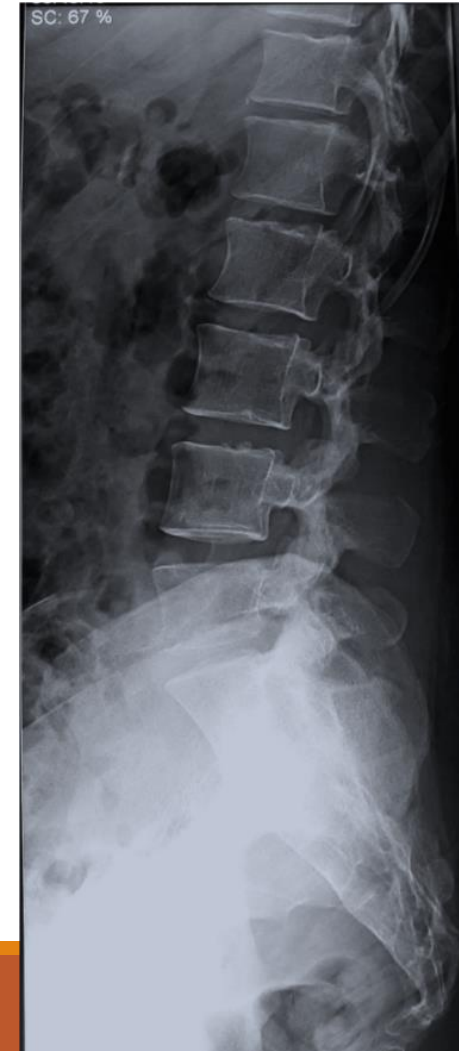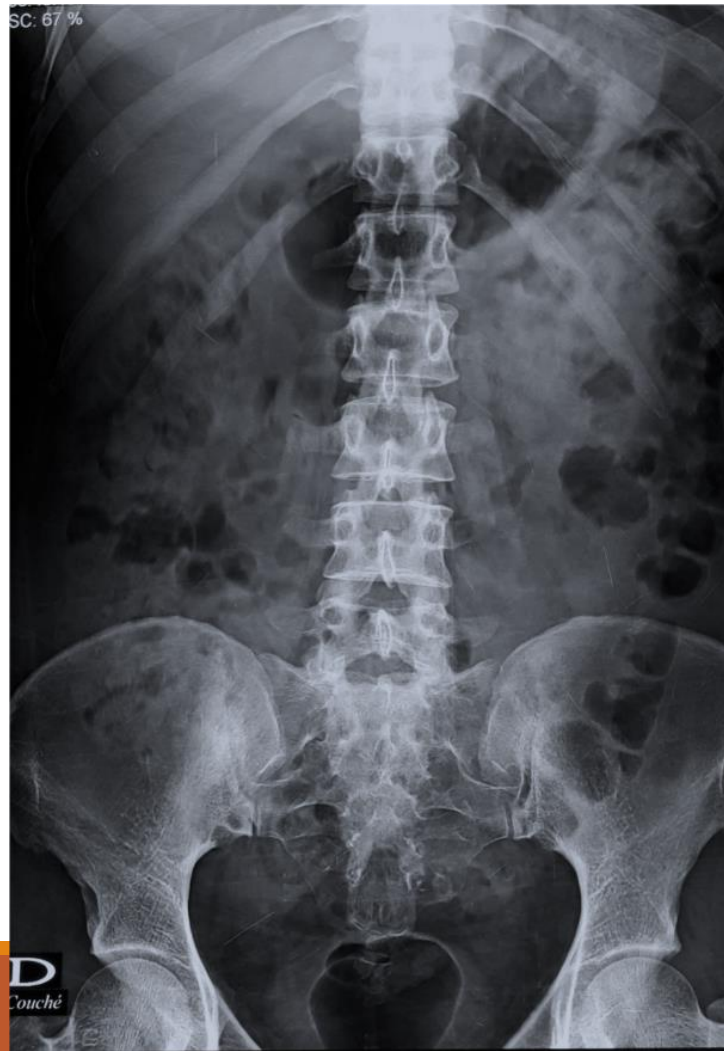---

- ❖ **NFS** : GB :6700/mm<sup>3</sup>  
PNN :3551/mm<sup>3</sup>; L: 3015/mm<sup>3</sup>; Eo :134/mm<sup>3</sup>  
Hb: 13 g/dl  
Plq :170 000/mm<sup>3</sup>
- ❖ **Créatinine**: 8mg/l, **CRP**:12mg/l
- ❖ **ASAT**: 14UI/l; **ALAT**:16UI/l
- ❖ **Bilirubine totale**: 4UI/l; **PAL**:18UI/l

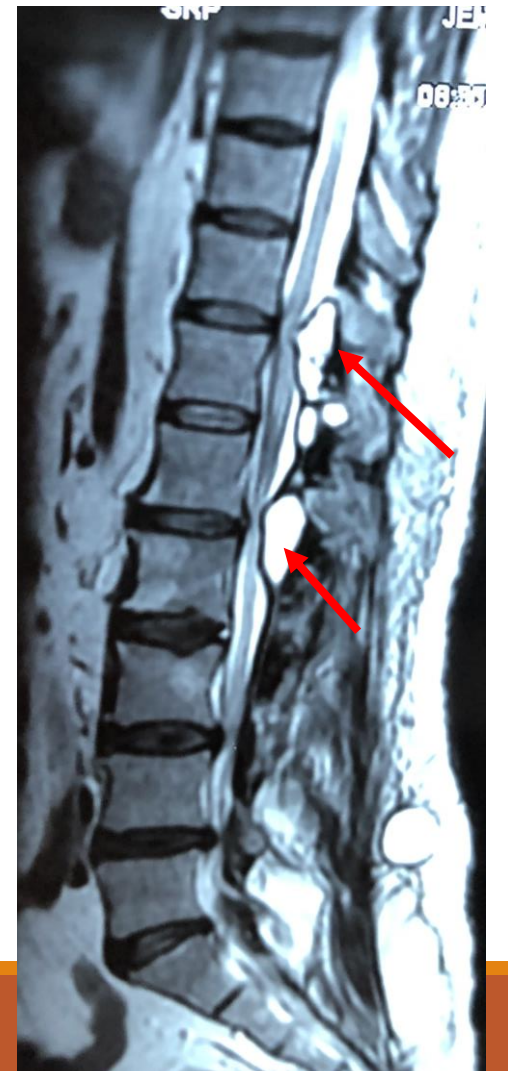
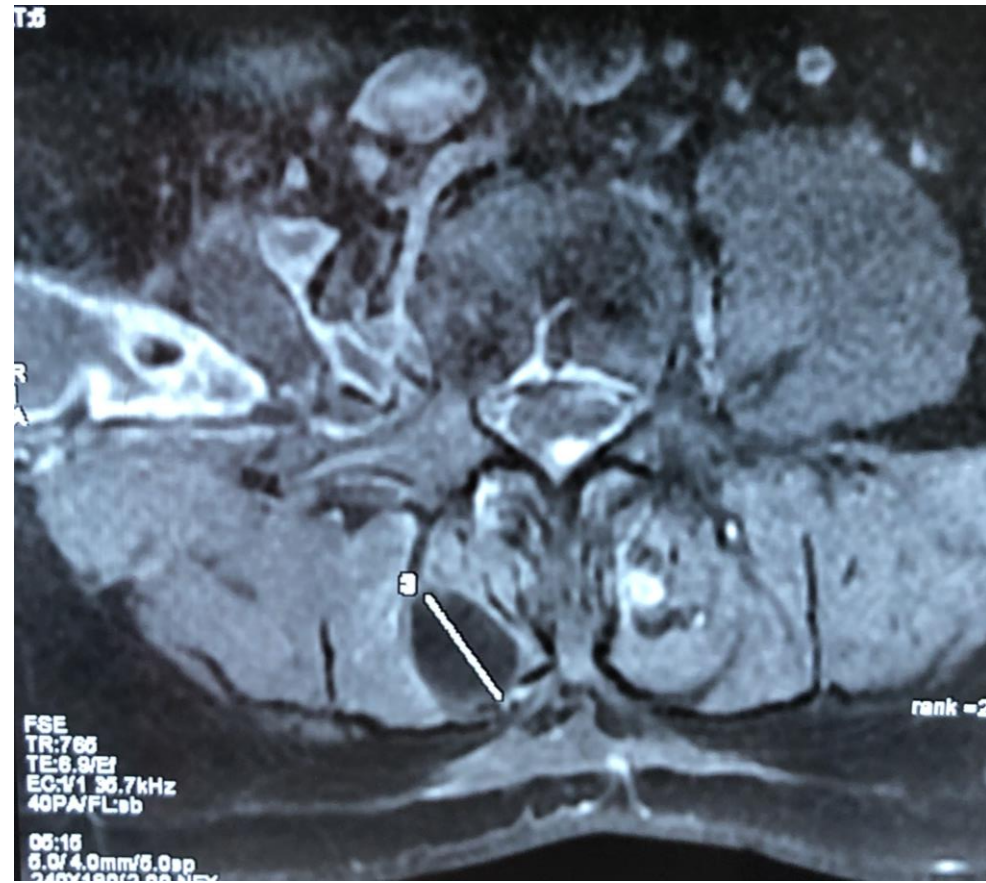
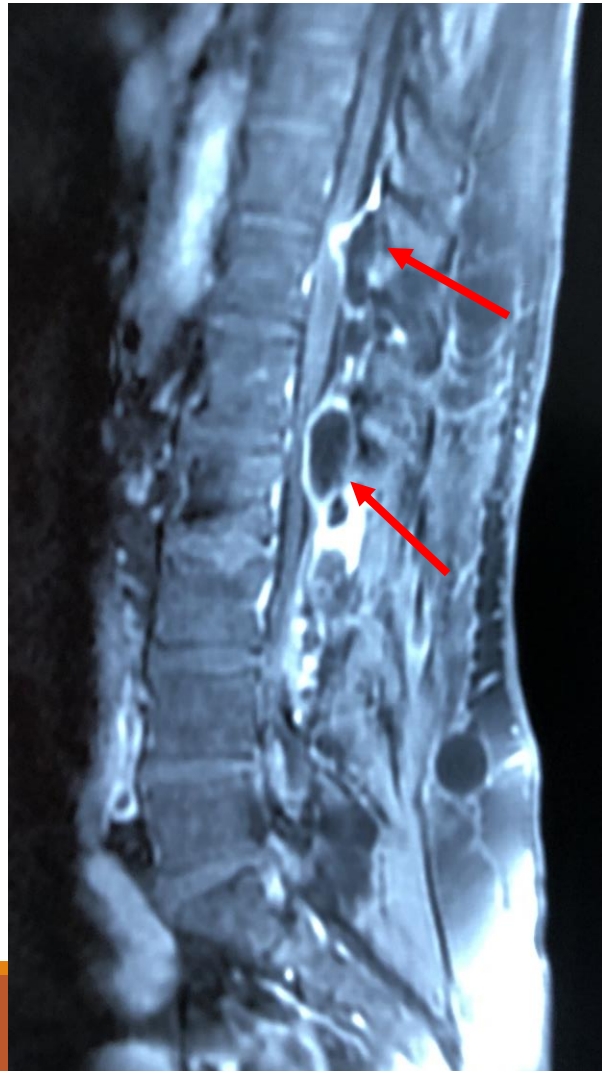

# Radiographie du patient

---



# IRM du patient



# QCM 1

---

Quel diagnostic évoquez-vous en 1<sup>er</sup> ?

1. Spondylodiscite tuberculeuse
2. Ostéosarcome
3. Spondylodiscite brucellienne
4. Echinococcose kystique rachidienne
5. Spondylarthropathie ankylosante

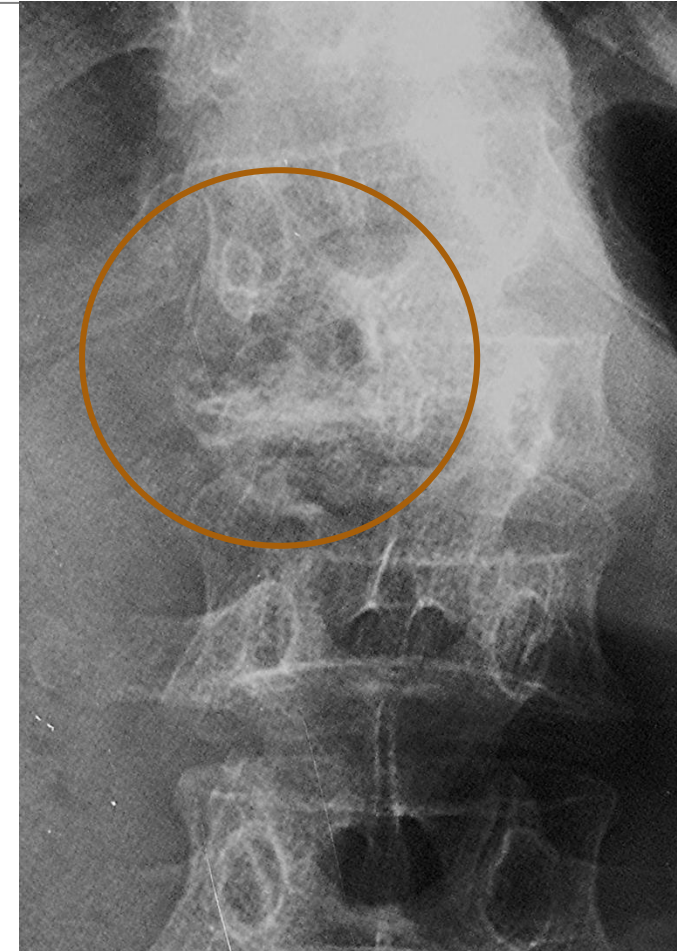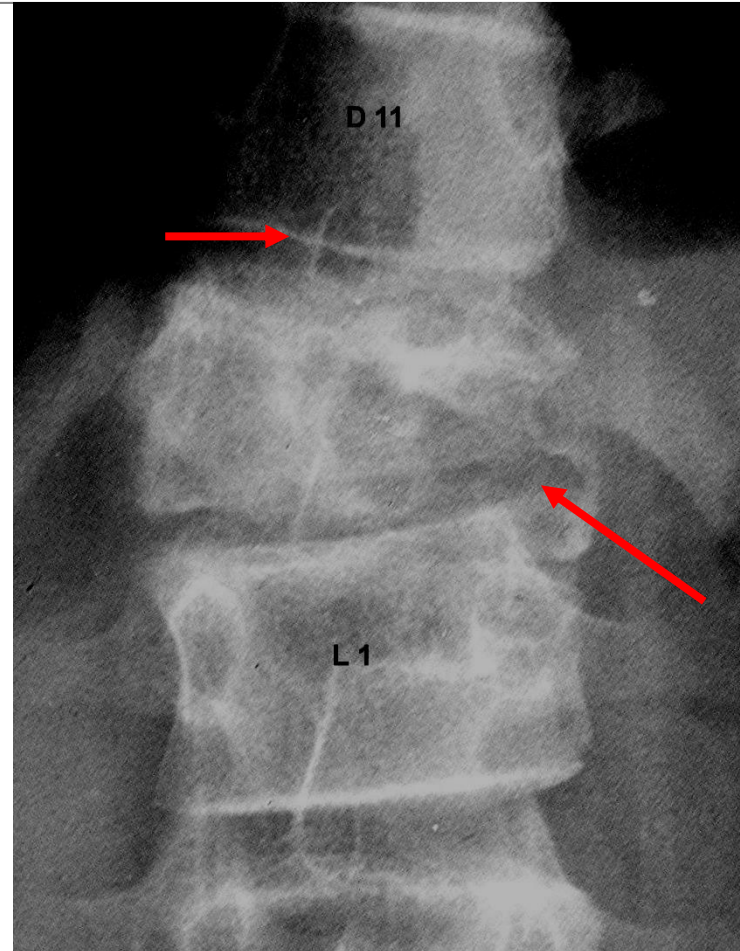




# Imagerie de l'échinococcose: Radiographie

- ❖ 1<sup>ère</sup> intention
- ❖ Tassement asymétrique
- ❖ Vertèbre borgne
- ❖ Image lacunaire en grappe de raisin

→ Rx normale n'élimine pas le diagnostic



# Imagerie de l'échinococcose: Echographie

---

- ❖ Utile autres localisations

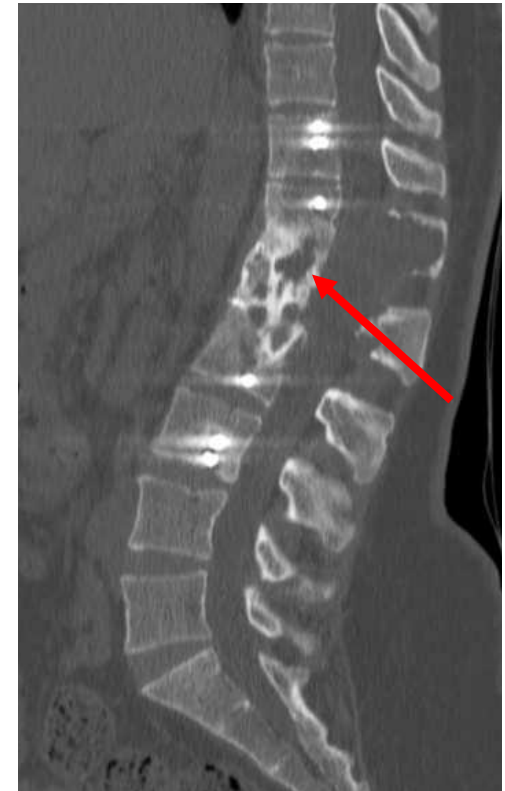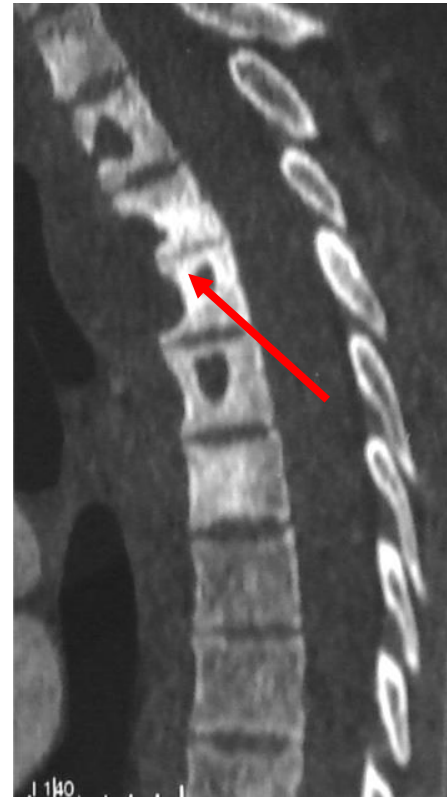- ❖ Peu d'indication rachis

→ Abscès paravertébral

# Imagerie de l'échinococcose : TDM

---

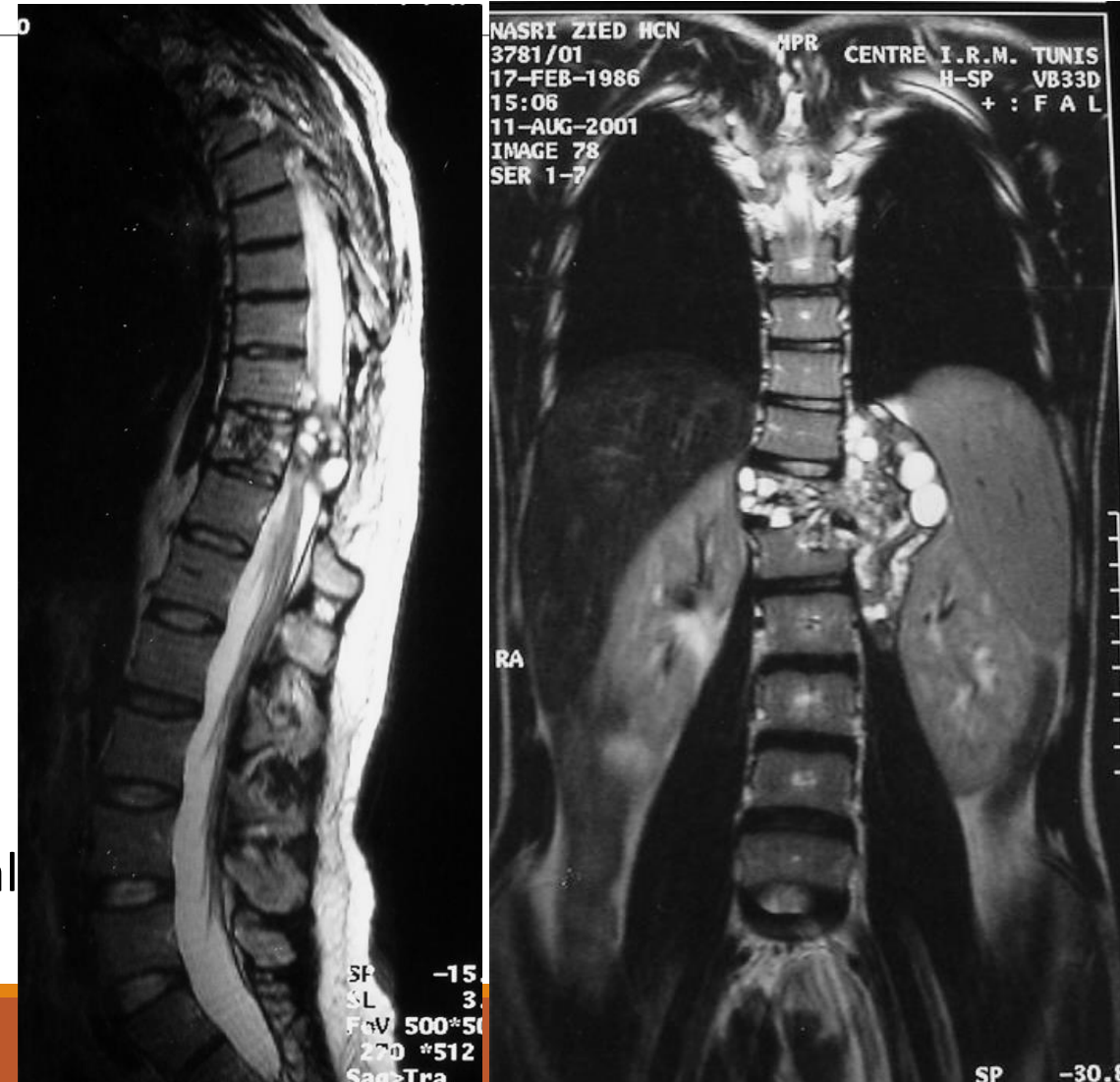- ❖ Meilleure analyse que la Rx
- ❖ Images lacunaire
- ❖ Pas d'atteinte discale
- ❖ Intérêt planning préopératoire



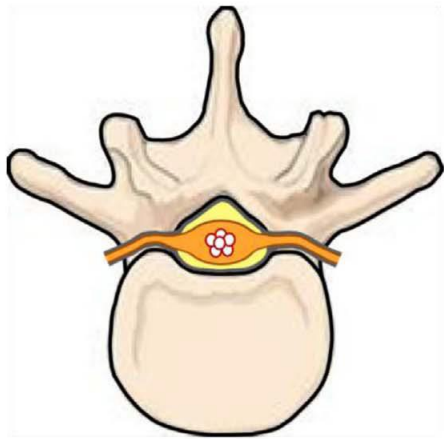# Imagerie de l'échinococcose : IRM

## ❖ Examen de choix

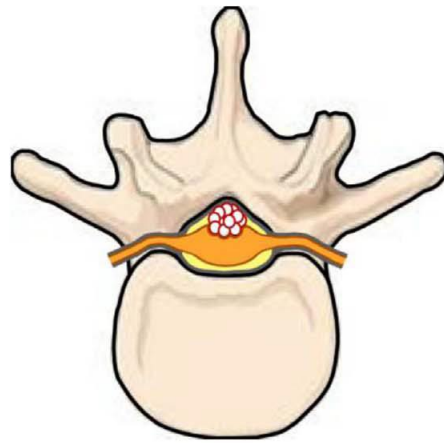
- Diagnostic positif
- Étudier directement le contenu canalaire
- Apprécier le degré de souffrance médullaire
- Bilan d'extension rachidien (lésions étagées)
- Rapports des vésicules hydatiques/fourreau dural



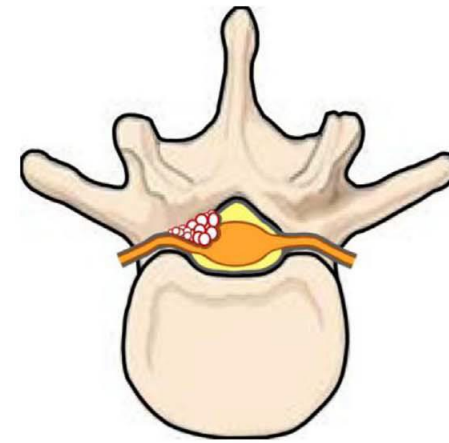




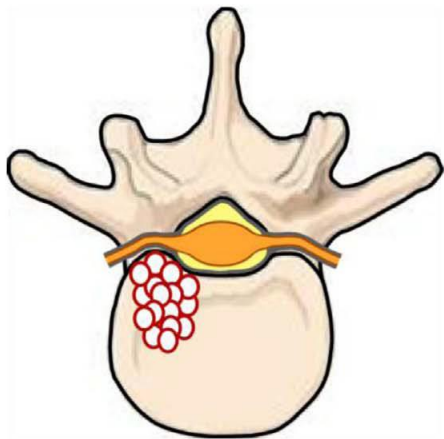
Type 1: intramedullar



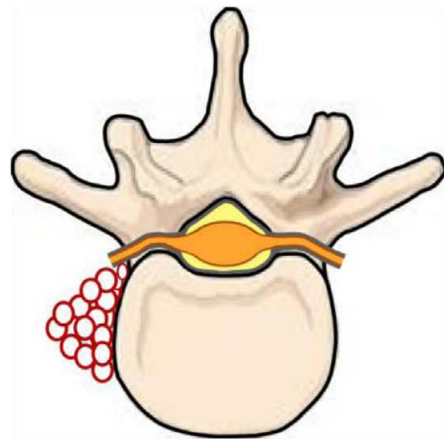
Type 2: intradural,  
extramedullar



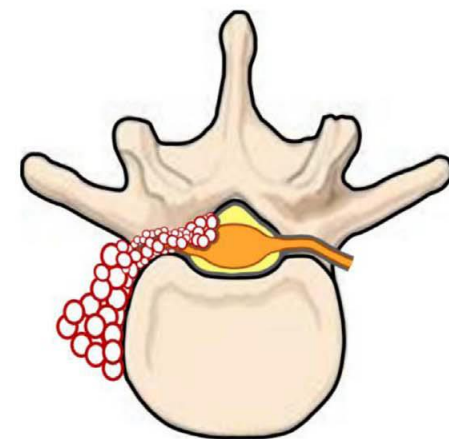
Type 3: extradural,  
intraspinal



Type 4: vertebral

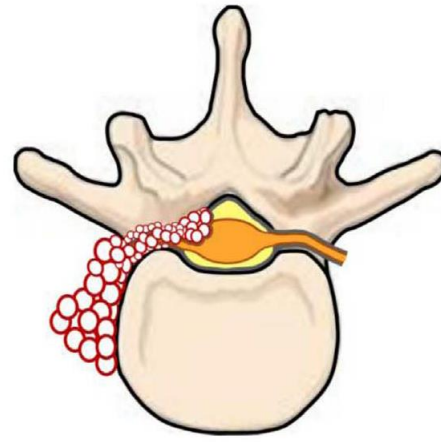



Type 5: paravertebral

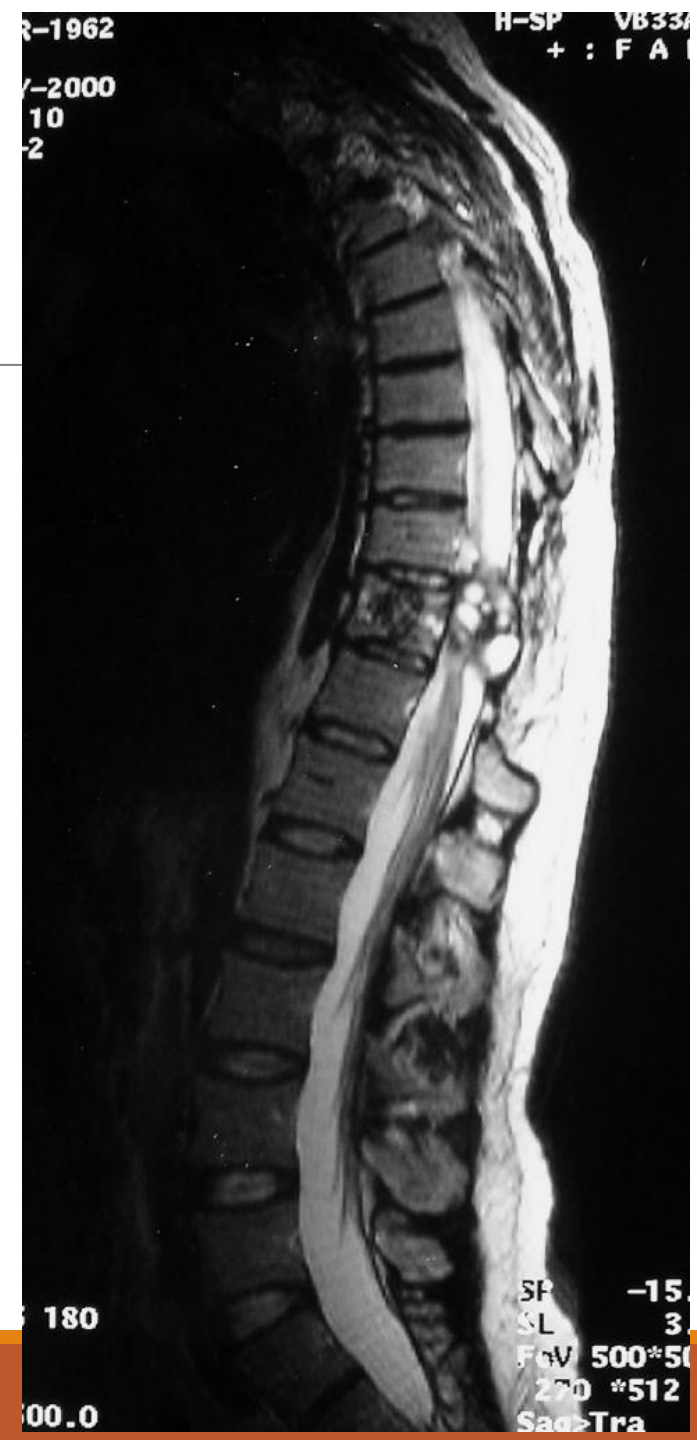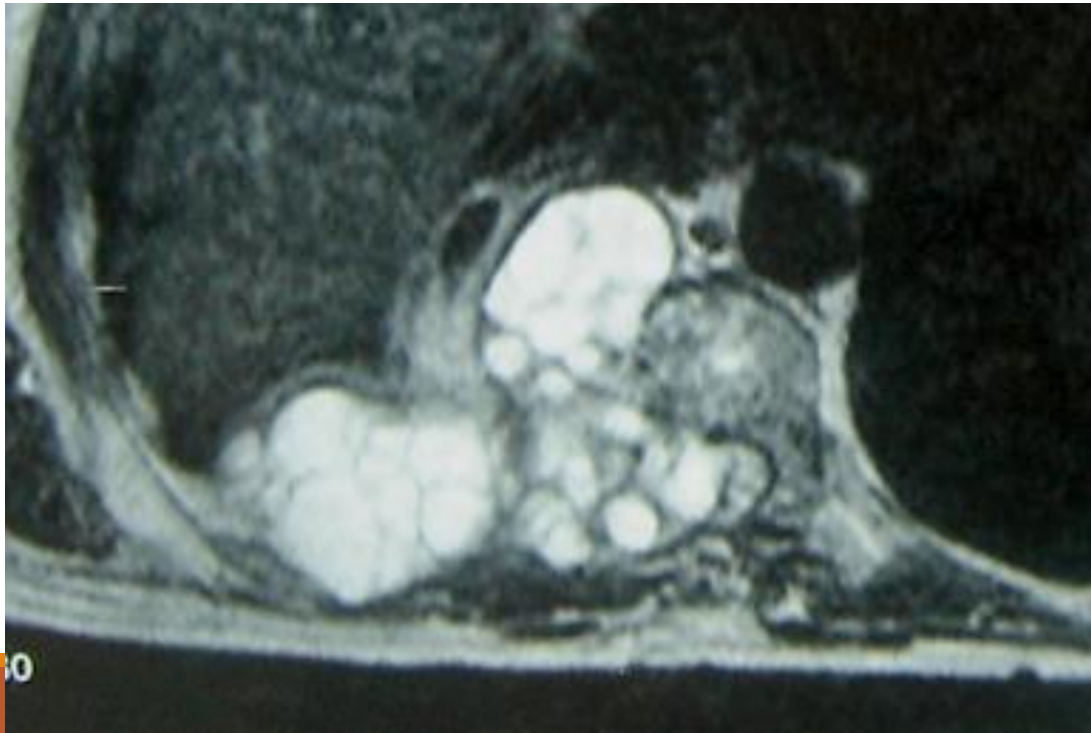


'Dumbbell' formation





'Dumbbell' formation



R-1962 H-SP VB334  
+ : F A  
-2000  
10  
-2

SP -15  
SL 3  
FoV 500\*500  
270 \*512  
Sag>Tra

180  
00.0

# Ponction biopsie disco vertébrale: indication

---

- ❖ Imagerie concluante + sérologie hydatique positive  
→ pas d'indication
- ❖ Imagerie atypique + Sérologie négative  
→ indication ponction biopsie

**Mais**

**Risque de dissémination**

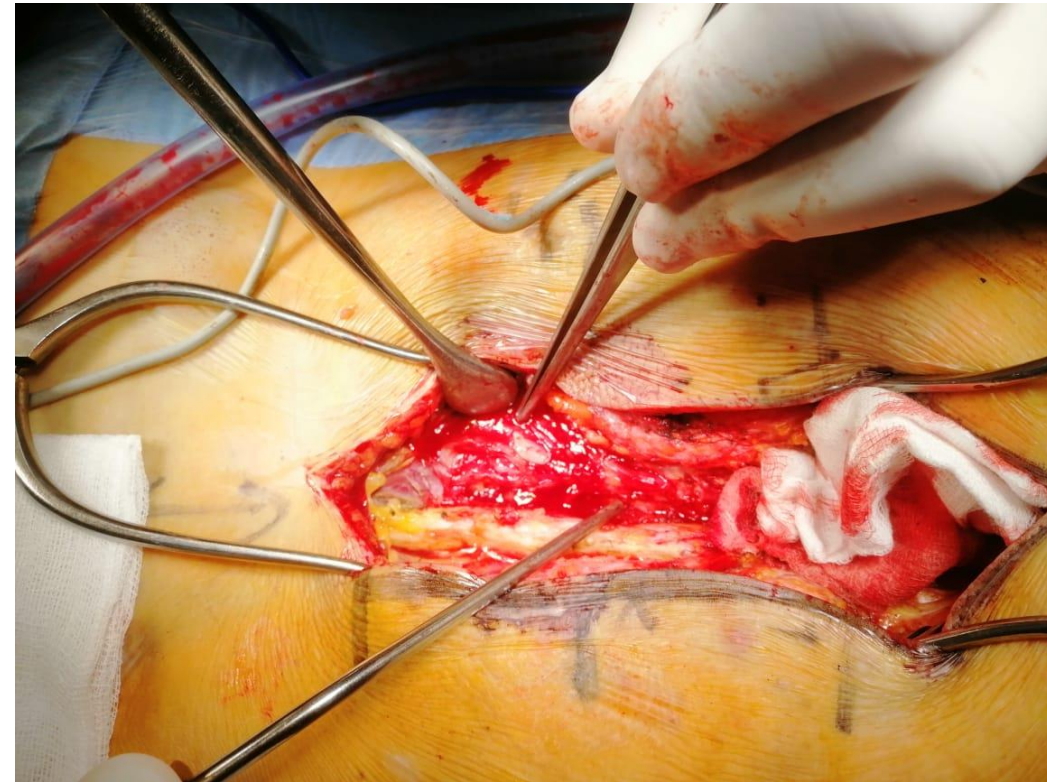
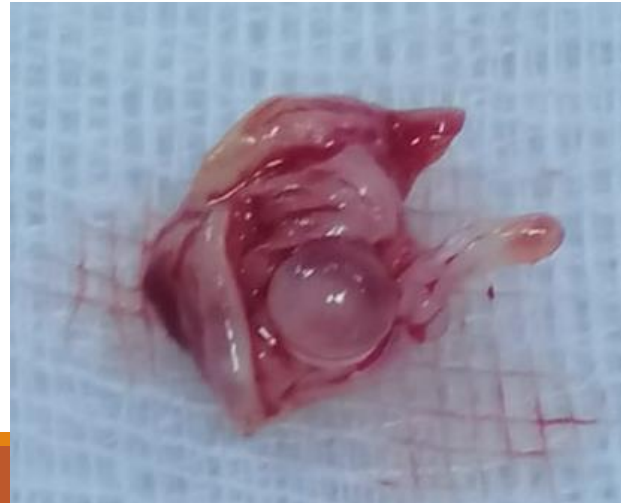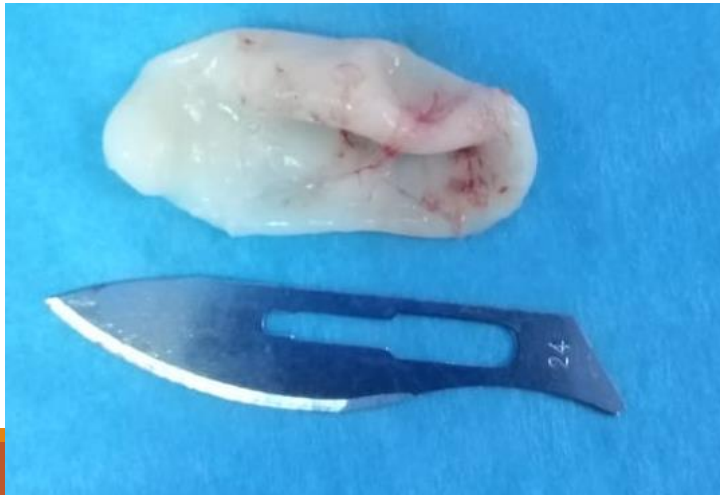**Risque d'anaphylaxie**



# Traitement chirurgical : Objectifs

---

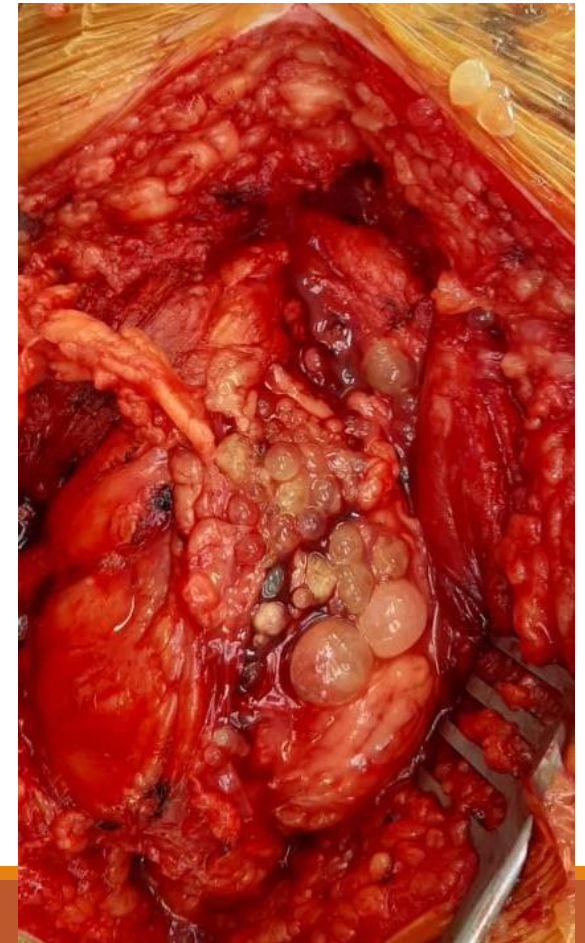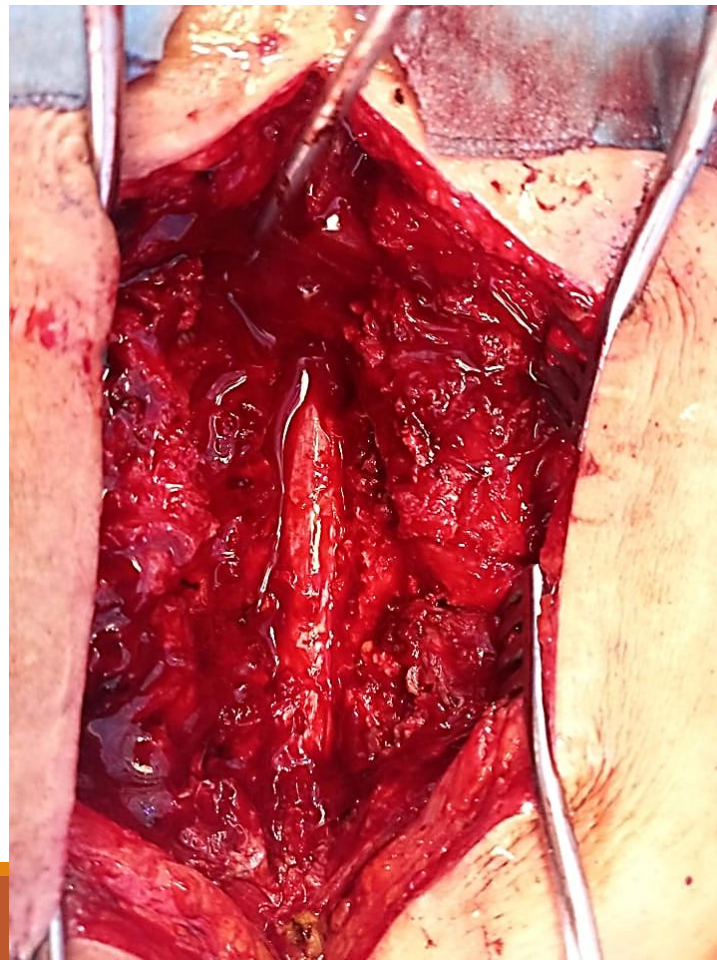
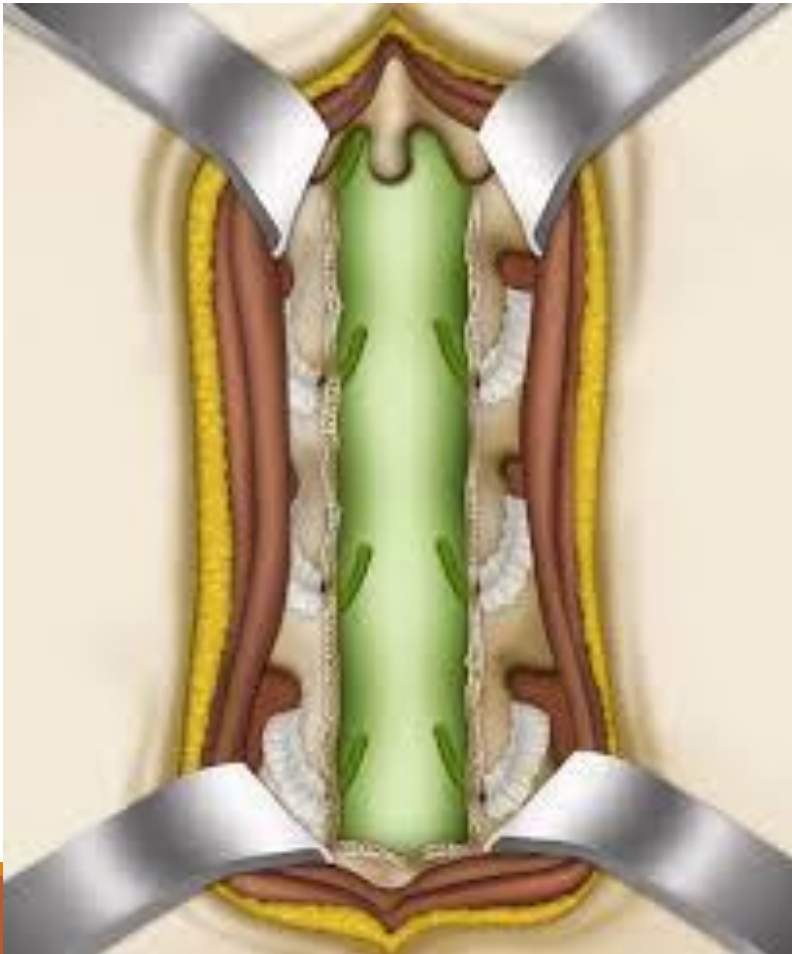
- ❖ Neurologique : Décompression
- ❖ Mécanique : Stabilisation
- ❖ Résection carcinologique





# Traitement chirurgical : Moyens

## Laminectomie

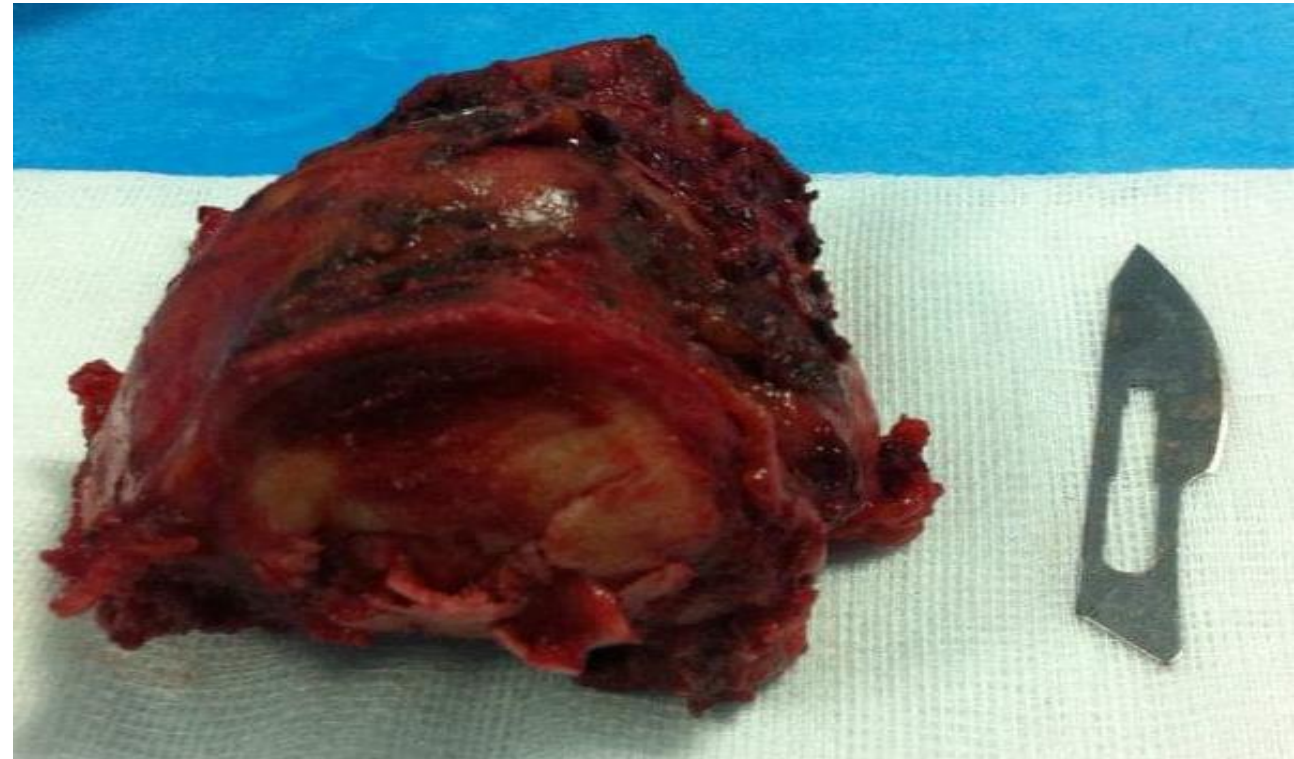


# Traitement chirurgical : Moyens

---

## Corporectomie

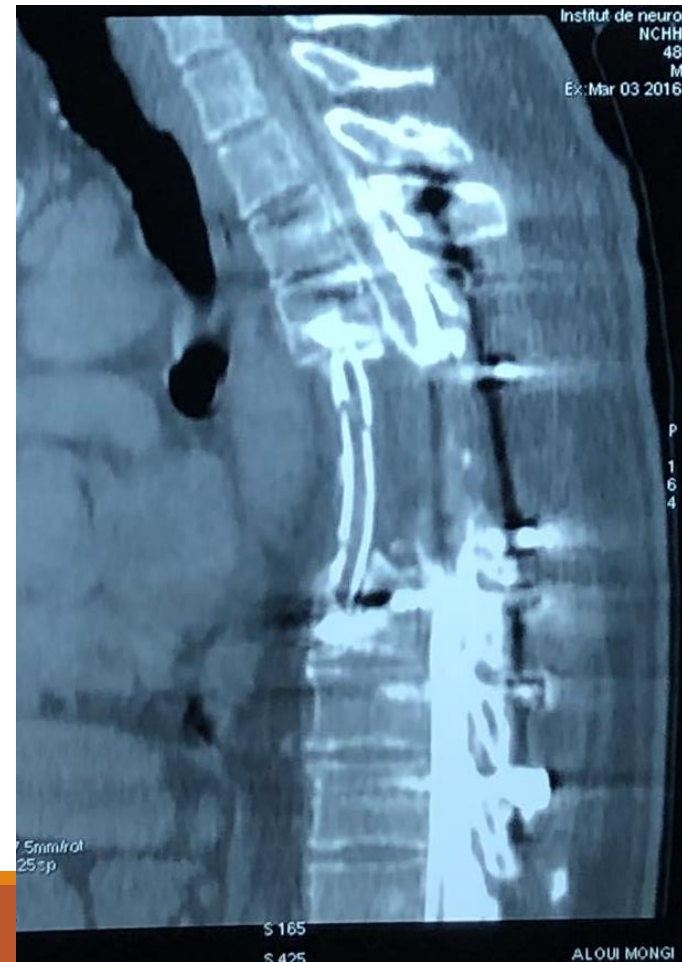
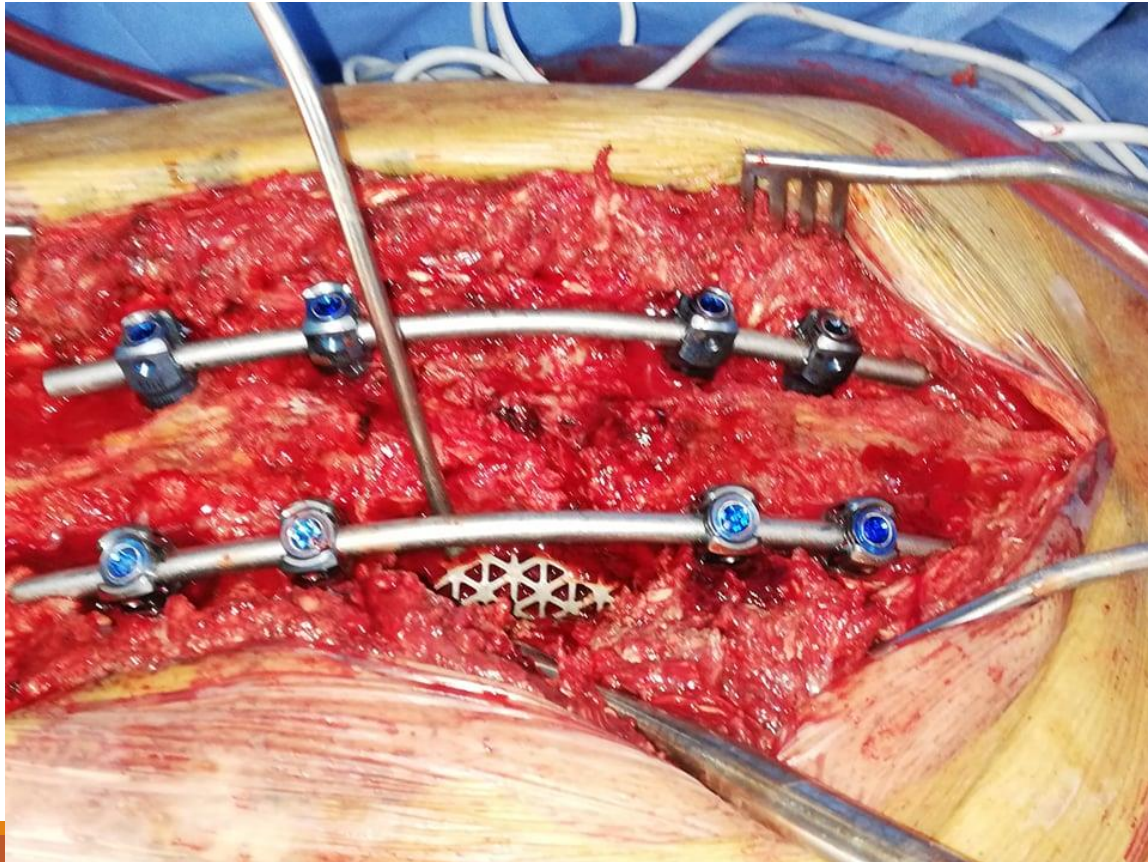
- ❖ Résection du corps vertébrale **carcinologique**
- ❖ Parasitose mais chirurgie en tant que **tumeur localement agressive**
- ❖ Irrigation au sérum hypertonique





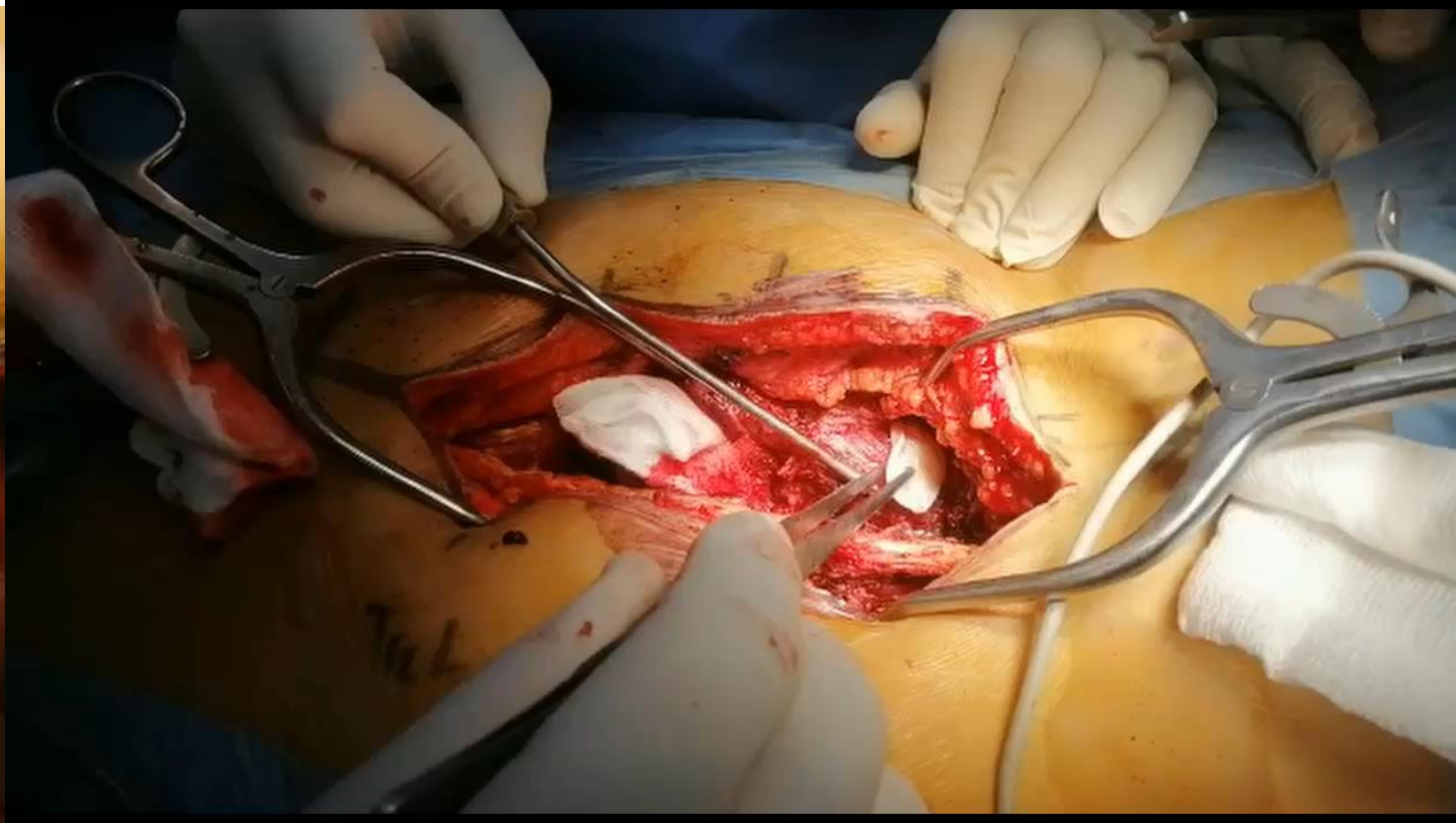
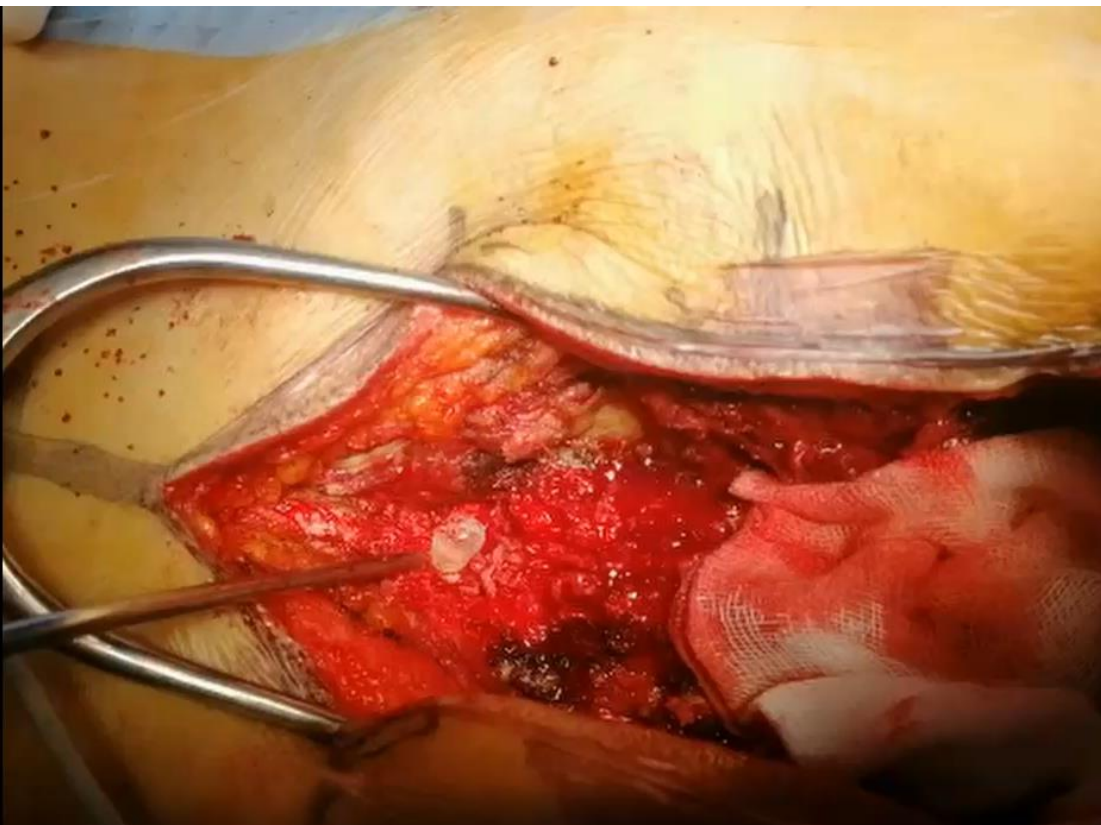
# Traitement chirurgical : Moyens

Synthèse +/- greffe (cage pyramesh / péroné)



# Traitement chirurgical


---





# Traitement chirurgical : Indications

---

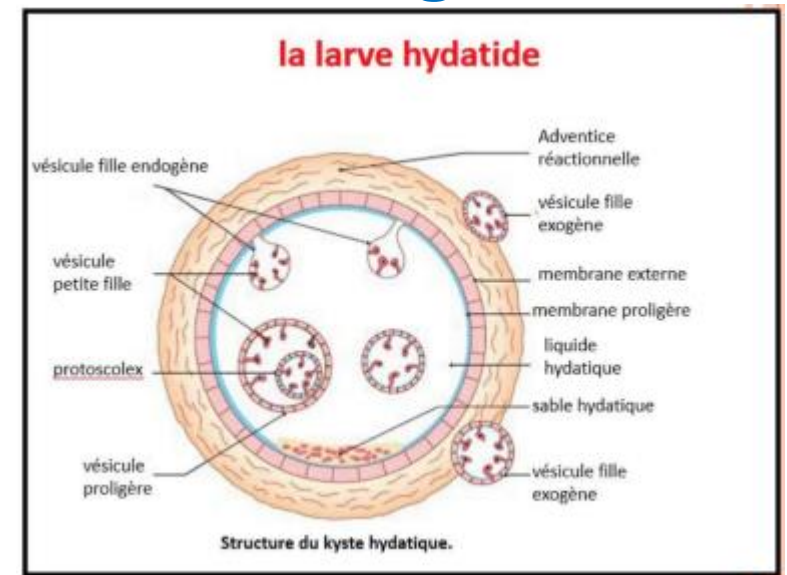
- ❖ **Avec déficit neurologique** 
  - Abord postérieur : Décompression en **urgence** + stabilisation
  - Abord antérieur en 2<sup>ème</sup> temps : Corporectomie + cage / péroné
- ❖ **Sans signes neurologiques**
  - Pluridisciplinaire médicochirurgicale
  - Cure de traitement médical de 4-6 semaines préopératoires
  - Abord postérieur : Libération, excision, stabilisation
  - Abord antérieur : Corporectomie + greffe



# Anatomo-pathologie

## ❖ L'examen anatomo-pathologique confirme le diagnostic

- Présence de membranes hydatiques
- Aspect feuilleté anhiste
- Membrane proligère
- Embryons exacantes

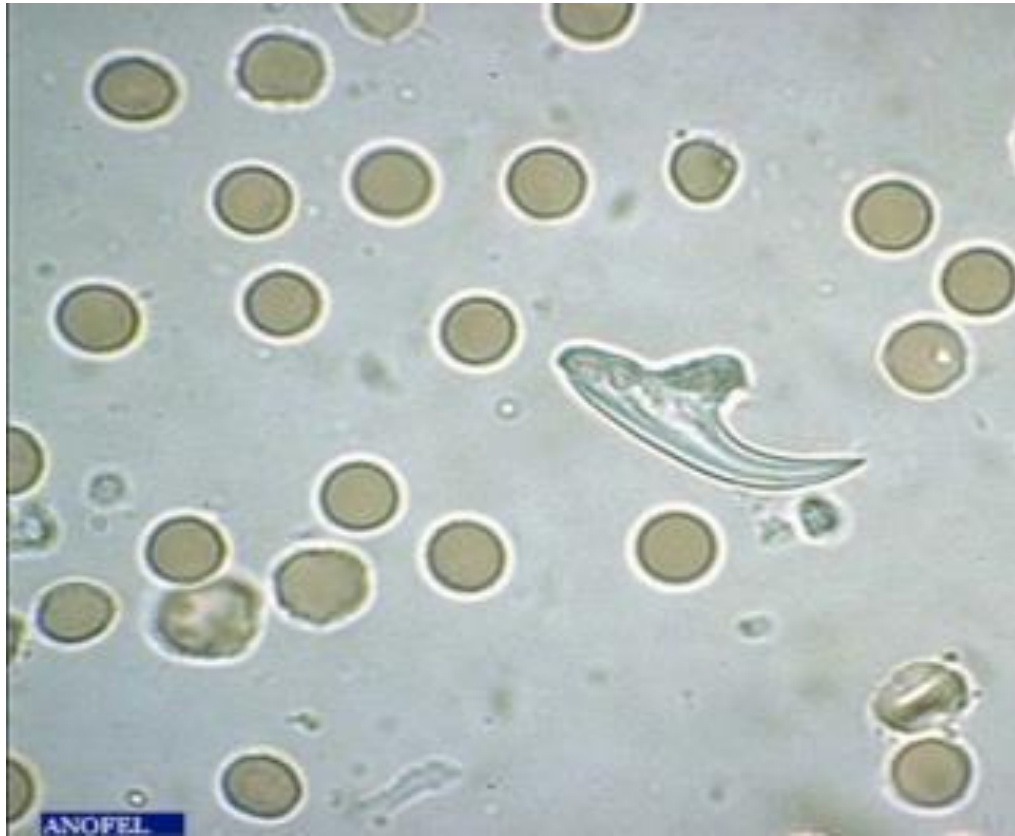

- **Echinococcose kystique vertébrale**

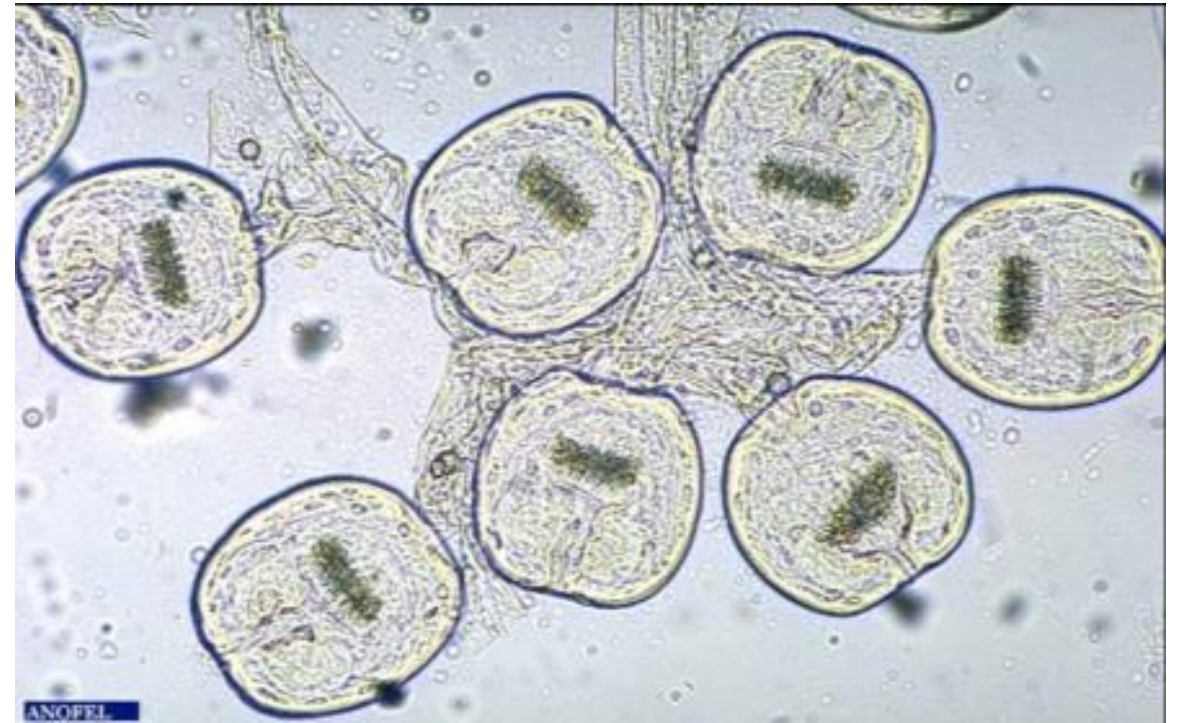# Examen parasitologique

---

- ❖ **Recherche d'éléments parasitaires** confirmant le diagnostic d'EK à partir de pièce opératoire (après chirurgie de résection) ou de liquide de ponction chirurgicale
  - Débris de membrane lamellaire, crochets, protoscolex entiers
  - **Appréciation de la vitalité des scolex** : Test à l'éosine → évaluer le risque d'ecchinococose secondaire



*Echinococcus granulosus*, crochet (19  $\mu\text{m}$   $\times$  46  $\mu\text{m}$ )



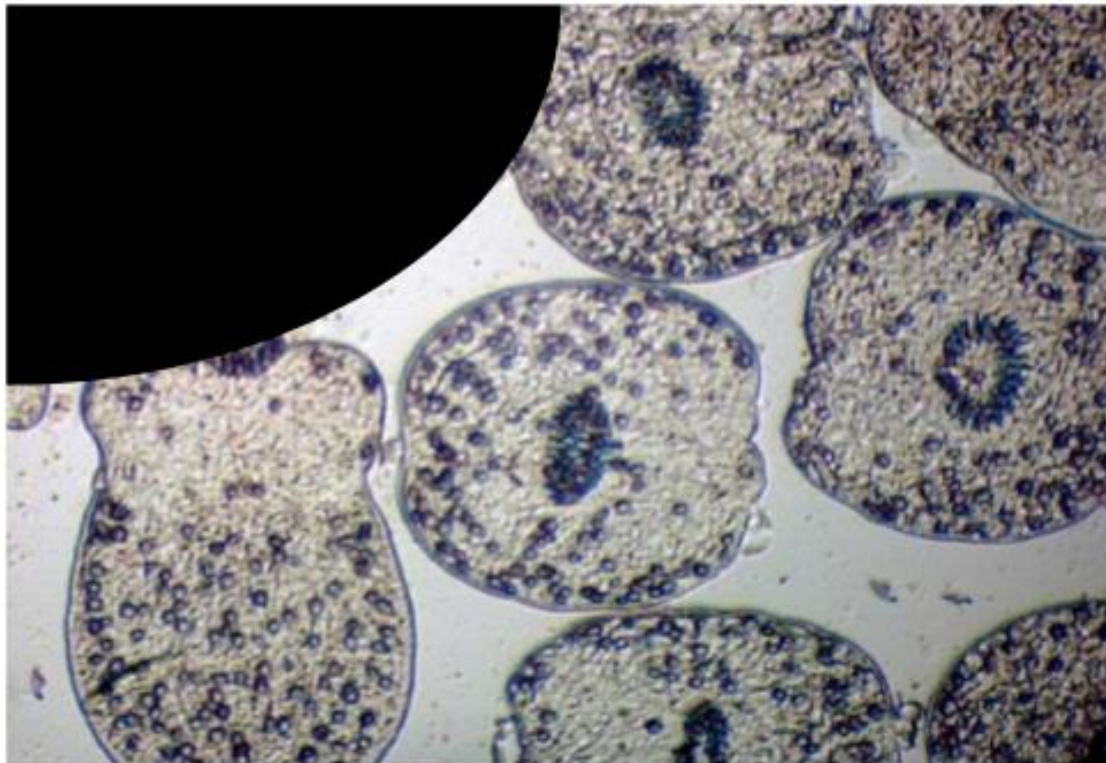
*Echinococcus granulosus*, scolex invaginés



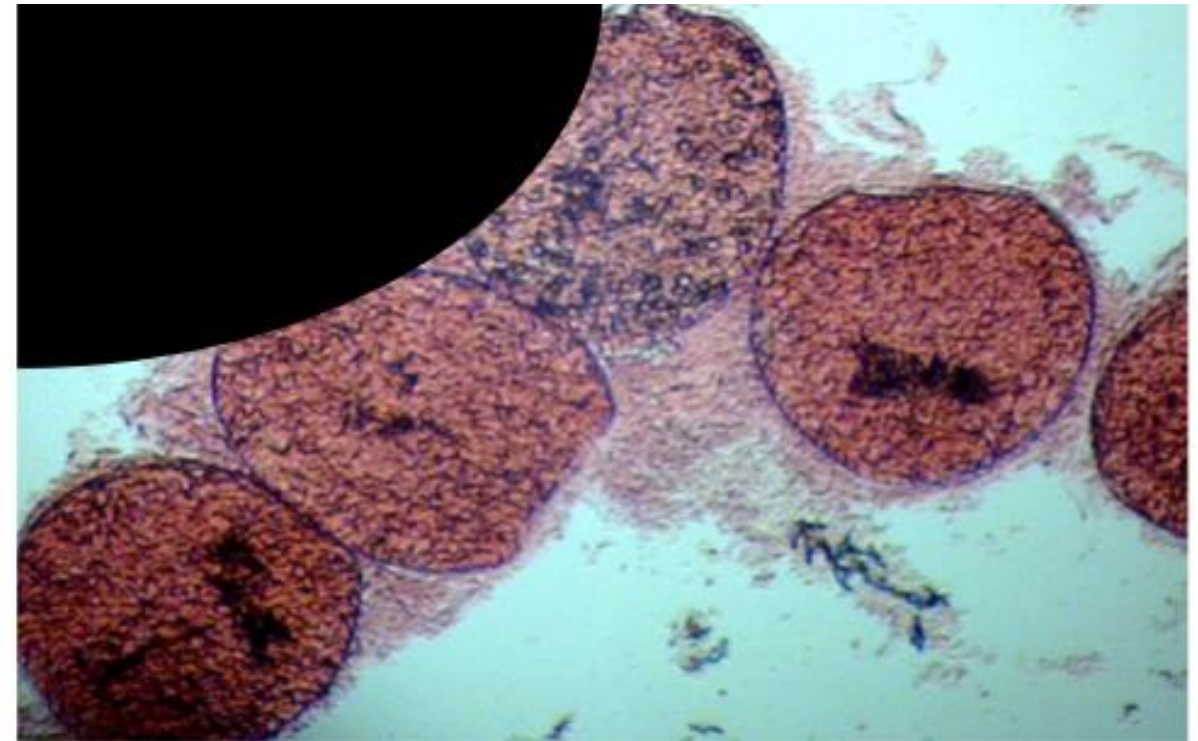
## *Echinococcus granulosus*: *In vitro* effectiveness of warm water on protoscolices

Mohammad Moazeni \*, Mohammad-Reza Alipour-Chaharmahali

Department of Pathobiology, School of Veterinary Medicine, Shiraz University, Shiraz 71345-1731, Iran



**Fig. 1.** Live protoscolices of *Echinococcus granulosus* after staining with 0.1% eosin.



**Fig. 2.** Dead protoscolices of *Echinococcus granulosus* after application of warm water and staining with 0.1% eosin.

# Echinococcose kystique

---

- ❖ Zoonose due au développement chez l'homme
- ❖ Forme larvaire d'un cestode
- ❖ Espèce : *Echinococcus granulosus*
- ❖ Endémique en Tunisie
- ❖ Incidence : 15/100 000 habitants

# Echinococcose kystique

---

- ❖ Foie et poumon+++
- ❖ L'échinococcose osseuse est rare
- ❖ 0,5 à 2% de toutes les localisations viscérales

# QCM 2

---

## Le patient s'est probablement contaminé par

1. ingestion de foie de mouton parasité par des larves hydatiques
2. ingestion de crudités contaminées par les déjections de chien parasité
3. les mains sales après caresse d'un chien parasité
4. les mains sales après caresse d'un mouton parasité
5. passage de la larve hydatique par voie transcutanée



# QCM 2

---

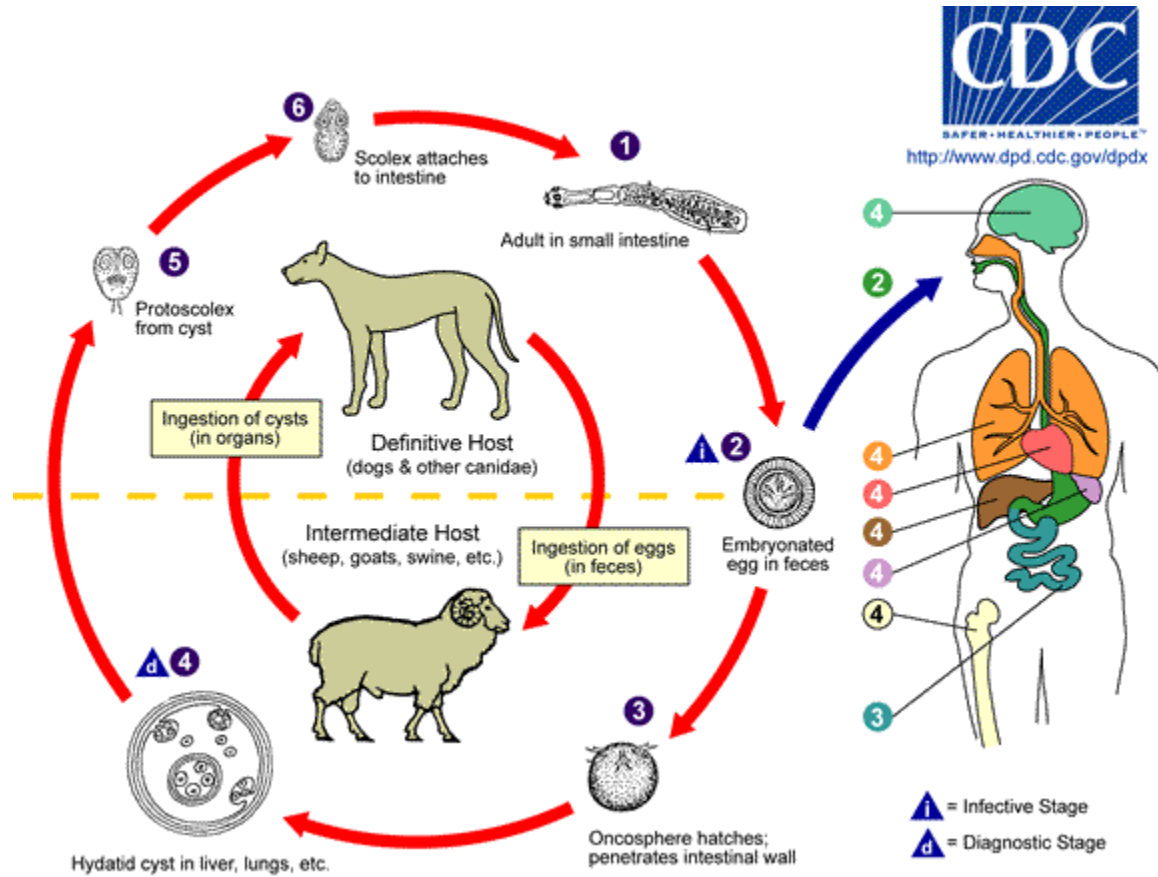
## Le patient s'est probablement contaminé par

1. ingestion de foie de mouton parasité par des larves hydatiques
2. ingestion de crudités contaminées par les déjections de chien parasité
3. les mains sales après caresse d'un chien parasité
4. les mains sales après caresse d'un mouton parasité
5. passage de la larve hydatique par voie transcutanée

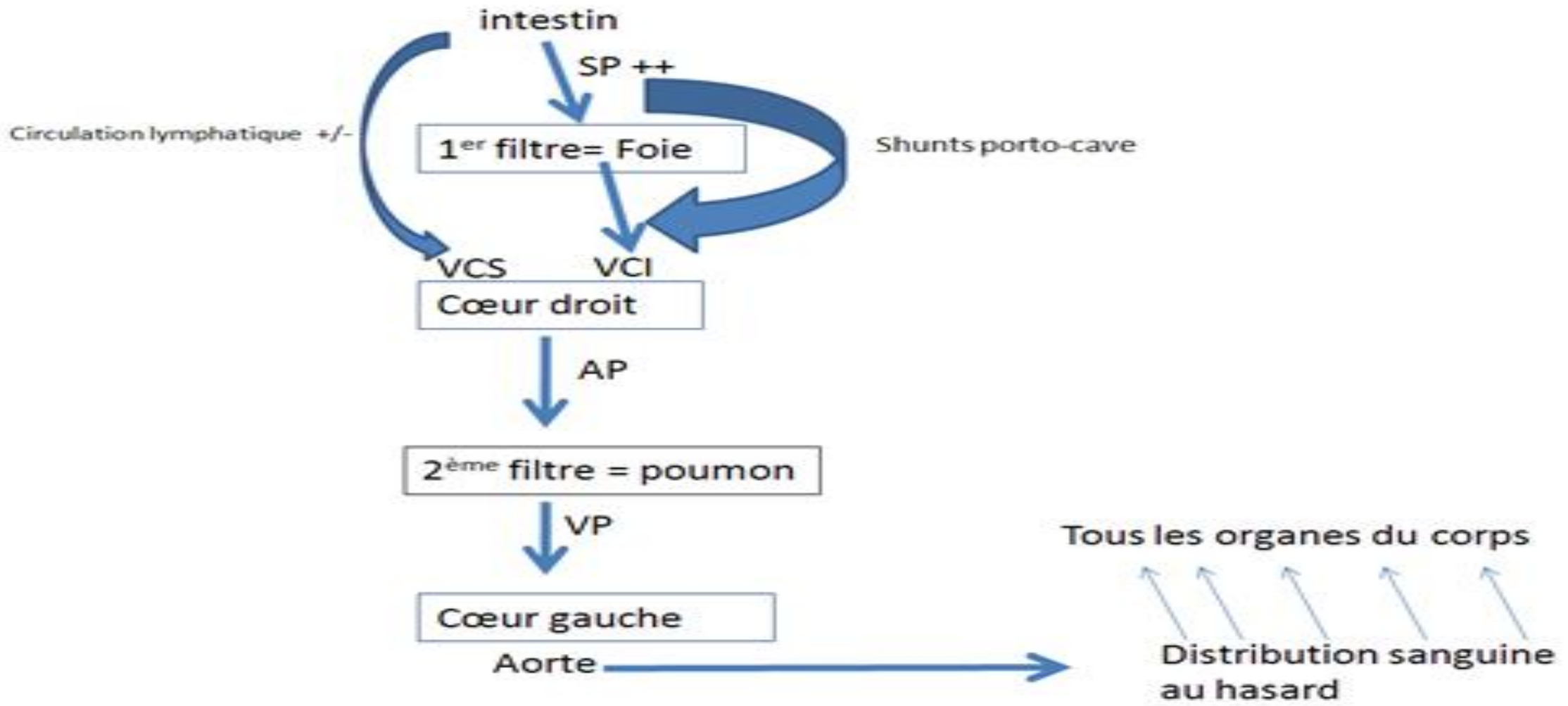




# Cycle parasitaire



# Embryon hexacanthe



# Echinococcose vertébrale

---

- ❖ Echinococcoses osseuses (50%)
  - Richesse de la vascularisation vertébrale
  - Phénomène de l'embolie paradoxale
- ❖ Souvent primitive rarement hématogène
- ❖ Migration des vésicules hydatiques à travers les trous de conjugaison ou à des destructions osseuses
  - Lésions médullaires

# Echinococcose vertébrale

---

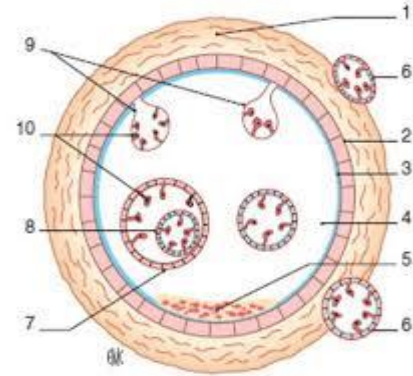
## ❖ Localisations

- Dorsale (80%)
- Lombaire (18%)
- Exceptionnellement cervicale

# Echinococccose vertébrale

Résistance de l'os

Larves



Vésiculation exogène

Espaces sous périosté

Collection ossifluentes des parties molles

Migration à distance

Abcès froid hydatique

## VERTEBRAL HYDATIDOSIS: BIBLIOGRAPHICAL REVIEW AND CLINICAL CASE REPORT

*HIDATIDOSE VERTEBRAL: REVISÃO BIBLIOGRÁFICA E RELATO DE CASO CLÍNICO*

*HIDATIDOSIS VERTEBRAL: REVISIÓN BIBLIOGRÁFICA Y REPORTE DE CASO CLÍNICO*

JUAN MANUEL VELASCO,<sup>1</sup> SANTIAGO SAPRIZA,<sup>1</sup> NICOLÁS GALLI,<sup>1</sup> FERNANDO GARCÍA<sup>1</sup>

<sup>1</sup> Center for Spinal Deformities – CE.DEFCO, Montevideo, Uruguay.

# Clinique

---

- ❖ Non spécifique
- ❖ Stade tardif
  - ❖ Compression médullaire +++ (47 à 73%)
  - ❖ Rachialgies
  - ❖ Sciatalgies
  - ❖ Claudication neurogène
  - ❖ Trouble sphinctérien

# Biologie

---

- ❖ La numération formule sanguine
  - ❖ Hyperéosinophilie (700 à 1000/mm<sup>3</sup>), inconstante (30 à 60%)
    - Fissuration ou de rupture du kyste
  - ❖ Hyperleucocytose en cas de surinfection

# QCM 3

---

Quel(s) autre(s) examen(s) complémentaire(s) demandez-vous?

1. TDM thoraco-abdominale
2. Scintigraphie osseuse
3. Sérologie hydatique
4. Culture d'*E.granulosus* sur milieu NNN
5. Examen parasitologique des selles





# QCM 3

---

Quel(s) autre(s) examen(s) complémentaire(s) demandez-vous?

1. TDM thoraco-abdominale
2. Scintigraphie osseuse
3. Sérologie hydatique
4. Culture d'*E.granulosus* sur milieu NNN
5. Examen parasitologique des selles



# Cas clinique:TDM Thoraco abdominale

---

Pas de localisation pulmonaire, ni hépatique



Localisation primitive vertébrale

# Cas clinique : Résultat de la sérologie

## SERODIAGNOSTIC DE L' ECHINOCOCCOSE

ELISA :

**Coffret : EUROIMMUN**

Ratio = 0.9

Valeurs seuils : Ratio < 0.8 : Négative  
0.8 < Ratio < 1.1 : douteuse  
Ratio >= 1.1 : positive

## SERODIAGNOSTIC DE L' ECHINOCOCCOSE

Immunoempreinte :

**Coffret : EUROIMMUN**

**POSITIVE : PRESENCE DE LA BANDE 7**

# Intérêts de la sérologie hydatique

---

- ❖ Avant toute ponction en cas de kyste d'étiologie douteuse
- ❖ Dépistage de porteurs de kystes latents parmi les sujets à risque en zone d'endémie
- ❖ Diagnostic positif d'une EK (en association avec l'imagerie)
- ❖ Suivi post-thérapeutique

# QCM 4

---

## La sensibilité de la sérologie de l'EK dépend de

1. La localisation des kystes
2. L'état de kystes
3. L'âge des kystes
4. La nature de l'antigène utilisé
5. La technique utilisée



# QCM 4

---

## La sensibilité de la sérologie de l'EK dépend de

1. La localisation des kystes
2. L'état de kystes
3. L'âge des kystes
4. La nature de l'antigène utilisé
5. La technique utilisée



# Une sérologie négative n'élimine pas le diagnostic : Faux négatifs

---

- ❖ **Confrontation avec les données épidémiologiques, cliniques et Rd**
- ❖ **Etat du kyste**: kystes calcifiés, jeunes, intra parenchymateux
- ❖ **Localisations extra-hépatiques** (kystes des parties molles, œil , cerveau)
- ❖ Grossesse
- ❖ Présence de complexes immuns circulants

# Une sérologie positive est en faveur du diagnostic, **MAIS...**

---

## ❖ **Autres parasitoses**

- **Échinococcose alvéolaire**
- Cysticercose
- Toxocarose...

## ❖ **Maladies non parasitaires**

- Hépatopathies
- maladies auto-immunes
- Tumeurs



# Sérologie hydatique

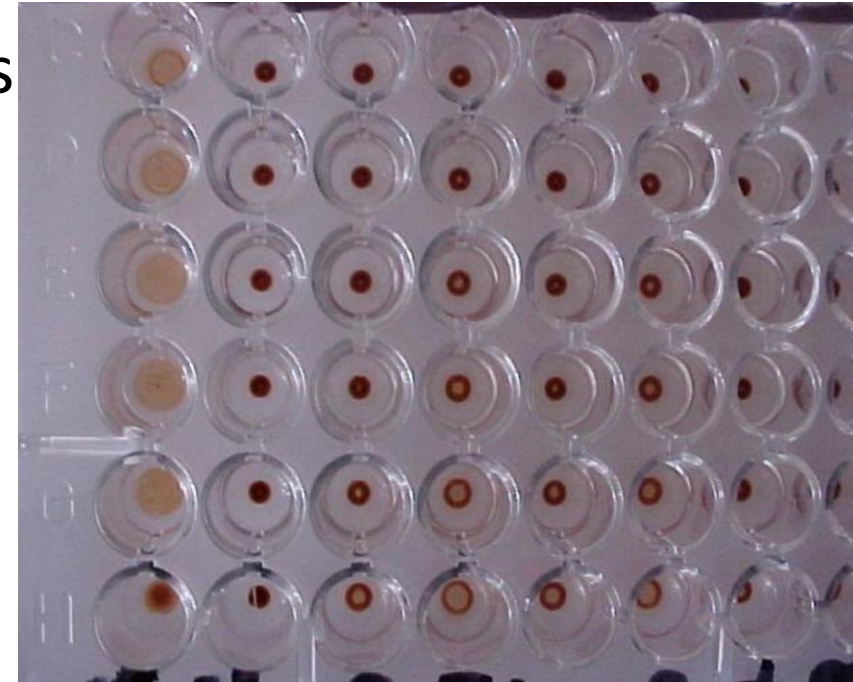
---

**Associer 2 techniques (quantitative et qualitative) +++**

# Hémagglutination indirecte

---


- ❖ GR humains ou de mouton sensibilisés par des Ag sol + dilutions ↗
- ❖ réaction positive : voile d'hématies agglutinées
- ❖ réaction négative : bouton de sédimentation
- ❖ **Seuil de positivité  $\geq 1/320$**  (1/160 : résultat douteux)
- ❖ Simple, rapide, Grand nombre d'examens
- ❖ Bonne sensibilité; Sp = 90%



# ELISA

---

- ❖ Une seule dilution de Sérum + puit sensibilisé par l'Ag
  - Le plus commun = Ag soluble brut
  - Ag purifié : Ag 5/Ag B
  - Ag synthétiques
  - Ag recombinants
- ❖ **Avantages**
  - Quantitative : titrage des Ig
  - Détection Isotypes d'IgG
  - Automatisable (grandes séries)
- ❖ Se et Sp selon l'Ag: Bonnes



## **Contribution of Specific Anti-Hydatid IgG Subclasses in the Diagnosis of Echinococcosis Primary Infection and Relapses**

MERIEB BENABID <sup>1</sup>, YOUSR GALAI <sup>1</sup>, RAMZI NOUIRA <sup>2</sup>, SAMI BOUCHOUCHA <sup>3</sup>,  
AIDA BOURATBINE <sup>1,4</sup>, KARIM AOUN <sup>1,4</sup>

- ❖ Buts : évaluer la place des isotypes **IgG1, 2, 3 et 4** (ELISA) et analyser les profils sérologiques de l'hydatidose primitive et de la récurrence
- ❖ L'antigène utilisé : le liquide hydatique brut sur 34 primoïnfectés
  - 34 cas de récurrences post chirurgicales et des sujets sains
- ❖ **IgG2 : bonnes performances lors d'une primoïnfection**
- ❖ **IgG4 : capacité à différencier entre primoïnfection et récurrence post chirurgicale (bon marqueur de récurrence)**

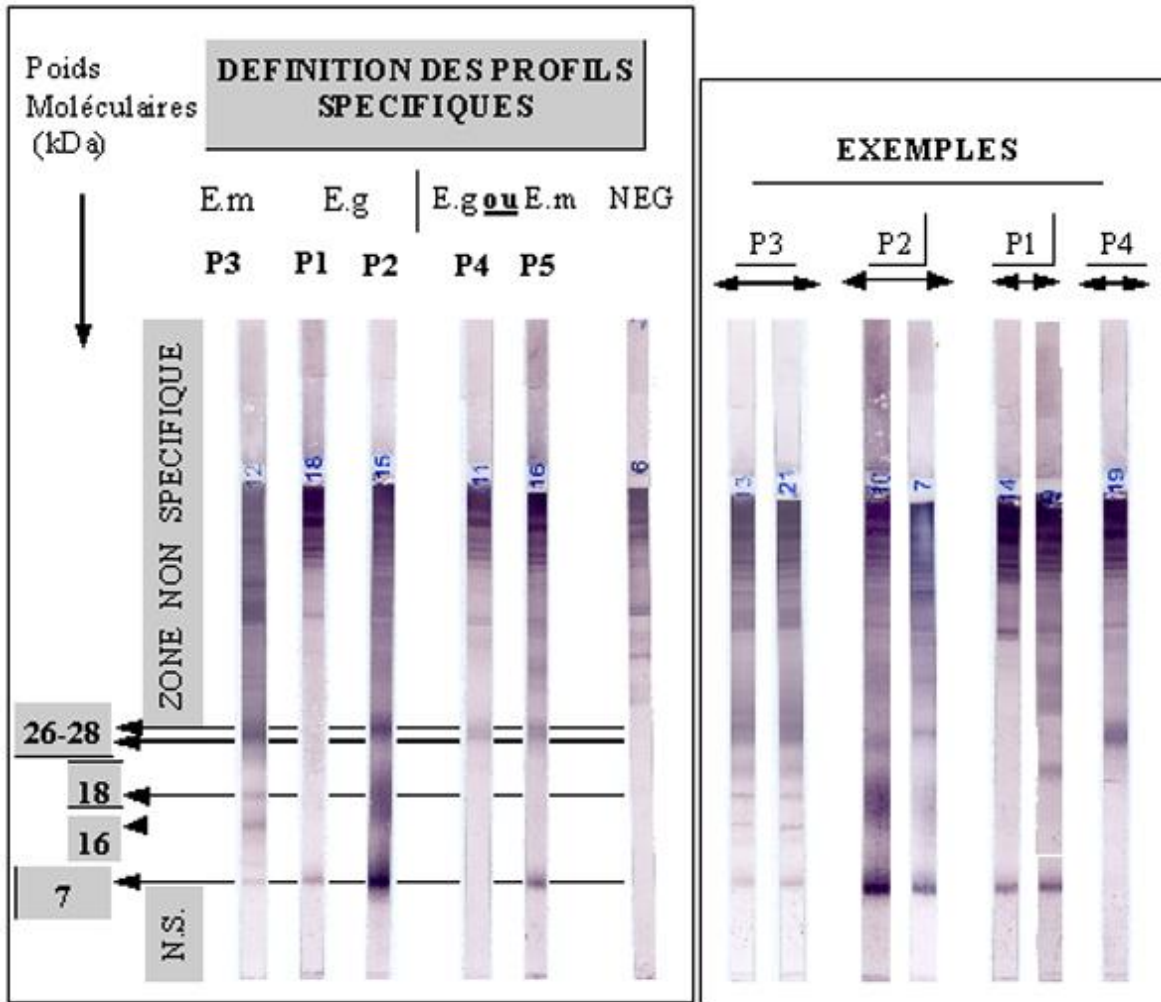
# Technique d'immuno-empreinte : WB

---

- ❖ **Sensibilité et spécificité excellentes**
- ❖ Antigènes spécifiques du genre : 26-28 kDa et 16-18 kDa
- ❖ Antigène fortement spécifique : 7 kDa
- ❖ **Technique de confirmation+++**
- ❖ Trouve un intérêt dans les localisations d'hydatidose extra hépatiques  
peu immunogènes +++

# ECHINOCOCCUS WB IgG

Exemples d'immunoblots obtenus  
(échantillons négatifs et positifs)



- ▶ **Profil P1** : bande de 7 kDa isolée (Eg)
- ▶ **Profil P2** : bande de 7 kDa + bande large et diffuse de 16-18 kDa (Eg)
- ▶ **Profil P3** : bande 26-28 + bandes fines 16 et/ou 18 kDa (Em)
- ▶ **Profil P4** : bande de 26-28 kDa isolée (Eg ou Em)
- ▶ **Profil P5** : association de bandes 7 et 26-28 kDa (Eg ou Em)

# QCM 5

---

## Quel traitement prescrivez-vous?

1. Praziquantel 20mg/kg/J
2. Albendazole 10 à 15 mg/kg/j
3. Mébendazole 20 à 50 mg/kg/j
4. Méttronidazole 30 mg/kg/j
5. Ivermectine 200 µg/kg/j





# QCM 5

---

## Quel traitement prescrivez-vous?

1. Praziquantel 20mg/kg/J
2. **Albendazole 10 à 15 mg/kg/j**
3. Mébendazole 20 à 50 mg/kg/j
4. Métronidazole 30 mg/kg/j
5. Ivermectine 200 µg/kg/j



# Traitement médical

---

## Indications

- ❖ Formes inopérables, disséminées
- ❖ Adjuvant de la chirurgie : minimiser le risque de récurrence
- ❖ Préopératoire
  - Diminuer la taille des kystes
  - Éviter la contamination chirurgicale

# Traitement médical

---

## ❖ Dérivés benzimidazolés: Albendazole, Mébendazole

- Dérivé de la famille des benzimidazoles carbamates
- Albendazole+++
- Action sur les parasites extra-intestinaux
- Fortes doses administrées, Durée prolongée
- Surveillance: Transaminases, NFS

# Traitement médical

---

## Schéma thérapeutique

- ❖ Absence d'attitude thérapeutique standardisée
  - Discussion multidisciplinaire
- ❖ Cure de 28 jours entrecoupée d'une à deux semaines
- ❖ en continue
- ❖ 10 à 15 mg/kg/jour
- ❖ 6 mois à 1 an

# Cas clinique: Evolution

---

- ❖ Suites opératoires simples
- ❖ Récupération neurologique partielle
  - Reprise de la marche
- ❖ Durée du traitement: 1 an
- ❖ Perdu de vue

# Mais !!!

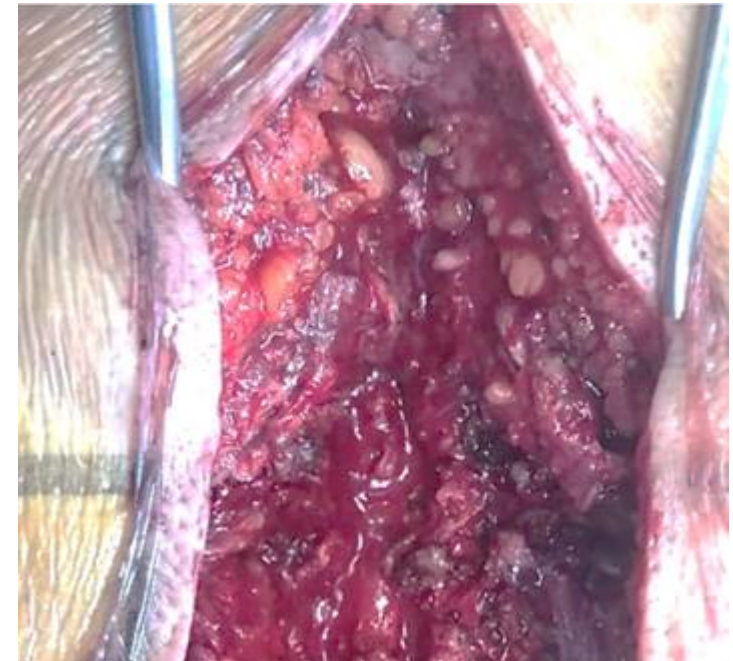---

- Quatre ans plus tard
  - Apparition d'une paraparésie plus accentuée à gauche
  - Paresthésies des deux membres inférieurs

# Cas clinique : Conduite

---

- ❖ Reprise chirurgicale
  - Décompression
  - Irrigation par du sérum hypertonique
- ❖ Reprise du traitement médicamenteux
- ❖ Rééducation
- ❖ Patient encore sous Albendazole





# Conclusion

---

- ❖ Symptomatologie insidieuse
- ❖ Evolution lente, inéluctable vers la compression médullaire
  - Cancer Blanc!!
- ❖ Diagnostic tardif et difficile
  - Confrontation des données épidémiologiques, cliniques, biologiques et radiologiques

# Conclusion

---

- ❖ Chirurgie : pièce angulaire de la prise en charge thérapeutique
- ❖ Son caractère toujours incomplet: recours au traitement médical
  - Prévenir la dissémination secondaire et les récives
- ❖ Efficacité reste incertaine : fréquence des rechutes (30 à 90%)
- ❖ Meilleure définition du protocole thérapeutique

# Take home message

---

- ❖ Pays endémique + syndrome rachidien lentement progressif
- ❖ Spondylite + Abscès froid
- ❖ Tuberculose probable + Absence de réponse au traitement spécifique
- **Penser à l'échinococcose vertébrale!!!**

---

**Merci pour votre attention**

