



La Société Tunisienne de Pathologie Infectieuse

La Société Tunisienne de Chirurgie Orthopédique et Traumatologie

Le Collège de Maladies Infectieuses, Microbiologie  
et Parasitologie-Mycologie

Le Collège de Chirurgie Orthopédique

Organisent



7<sup>èmes</sup>

Rencontres en  
Infectiologie

Le 5 mars 2022

Hôtel Averroès Iberostar, Hammamet

# Cas cliniques

## Grosse Jambe Rouge

**Dr Maamoun MIHOUBI**

Service de Chirurgie orthopédique

Centre de Traumatologie et des Grands Brûlés de Ben Arous

**Dr Farah AZOUZI**

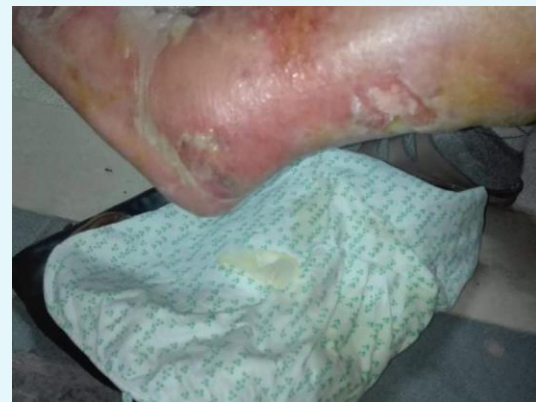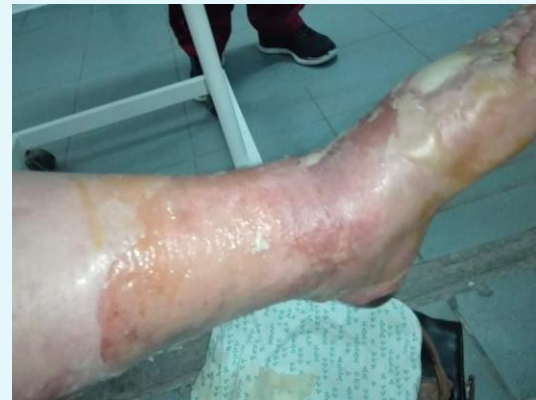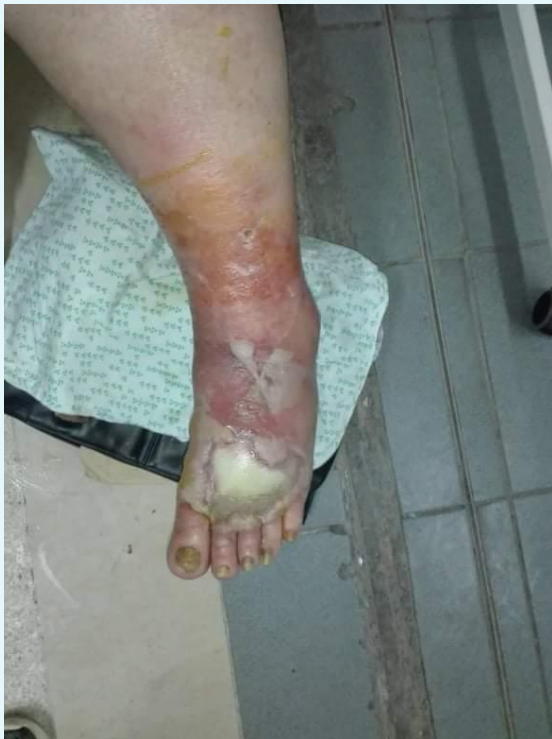Laboratoire de microbiologie

CHU Sahloul Sousse

# Examen aux urgences

- ▶ Patiente FK, 71 ans,
- ▶ Diabétique, HTA, dyslipidémique,
  
- ▶ Fièvre depuis 12 jours
- ▶ Grosse jambe gauche rouge
  
- ▶ Placard érythémateux douloureux
- ▶ Pus à la face dorsale du pied depuis 2 jours

# Examen aux urgences



# Examen aux urgences

- ▶ **Prise d'antibiotiques avant l'admission :**
  - **Augmentin** pendant 4 jours
  - Puis **Oflocet – Genta** pendant 7 jours
  - Puis **Pyostacine** un jour avant de nous l'avoir adressée
  
- ▶ **Prise d'AINS ?**

# Examens complémentaires

- ▶ Hb = 11,3 g/dL
- ▶ GB = 20 000 éléments/mm<sup>3</sup>
- ▶ Plq = 468 000 éléments/mm<sup>3</sup>
- ▶ CRP = 205 mg/l
- ▶ Urée = 3,7 mmol/l
- ▶ Créat = 63 μmol/l
- ▶ Rx jambe

# QCM 1

Quel est votre diagnostic ?

- A. Érysipèle
- B. Abscès de la jambe
- C. Fasciite nécrosante
- D. Gangrène gazeuse
- E. Il faut compléter par une échographie

# Définition

## Dermo–Hypodermite Bactérienne Nécrosante (DHBN) Fasciite Nécrosante (FN)

- ▶ Infection bactérienne avec nécrose extensive, intéressant les **tissus conjonctifs** et l'hypoderme, voire une extension plus profonde à l'aponévrose superficielle et aux **tissus musculaires**.
- ▶ La nécrose s'étend secondairement au derme

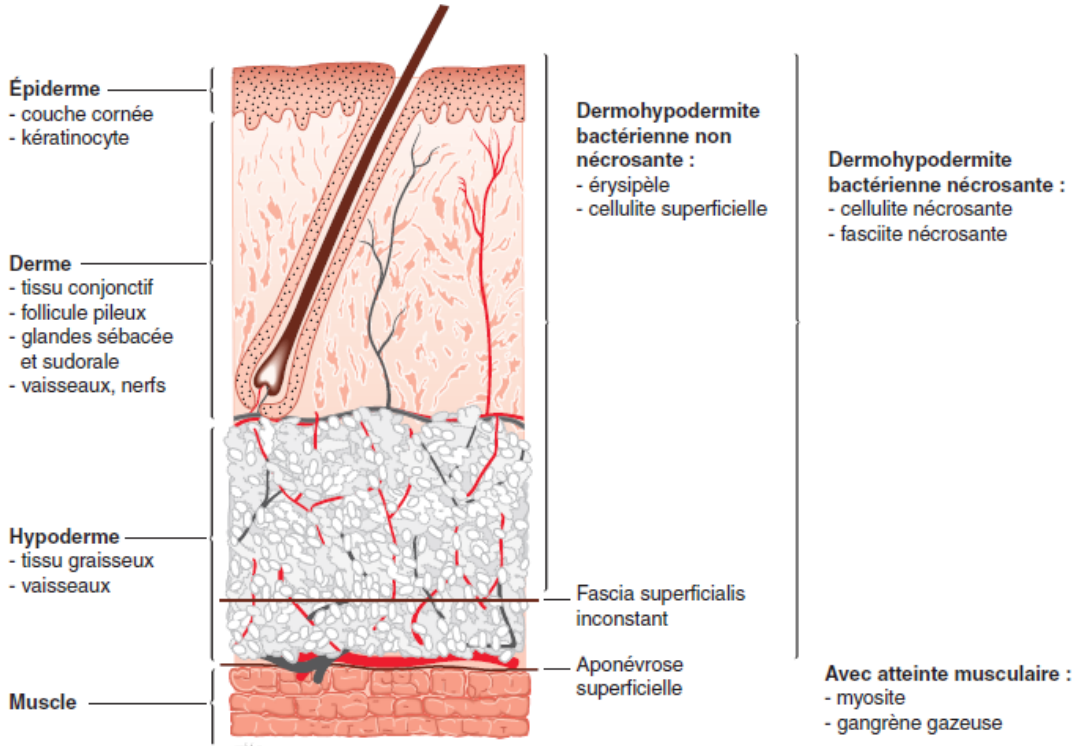
# Définition

## Conférence de consensus française en 2001

- ▶ **Dermohypodermite bactérienne simple = érysipèle :**
  - atteinte hypodermique de profondeur variable mais qui ne s'accompagne pas de nécrose et n'atteint pas les fascias profonds ;
- ▶ **Dermohypodermite bactérienne nécrosante (*necrotizing cellulitis*) :**
  - associe une nécrose du tissu conjonctif et du tissu adipeux mais sans atteinte des fascias profonds ;
- ▶ **Fasciite nécrosante (*necrotizing fasciitis*) :**
  - la nécrose atteint et dépasse le fascia profond périphérique, avec atteinte plus ou moins étendue des fascias intermusculaires et des muscles.



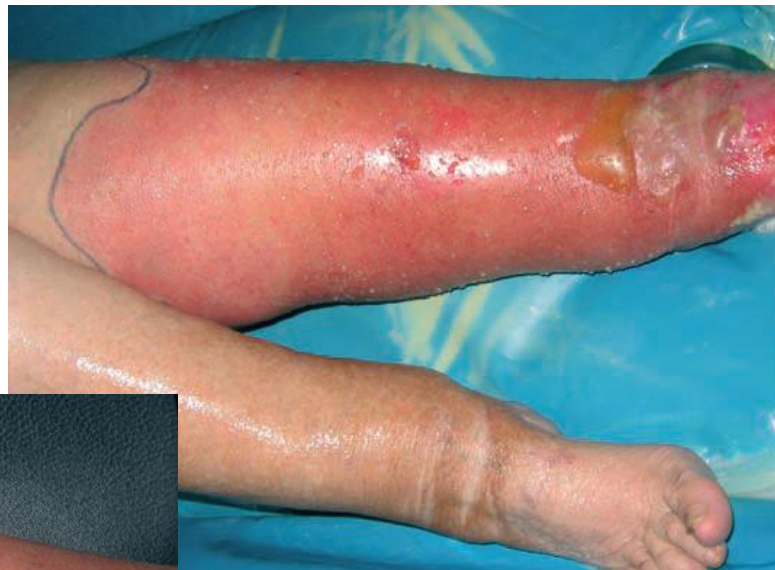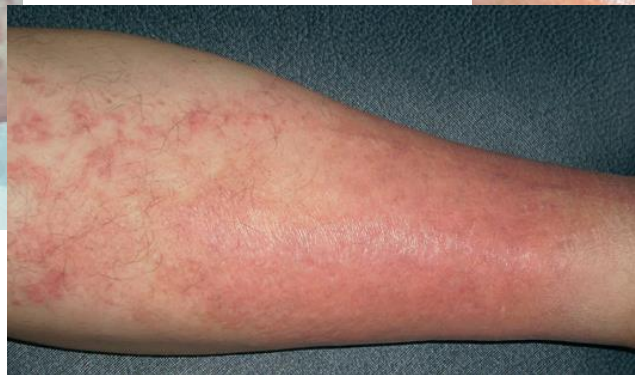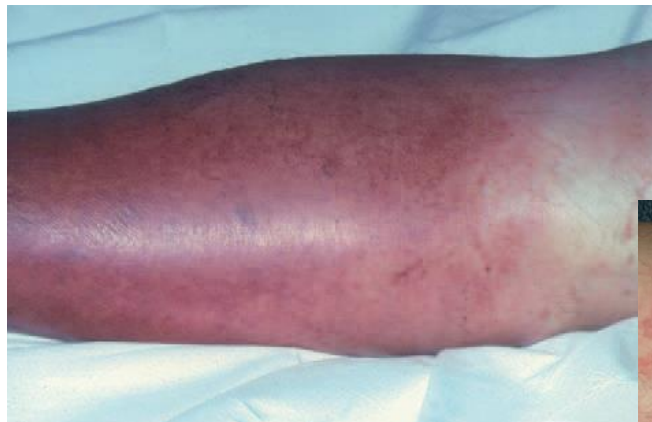# Définition



[2] Jarrassier A, Rouquie D, Libert N, Masson Y, Constantin P, de Rudnicki S. Cellulites, fasciites, myosites, gangrène gazeuse. EMC – Anesthésie-Réanimation 2016;13(3):1-14.

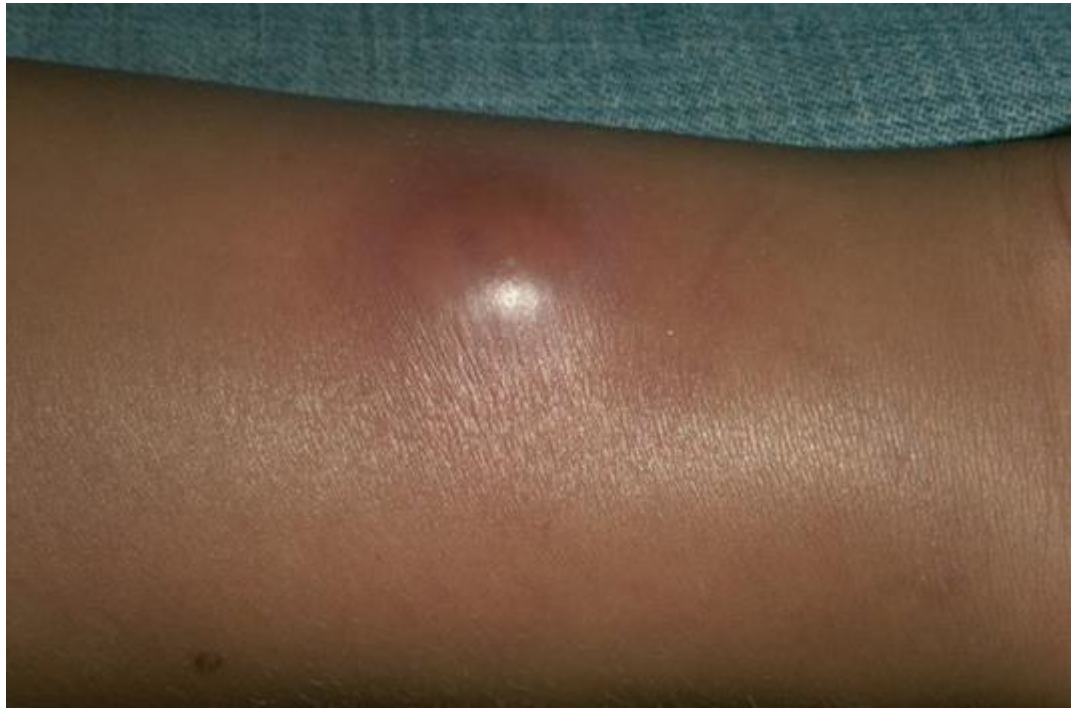# Diagnostics différentiels

- ▶ Érysipèle,
- ▶ Érysipèle bulleux



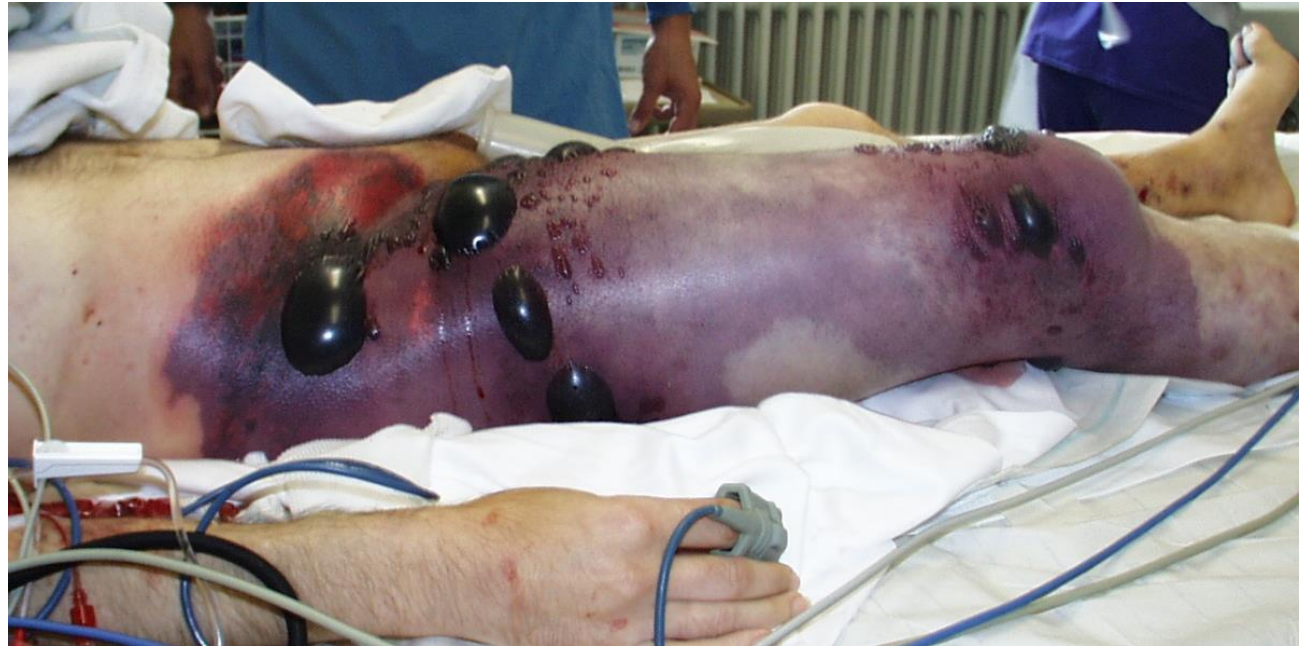# Diagnostics différentiels

▶ Abscès



# Diagnostics différentiels

- ▶ Gangrène gazeuse

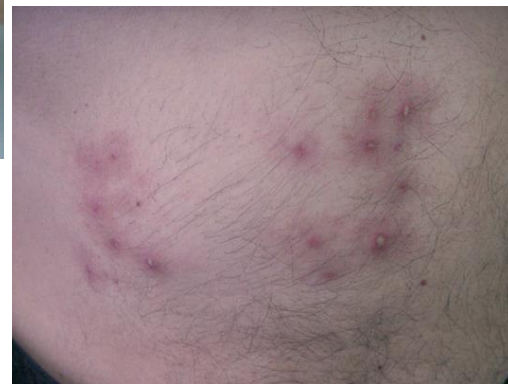
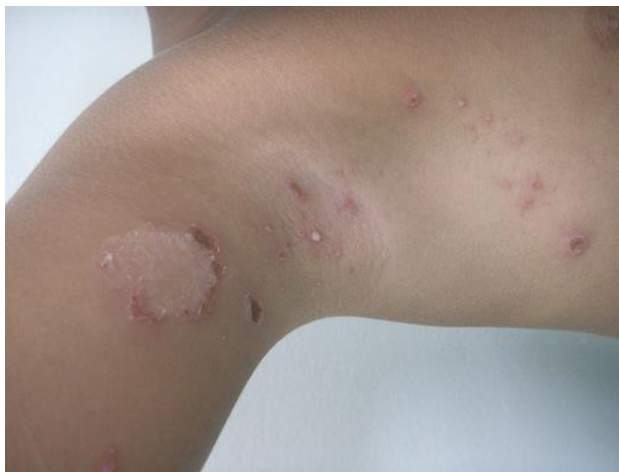
# Diagnostics différentiels

## ► Infections cutanées bactériennes non nécrosantes

### Infections non nécrosantes

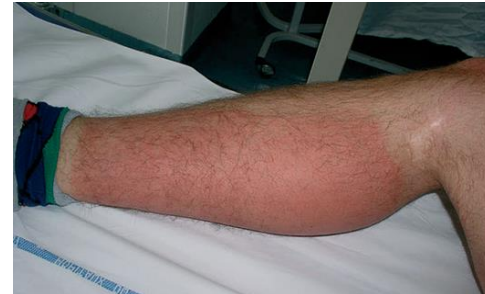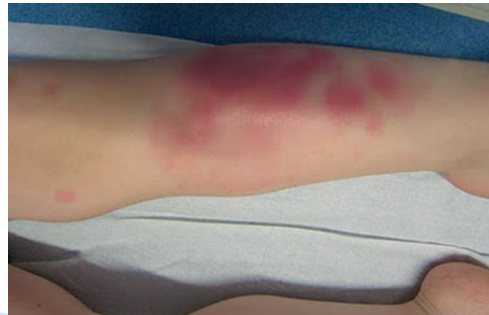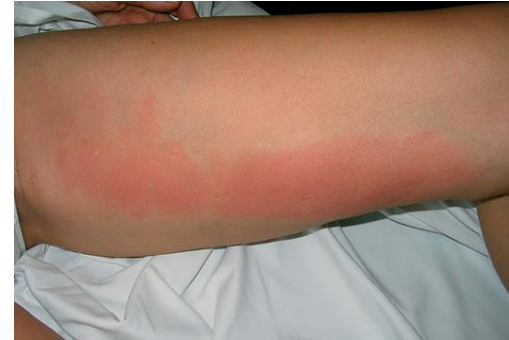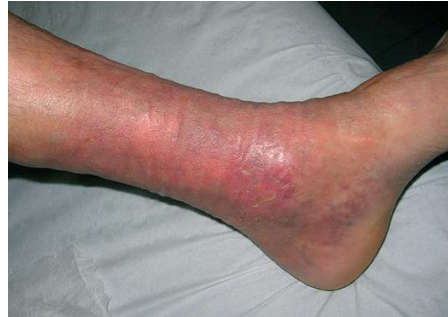Impétigo  
Folliculite et furoncle  
Morsures humaine et animale  
Ulcère infecté



# Diagnostics différentiels

## ► Infections cutanées bactériennes non nécrosantes

- Lipodermatosclérose
- Lymphangite
- Eczéma de contact
- Érythème noueux



# Diagnostic Positif

## ► Score LRINEC

Sd inflammatoire clinico-biologique ?

Diagnostic si score :

≥ 8 : forte suspicion de fasciite nécrosante

6 à 7 : suspicion

≤ 6 : pas de suspicion

Score laboratory risk indicator for necrotizing fasciitis (LRINEC) modifié pour la fasciite nécrosante.

Paramètres	Score
<i>Biologiques</i>	
Protéine C réactive > 150 mg/dl	4
Leucocytes (G/l) :	
- < 15	0
- 15 à 25	1
- > 25	2
Érythrocytes < 4 × 10 <sup>6</sup> /μl	1
Hémoglobine (g/dl) :	
- > 13,5	0
- 11 à 13,5	1
- < 11	2
Créatinine < 135 mmol/l	2
Fibrinogène > 750 mg/dl	2
<i>Cliniques</i>	
Douleur :	
- absente/modérée	0
- intermédiaire	1
- importante	2
Température (°C)	
- ≤ 37,5	0
- 37,6 à 37,9	1
- ≥ 38	2
Tachycardie > 100 battements/minute	1
Signes d'insuffisance rénale aiguë :	
- non	0
- oui	1

[3] Borschitz T, Schlicht S, Siegel E. Improvement of a clinical score for necrotizing fasciitis: "pain out of proportion" and high CRP levels aid the diagnosis. *PLoS One* 2015;10:e0132775.

# Diagnostic Positif

- ▶ **Tableau clinique évocateur**
- ▶ **Terrain à risque**
- ▶ **Syndrome inflammatoire clinico-biologique**

Facteurs de risque des DHBN et fasciites nécrosantes.

---

Acte chirurgical

Ulcères/maux perforants plantaires

Varicelle

Portes d'entrée autres : syndrome de Lyell, brûlures, morsures

Toxicomanie intraveineuse

Âge supérieur à 50 ans

Diabète

Alcoolisme

Artérite oblitérante

Cancer ou hémopathie

Immunodépression dont sida

AINS

Contage avec un sujet infecté par le streptocoque A

Obésité

---

DHBN : dermohypodermite bactérienne nécrosante ; AINS : anti-inflammatoires non stéroïdiens.

[4] Francis KR, Lamaute HR, Davis JM, Pizzi WF. Implications of risk factors in necrotizing fasciitis. *Am Surg* 1993;59:304-87.



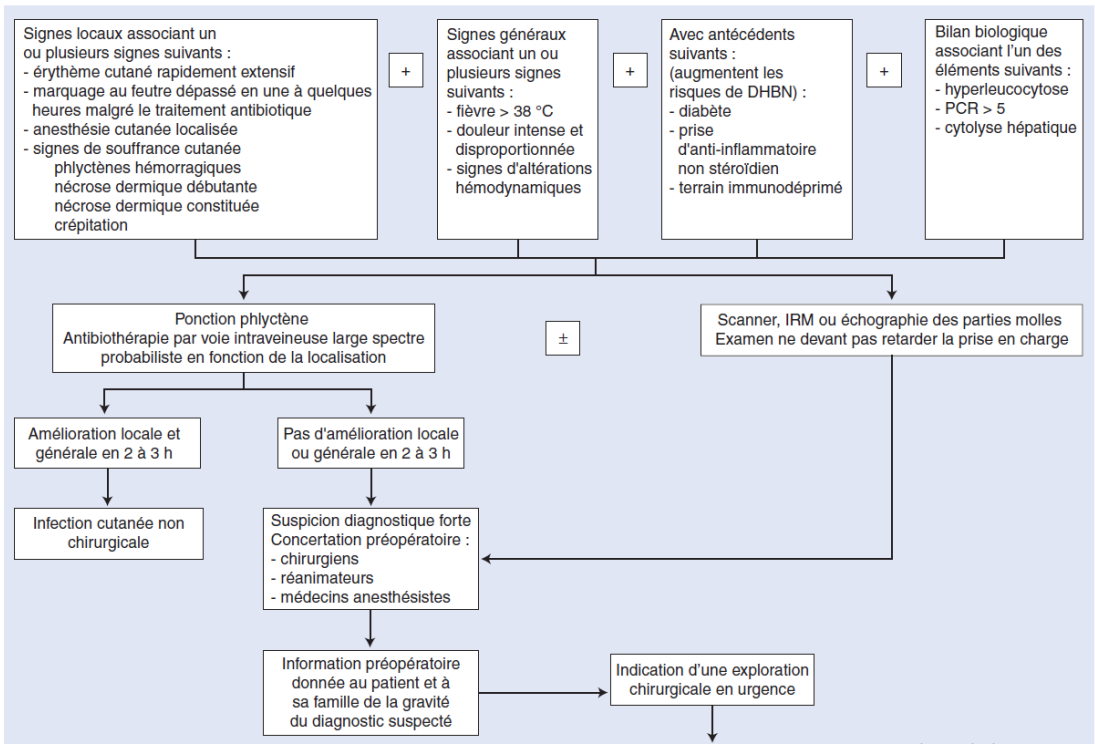
# QCM 2

Quelle est votre conduite-à-tenir ?

- A. Ponction des phlyctènes et antibiothérapie
- B. Incision de décharge de la jambe
- C. Excision de la peau et parties molles infectées
- D. Amputation
- E. Programmer une Réunion de Concertation Pluridisciplinaire (RCP)

# CAT ?

- ▶ Infection sévère
- ▶ Mortalité élevée
- ▶ Éviter ATB abusive
  
- ▶ Décision rapide en concertation
  
- ▶ Information du patient



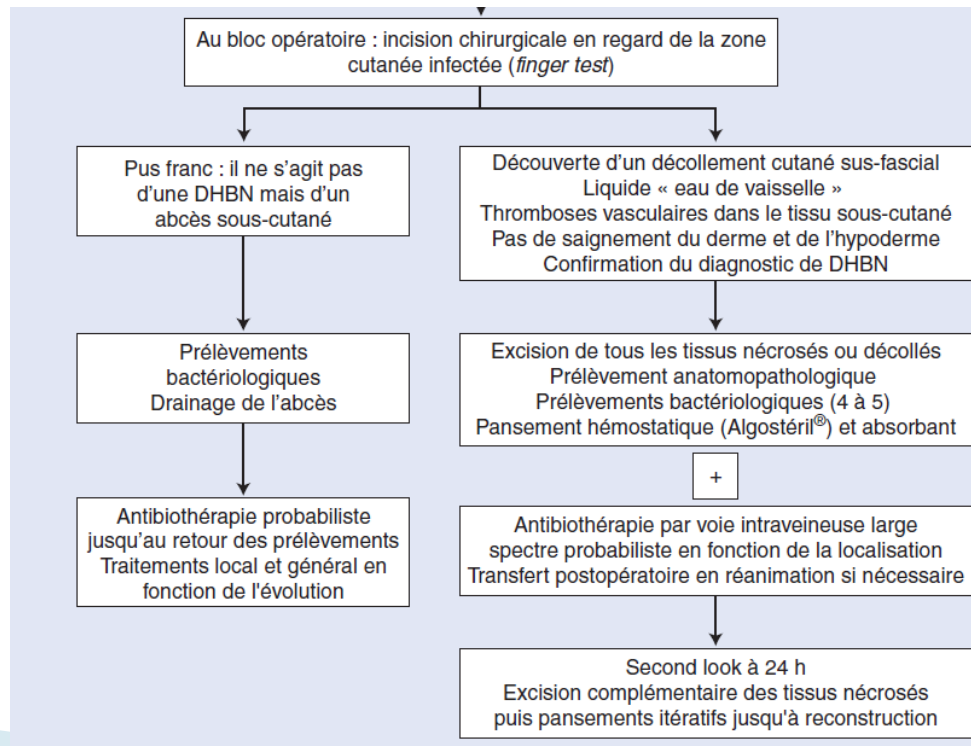
[5] Beccari R, Auquit-Auckbur I. Dermo-hypodermes bactériennes nécrosantes et fasciites nécrosantes. EMC – Techniques chirurgicales – Chirurgie plastique, reconstructrice et esthétique 2020;33(1):1–16 [Article 45–150–A].

# Excision plutôt qu'une incision !

- ▶ Technique chirurgicale = Excision

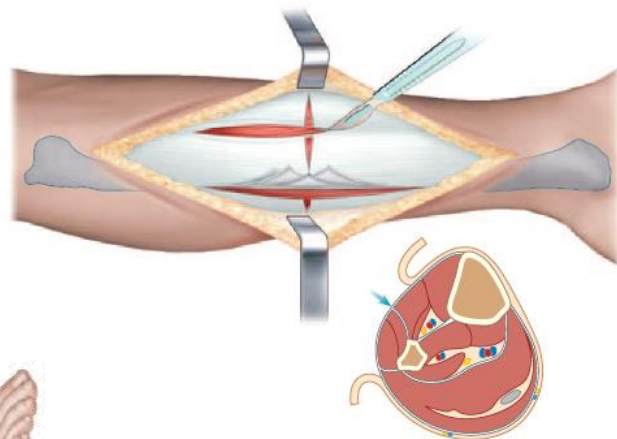
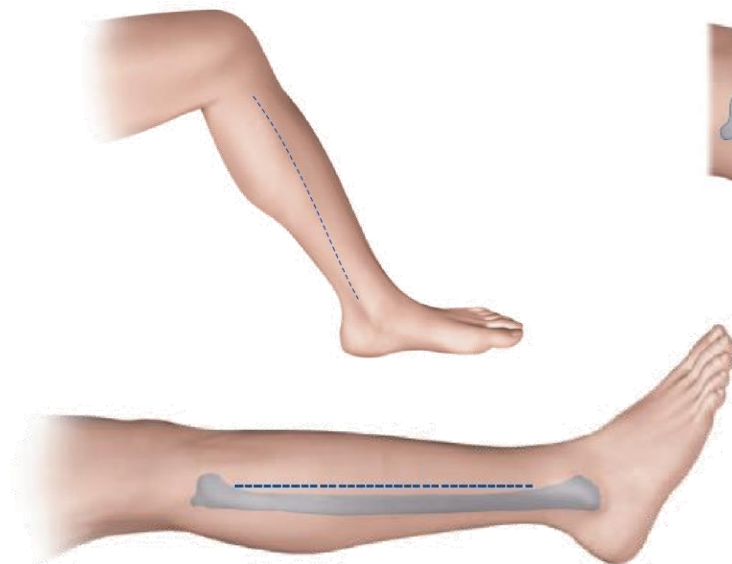
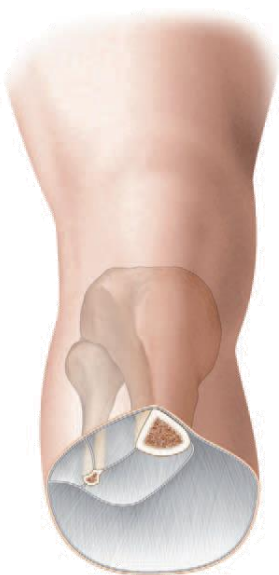## Excision « carcinologique »

[5] Beccari R, Auquit-Auckbur I. Dermo-hypodermite bactérienne nécrosante et fasciite nécrosante. EMC – Techniques chirurgicales – Chirurgie plastique, reconstructrice et esthétique 2020;33(1):1-16 [Article 45-150-A].



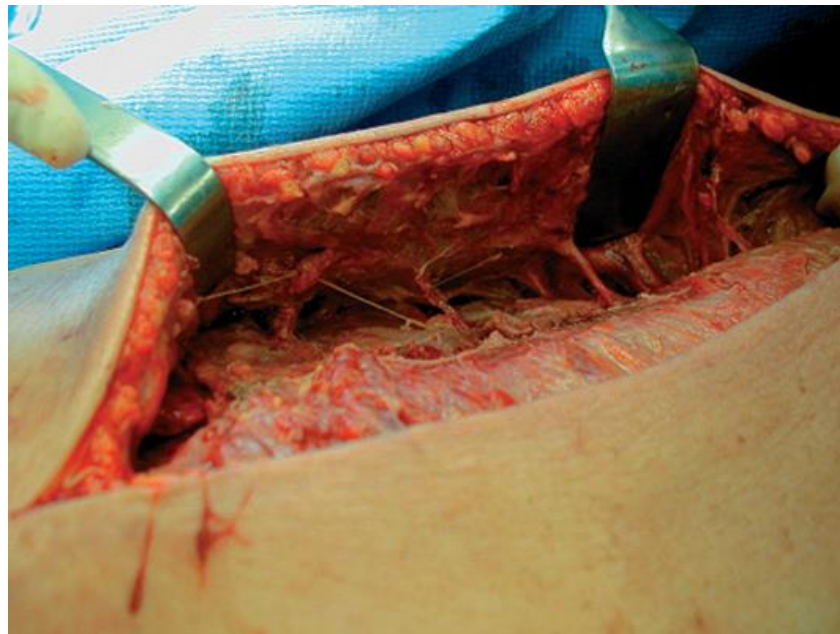
# Excision plutôt qu'une incision !

- ▶ Incision première en cas de doute diagnostique



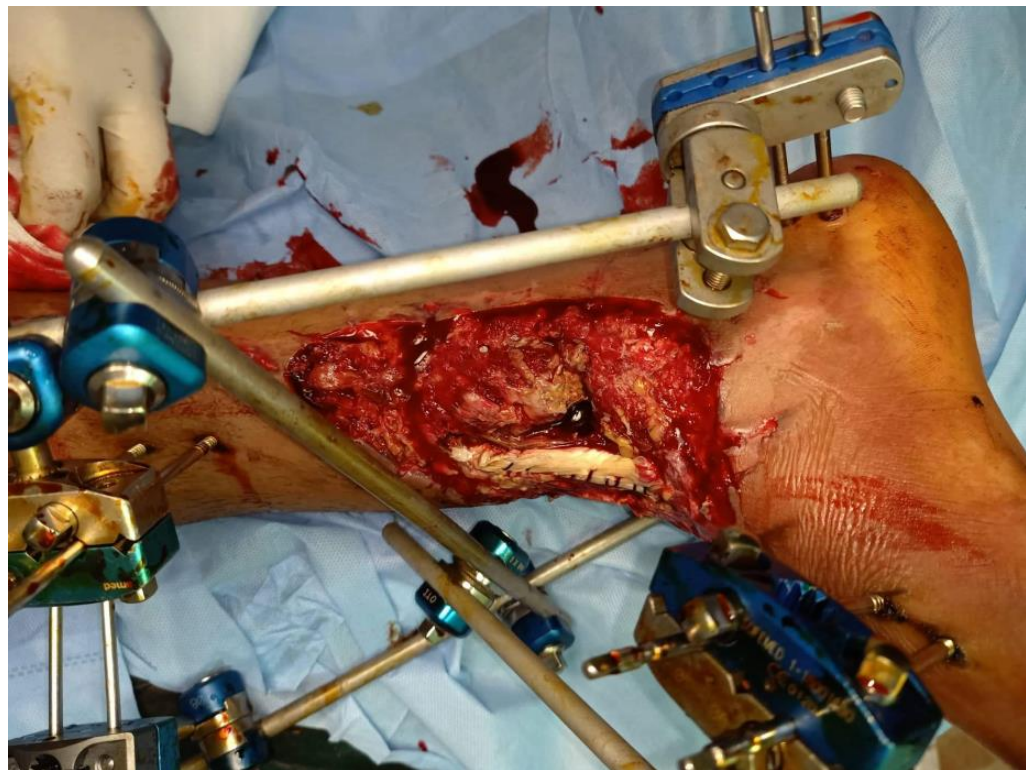
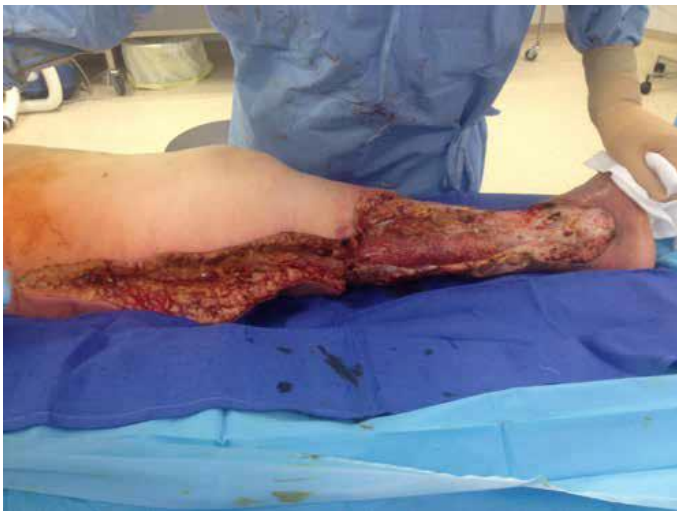# Excision plutôt qu'une incision !

- ▶ Dissociation du plan aponévrotique  
→ Excision +++



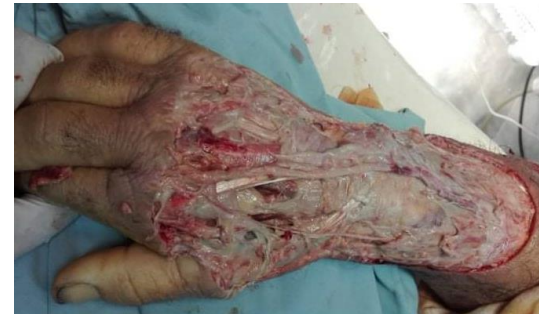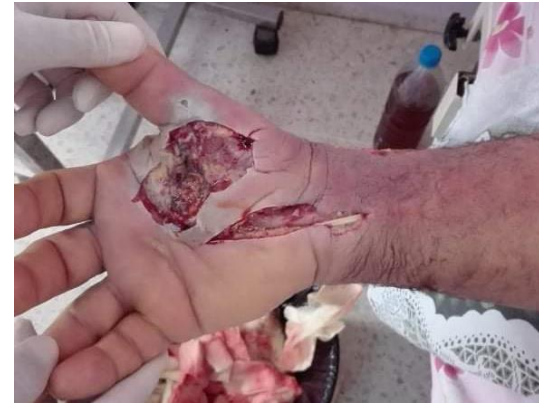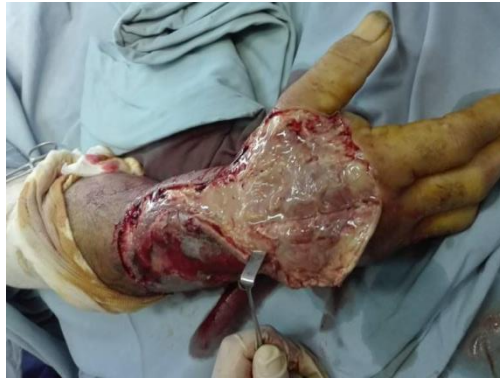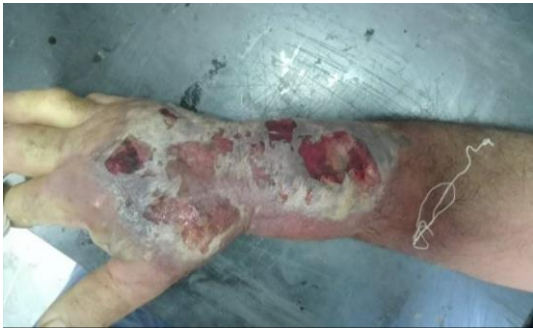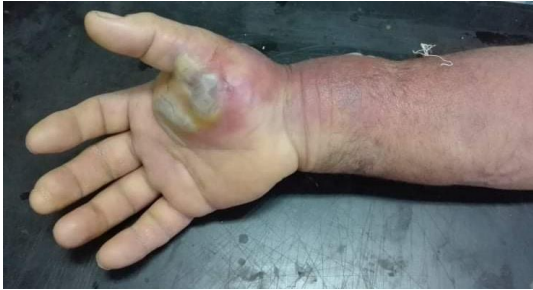[7] Malghem J, Lecouvet F, Omoumi P, Larbi A, Vande Berg B. Fasciite nécrosante : diagnostic en imagerie et ses limites. EMC – Radiologie et imagerie médicale – musculosquelettique – neurologique – maxillofaciale 2014;9(2):1-11 [Article 31-752-A-12].

# Excision plutôt qu'une incision !

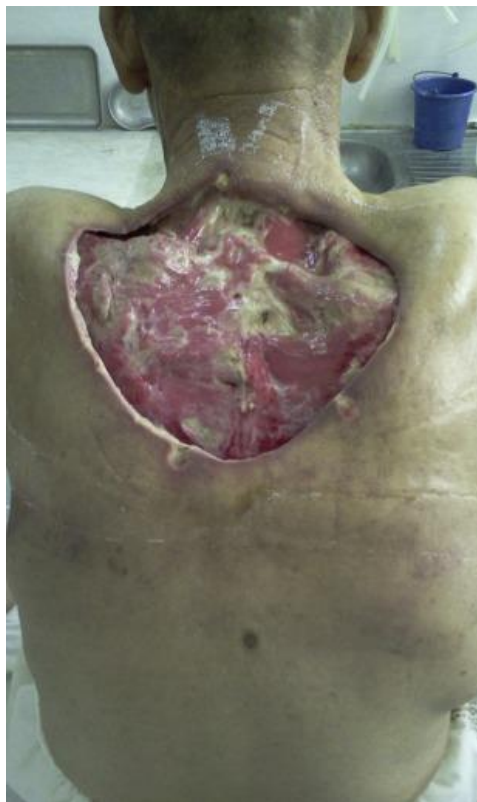

[8] Bilton BD, Zibari GB, McMillan RW, Aultman DF, Dunn G, McDonald JC. Aggressive surgical management of necrotizing fasciitis serves to decrease mortality: a retrospective study. *The American surgeon* 1998; 64: 397-400.

# Excision plutôt qu'une incision !



# Excision plutôt qu'une incision !



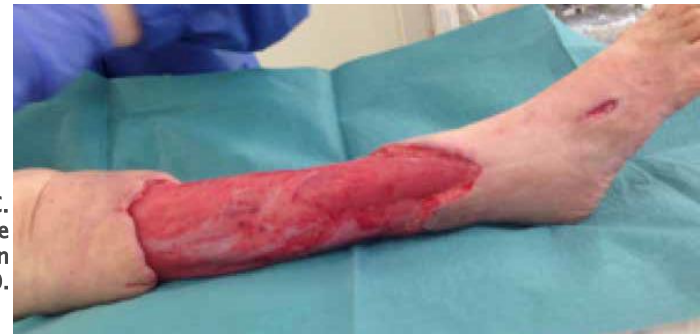[9] S. Rabiou, M. Lakranbi, I. Issoufou, F.Z. Ammor, L. Belliraj, Y. Ouadnouni, M. Smahi. À propos de deux cas de fasciite nécrosante primitive de la paroi thoracique, Revue des Maladies Respiratoires, Volume 33, Issue 5, 2016.



# Et que faire après excision ?

- 1) Assèchement + + +
- 2) Bourgeonnement
  - ▶ **Cicatrisation dirigée** de première intention
  - ▶ **VAC-thérapie** accélère le bourgeonnement
  - ▶ **Couverture par lambeau** doit être discutée en cas d'exposition des tissus nobles : tendons, os, articulation, pédicules vx-nerveux.

[10] Bilton BD, Zibari GB, McMillan RW, Aultman DF, Dunn G, McDonald JC. Aggressive surgical management of necrotizing fasciitis serves to decrease mortality: a retrospective study. *The American surgeon* 1998; 64: 397-400.



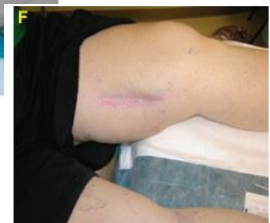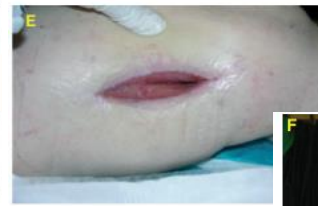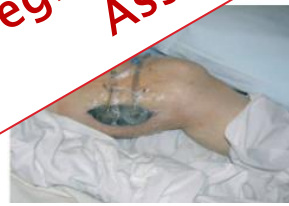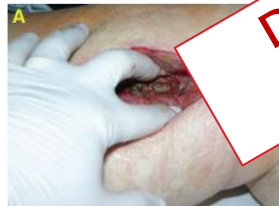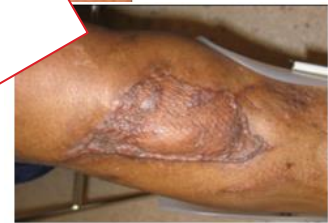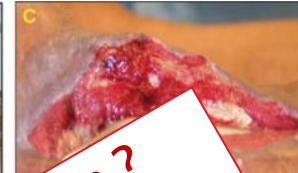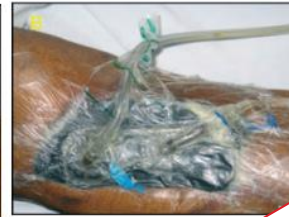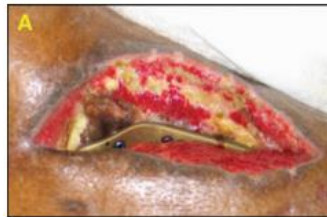# Et que faire après excision ?

ORIGINAL ARTICLE

## A Clinical Review of Infected Wound Treatment with Vacuum Assisted Closure<sup>®</sup> (V.A.C.<sup>®</sup>) Therapy: Experience and Case Series

Allen Gabriel, Jaimie Shores, Brent Bernstein, Jean de Leon, Ravi Kamepalli, Tom Wolvos, Mona M Baharestani, Subhas Gupta

Gabriel A, Shores J, Bernstein B, de Leon J, Kamepalli R, Wolvos T, Baharestani MM, Gupta S. A Clinical Review of Infected Wound Treatment with Vacuum Assisted Closure<sup>®</sup> (V.A.C.<sup>®</sup>) Therapy: Experience and Case Series. Int Wound J 2009; 6:1-25



Degré de contamination ?  
Assèchement ?

# Et que faire après excision ?

## CRITICAL REVIEWS

### The Effect of Vacuum-Assisted Closure on the Bacterial Load and Type of Bacteria: A Systematic Review

Aryan S.P. Patmo,<sup>1</sup> Pieta Krijnen,<sup>1</sup> Wim E. Tuinebreijer,<sup>2</sup> and Roelf S. Breederveld<sup>1,3,\*</sup>

<sup>1</sup>Department of Surgery, Leiden University Medical Center, Leiden, The Netherlands.  
<sup>2</sup>Association Dutch Burn Centers, Beverwijk, The Netherlands.  
<sup>3</sup>Department of Surgery-Traumatology, Beverwijk Red Cross Hospital, Beverwijk, The Netherlands.

**Table 1.** Characteristics of five included studies in a systematic review on (change in) bacterial load during therapy with vacuum-assisted closure or conventional therapy

	Saadi et al. <sup>8</sup>	Steingrimsson et al. <sup>9</sup>	Mouës et al. <sup>12,13</sup>	Weed et al. <sup>10</sup>	Braakenburg et al. <sup>11</sup>
Study design	Retrospective cohort study	Retrospective comparative cohort study	Randomized clinical trial	Retrospective cohort study	Randomized clinical trial
N/treatment	VAC: N=27	VAC: N=20 CVT: N=23	VAC: N=29 CVT: N=25	VAC: N=25 with 26 uses of VAC	VAC: N=26 CVT: N=21
Type of wound or infection	Infected thoracic wounds	Postoperative DSW <sup>a</sup>	Crushed tissue, infected wounds, chronic wounds	Acute and chronic wounds	Acute and chronic wounds
Sampling method	Smear	n.r.	Biopsy	Swab	Swab
Dressing change interval	3.9 days on average	Every 2–4 days	Every 2 days	Every 3–5 days	3x /week
Pressure level during VAC (mmHg)	-50 to -75	-125	-125	n.r.	-125
Debridement	Yes	Yes	Yes	Yes	Yes
Systemic antibiotic	Yes	Yes	n.r.	n.r.	Yes
Change in bacterial load	n.r.	n.r.	No change in bacterial load in both groups	Increase in 43% of cases, no change in 35%, decrease in 22%	Increase in 84% of VAC vs. 58% in CVT (p=0.09)
Infection (% of cases) cleared or re-infection	Clear: 20%	Re-infection VAC: 50%	--	--	--
Change in bacterial spectrum					

The VAC system in all s  
<sup>a</sup>Deep sternal wound int  
VAC, vacuum-assisted c

### TAKE-HOME MESSAGES

- No conclusions on changes in the bacterial load and type of bacteria during VAC can be drawn.
- There is no clear answer to the question whether VAC can be safely used on any wound without causing or worsening wound infection.

# Et que faire après excision ?

## V.A.C.® THERAPY SAFETY INFORMATION

ENGLISH

Disposable components of the V.A.C.® Therapy System are to be used as indicated on the associated product labeling. V.A.C.® Therapy Unit canisters are packaged sterile or fluid path sterile. All disposable components of the V.A.C.® Therapy System are for single use only. To help ensure safe and effective use, only the V.A.C.® GRANUFOAM® Dressing, V.A.C.® GRANUFOAM SILVER™ Dressing, V.A.C. WHITEFOAM™ Dressing, PREVENA™ Dressings, ABTHERA™ Dressings and KCI® NPWT Gauze Dressings are to be used with V.A.C.® Therapy Units.

Use of disposable components may result in wound contamination, infection and / or failure of the wound to heal.

The decision to use clean versus sterile / aseptic technique is dependent upon wound pathophysiology, physician / clinician preference and institutional protocol.

**IMPORTANT:** As with any prescription medical device, failure to consult a physician and carefully read and follow all therapy unit and dressing instructions and safety information prior to each use may lead to improper product performance and the potential for serious or fatal injury. Do not adjust therapy unit settings or perform therapy application without directions from / or supervision by the treating physician.

### INDICATIONS FOR USE

The ACTRA C™, V.A.C. SMP LUCITY™, V.A.C. VIA™ and V.A.C. FREEDOM™ Negative Pressure Wound Therapy Systems are integrated wound management systems for use in acute, extended and home care settings. The INFOVAC™, V.A.C. LULIA™ and V.A.C. RX4™ Negative Pressure Wound Therapy Systems are integrated wound management systems for use in acute care settings and other professional healthcare environments where product use is conducted by or under the supervision of a qualified healthcare professional.

When used on open wounds, they are intended to create an environment that promotes wound healing by secondary (or tertiary (delayed primary) intention by preparing the wound bed for closure, reducing edema, promoting granulation tissue formation and perfusion, and by removing exudate and infectious material. Open wound types include: chronic, acute, traumatic, subacute and dehisced wounds, partial- and full-thickness burns (such as diabetic, pressure or venous insufficiency), flaps and grafts.

**1000 mL Ca**  
weight of the  
canister lost  
care setting,  
loss and deli-  
acute care or

• **V.A.C.**  
char-  
risk

**Infected Wound**  
dressing char-  
treatment go-  
regarding or  
should fre-  
worsening it  
swelling, itch-  
odor, infecti-  
toxic shock,  
nausea, vom-  
membranes,  
(a sunburn-  
**infection at**  
**Therapy sh-**  
the section

**Infected Wound**  
V.A.C.® GRANU-  
infection tre-  
bacterial pe-

- **Infected Blood Vessels:** Infection may erode blood vessels and weaken the vascular wall which may increase susceptibility to vessel damage through abrasion or manipulation. **Infected**

**Infected Wounds:** Infected wounds should be monitored closely and may require more frequent dressing changes than non-infected wounds, dependent upon factors such as wound conditions and treatment goals. Refer to dressing application instructions (found in V.A.C.® Dressing cartons) for details regarding dressing change frequency. As with any wound treatment, clinicians and patients / caregivers should frequently monitor the patient's wound, periwound tissue and exudate for signs of infection, worsening infection or other complications. Some signs of infection are fever, tenderness, redness, swelling, itching, rash, increased warmth in the wound or periwound area, purulent discharge or strong odor. Infection can be serious, and can lead to complications such as pain, discomfort, fever, gangrene, toxic shock, septic shock and / or fatal injury. Some signs or complications of systemic infection are nausea, vomiting, diarrhea, headache, dizziness, fainting, sore throat with swelling of the mucus membranes, disorientation, high fever, refractory and / or orthostatic hypotension or erythroderma (a sunburn-like rash). **If there are any signs of the onset of systemic infection or advancing infection at the wound site, contact the treating physician immediately to determine if V.A.C.® Therapy should be discontinued.** For wound infections relating to blood vessels, please also refer to the section titled **Infected Blood Vessels**.

**Infected Wounds with V.A.C.® GRANUFOAM SILVER™ Dressing:** In the event of clinical infection, V.A.C.® GRANUFOAM SILVER™ Dressing is not intended to replace the use of systemic therapy or other infection treatment regimens. V.A.C.® GRANUFOAM SILVER™ Dressing may be used to provide a barrier to bacterial penetration.

**uncontrolled, Therapy is self.** (Refer to onitored for

# Et que faire après excision ?

- ▶ **Assèchement** = contrôle local de l'infection
  - Étape indispensable avant un geste de couverture
  
- ▶ **Contrôle de l'infection systémique**
  - Antibiothérapie efficace et adaptée avec suivi régulier clinique et biologique
  - Équilibre des tares, équilibre glycémique +++
  - Monitoring et prévention de l'état de choc septique +++

# Dans notre cas...

Dans notre cas :

- ▶ Excision
- ▶ Fixateur externe de cicatrisation
- ▶ Saignement modéré, tissus infectés +++

# Antibiothérapie probabiliste postop

Prescription antibiothérapie probabiliste en fonction de la localisation infectieuse [ 1 ].

Localisation	Antibiothérapie de 1 <sup>re</sup> intention	En cas d'allergie à la pénicilline
Membre inférieur	Pipéracilline-tazobactam + clindamycine ± vancomycine <sup>a</sup> ou linézolide <sup>a,b</sup> ± aminoside <sup>c</sup>	Aztréonam ± vancomycine ou linézolide ou daptomycine Aminoside <sup>c</sup>
Cervicofaciale	Amoxicilline-acide clavulanique <sup>d</sup> + clindamycine ± aminoside <sup>c</sup>	Vancomycine ou linézolide ou daptomycine + clindamycine ± aminoside <sup>c</sup>
Abdominopérinéale	Pipéracilline-tazobactam ou impénème-cilastatine ± aminoside <sup>c</sup>	Vancomycine ou linézolide + astréonam + métronidazole ± aminoside <sup>c</sup>

- ▶ Dans notre cas, la patiente a été mise sous :  
Tazocilline + Gentamycine

[11] Urbina T, Hua C, Sbidian E, Ingen-Housz-Oro S, Duong T-A, Wolkenstein P, et al. Dermatological emergencies in the intensive care unit: Necrotizing skin and soft tissue infections and severe cutaneous adverse reactions. *Med Intensive Rea* 2018;27:461-74.

# Évolution postopératoire

- ▶ L'infection n'a été bien contrôlée initialement
  - Second look 48h (CDP sous AG) : tissus infectés +++
- ▶ Évolution défavorable
  - Fièvre à 38°C
  - GB = 16 000/mm<sup>3</sup>, CRP= 245 mg/l
- ▶ Excisions à répétition, CDP sous AG à J7
- ▶ Hb postop = 6,5 g/dl → transfusion
- ▶ Déséquilibre glycémique +++

→ Entre temps, réception de l'antibiogramme



## QCM 3

Quels germes suspectez-vous?

- A. *Streptococcus pyogenes* (streptocoque du groupe A)
- B. *Staphylococcus aureus*
- C. Un bacille à Gram négatif
- D. *Pasteurella multocida* pas de notion de morsure
- E. Bactérie anaérobie stricte pas de crépitement (gaz), pas d'odeur fétide

# Bactériologie des fasciites nécrosantes

- ▶ **Streptocoque du groupe A+++**
- ▶ **Autres bactéries:**
  - *Clostridium sp*
  - *Aeromonas hydrophila*
  - *Vibrio vulnificus*
  - *Staphylococcus aureus*

# Cas clinique

- ▶ La culture du pus prélevé en per-opératoire isole *Acinetobacter baumannii* et *Klebsiella pneumoniae*.



# *A. baumannii*

Pipéracilline	Résistant
Pipéracille+tazobactam	Résistant
Ticarcilline	Résistant
Ticarcilline+acide clavulanique	Résistant
Cefotaxime	Résistant
Ceftazidime	Résistant
Cefepime	Résistant
Imipeneme	Résistant
Meropeneme	Résistant
Ciprofloxacine	Résistant
Levofloxacine	Résistant
Amikacine	Résistant
Gentamicine	Résistant
Netilmicine	Résistant
Tobramycine	Résistant
Tetracycline	Résistant
Rifampicine	Sensible
Cotrimoxazole	Résistant

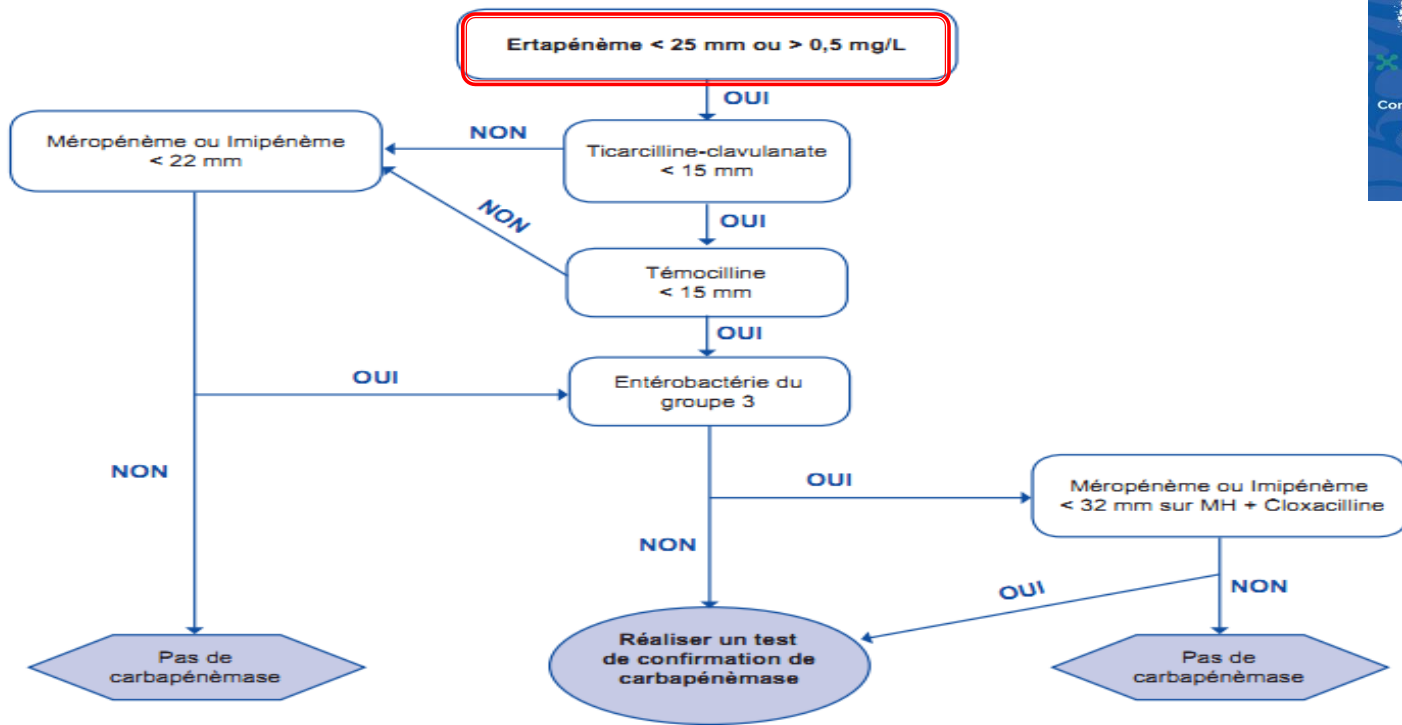
# *K. pneumoniae*

Amoxicilline+acide clavulanique	Résistant
Ticarcilline+acide clavulanique	Résistant
Pipéracilline+tazobactam	Résistant
Cefotaxime	Résistant
Ceftazidime	Résistant
Aztreonam	Résistant
Ertapénème	Résistant
Imipénème	Résistant
Ciprofloxacine	Résistant
Lévofloxacine	Résistant
Amikacine	Sensible
Gentamicine	Résistant
Tigécycline	Intermédiaire
Fosfomycine	Sensible
Cotrimoxazole	Résistant
Chloramphénicol	Sensible

## QCM 4

- ▶ Quel est le phénotype de *K. pneumoniae*?
- A. BLSE
- B. Carbapénémase + BLSE
- C. Céphalosporinase
- D. Imperméabilité aux carbapénèmes
- E. **Je ne sais pas, des tests complémentaires sont nécessaires**

# Algorithme de screening des souches EPC



## QCM 4

*Voici les tests complémentaires, il s'agit de:*

- A. **Carbapénémase de type OXA-48**
- B. Carbapénémase de type KPC
- C. Carbapénémase de type NDM
- D. **Carbapénémase de type D**
- E. Métallo- $\beta$  lactamase





# Détection des carbapénémases



Table 2. Interpretation of phenotypic tests (carbapenemases in **bold type**) by diffusion methods with disks or tablets. The exact definitions of synergy are provided in package inserts for the various commercial products.

B-lactamase	Synergy observed as increase in zone diameter (mm) with 10 µg meropenem disk/tablet				Temocillin MIC >128 mg/L or zone diameter <11 mm
	DPA/EDTA	APBA/PBA	DPA+APBA	CLX	
<b>MBL</b>	+	-	-	-	Variable <sup>1</sup>
<b>KPC</b>	-	+	-	-	Variable <sup>1</sup>
<b>MBL + KPC<sup>2</sup></b>	Variable	Variable	+	-	Variable <sup>1</sup>
<b>OXA-48-like</b>	-	-	-	-	Yes
AmpC + porin loss	-	+	-	+	Variable <sup>1</sup>
ESBL + porin loss	-	-	-	-	No

# Cas clinique

- ▶ Voici les CMI (microdilution en milieu liquide) de la colistine réalisées pour les deux germes:

	CMI Colistine (mg/L)	Catégorisation clinique	Concentrations critiques (mg/L)
<i>K. pneumoniae</i>	0.5		$\leq 2$
<i>A. baumannii</i>	0.5		$\leq 2$



# Cas clinique

- ▶ Voici les CMI (microdilution en milieu liquide) de la colistine réalisées pour les deux germes:

	CMI Colistine (mg/L)	Catégorisation clinique	Concentrations critiques (mg/L)
<i>K. pneumoniae</i>	0.5	sensible	$\leq 2$
<i>A. baumannii</i>	0.5	sensible	$\leq 2$



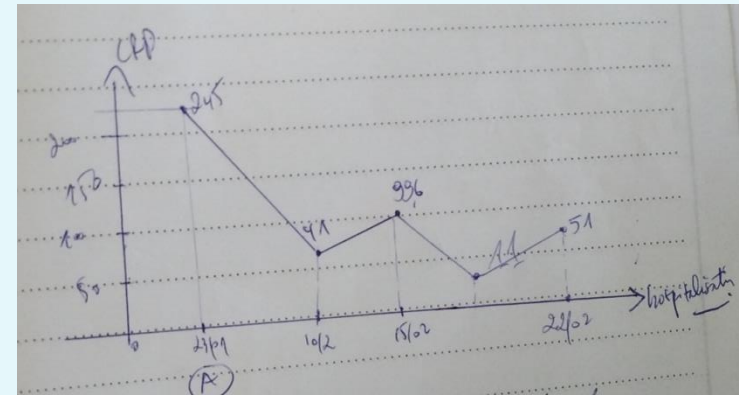
# QCM 5

**Quel traitement antibiotique choisissez-vous ?**

- A. Rifampicine + Colistine + Fosfomycine
- B. Rifampicine + Colistine
- C. Rifampicine + Fosfomycine
- D. Colistine + Amiklin
- E. Chloramphénicol + Colistine

# Évolution postopératoire

- ▶ Après adaptation de l'antibiothérapie : Rifa + Coli (**Double Antibiothérapie Bactéricide**)
- ▶ L'infection locale a été contrôlée initialement mais l'évolution par la suite était défavorable
- ▶ Excisions à répétition, CDP sous AG à J10



# Évolution postopératoire

- ▶ Amputation mi-jambe à J17
- ▶ Contrôle de l'infection, équilibre glycémique
- ▶ Surinfection superficielle du moignon à M4 postop, jugulée par traitement médico-chirurgical.
- ▶ Rétablissement de l'autonomie, patiente appareillée, aucune récurrence infectieuse au dernier recul (deux ans)

# Conclusion

## Fasciite nécrosante

- ▶ Diagnostic difficile
- ▶ Pronostic vital
- ▶ Indication opératoire urgente
- ▶ Prise en charge médico-chirurgicale +++
- ▶ Recherche du germe en cause +++
- ▶ Choix thérapeutiques en RCP



La Société Tunisienne de Pathologie Infectieuse

La Société Tunisienne de Chirurgie Orthopédique et Traumatologie

Le Collège de Maladies Infectieuses, Microbiologie  
et Parasitologie-Mycologie

Le Collège de Chirurgie Orthopédique

Organisent



7<sup>èmes</sup>

Rencontres en  
Infectiologie

Le 5 mars 2022

Hôtel Averroès Iberostar, Hammamet

Merci pour votre attention