

Les 7èmes rencontres en infectiologie
Hammamet, 5 Mars 2022



Cas clinique n°2

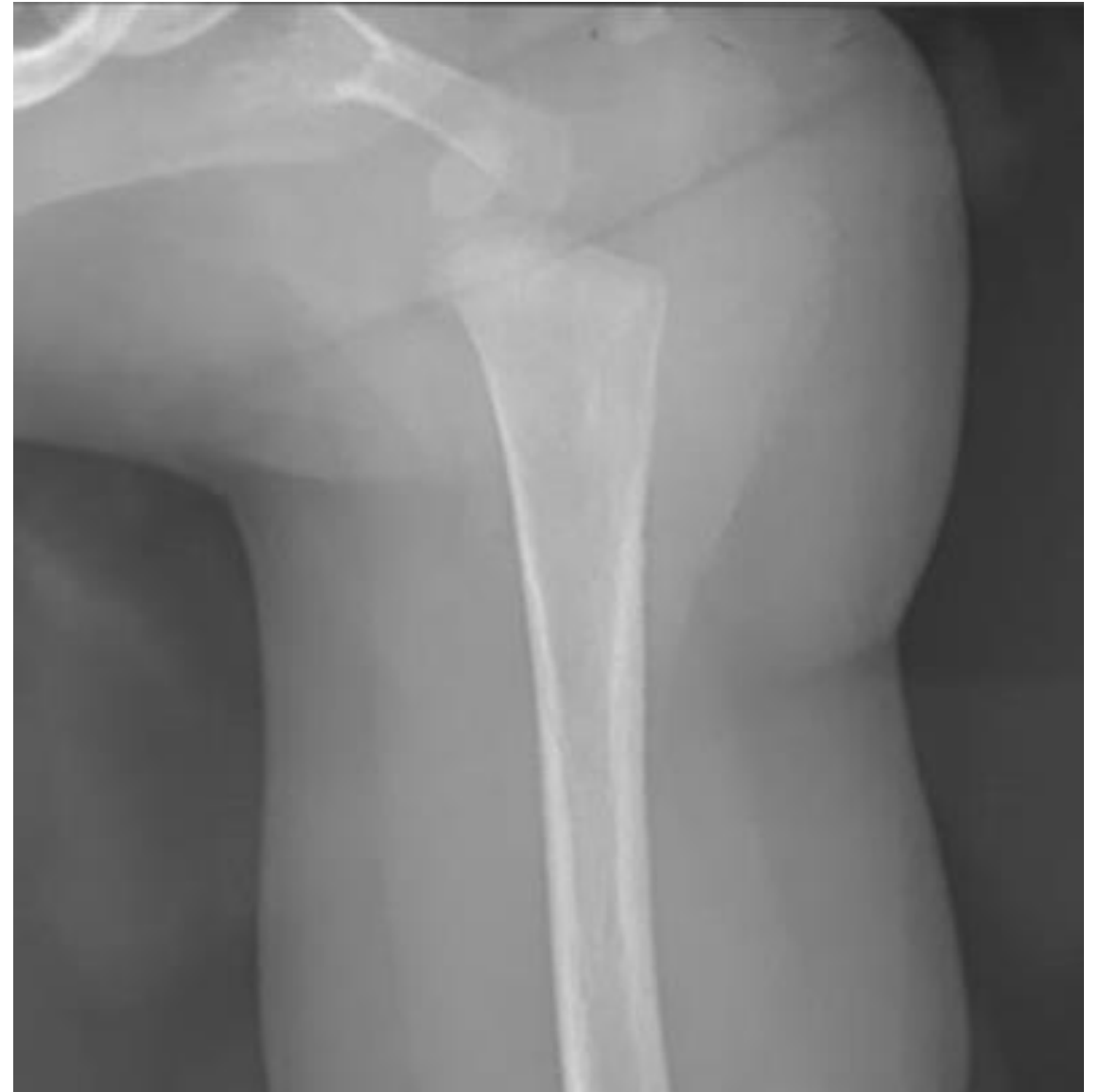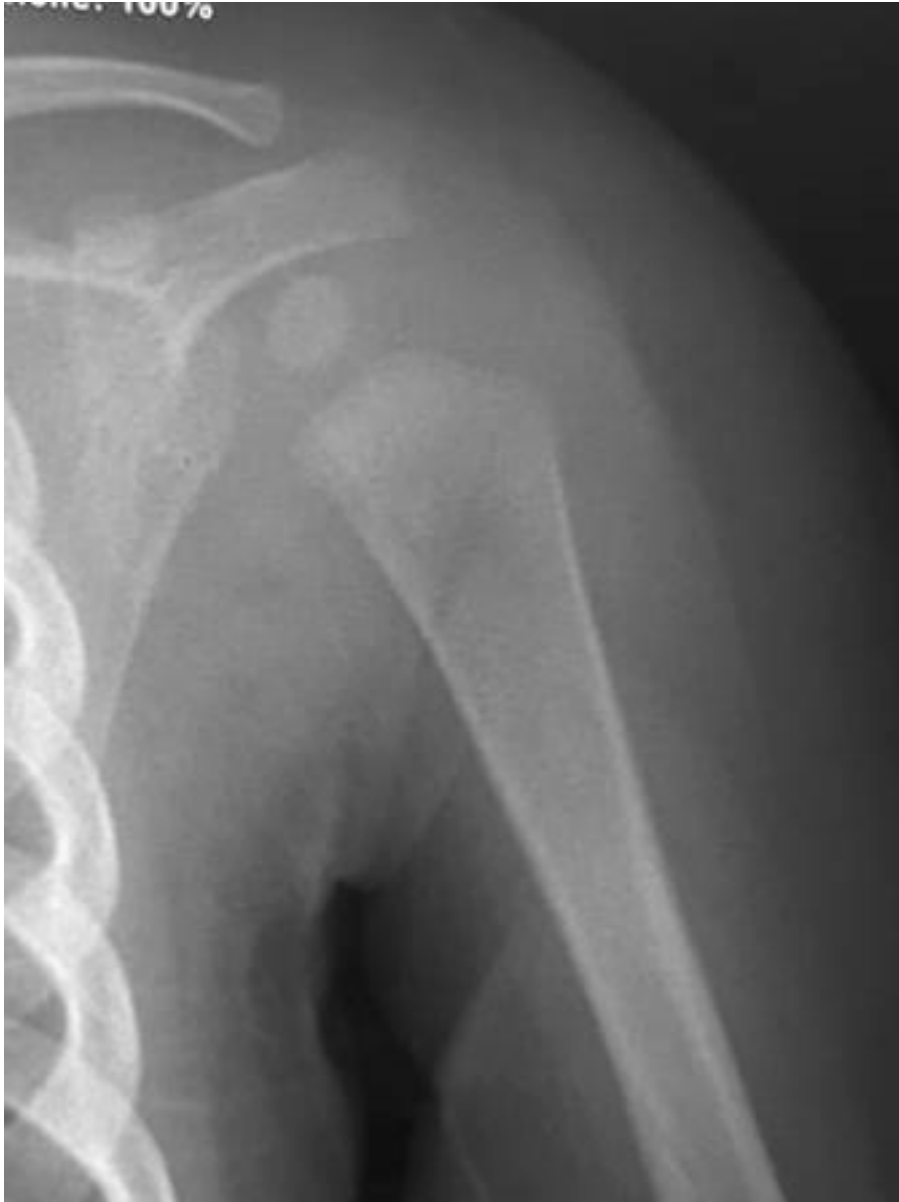Résident Mohamed Laaroussi Toumia , Dr Rim Boussetta/ Résident Hamza Ben Mesbeh, Dr Khaoula Meftah
Service d'Orthopédie pédiatrique / Laboratoire de Microbiologie
Hôpital d'enfant Bechir Hamza, Tunis

- Nourrisson de 7 mois
- Sexe masculin
- Origine : Tunis
- Motif : Impotence fonctionnelle du membre supérieur gauche évoluant depuis 24H
- Notion d'une bronchiolite 10 jours avant la nouvelle symptomatologie traitée symptomatiquement (PAS D'ATB)

Examen clinique

- BEG
- Température : 38,5°C
- Membre supérieur gauche **pseudo-paralytique**
- Absence de lésion cutanée
- Douleur à la palpation du moignon de l'épaule gauche
- Mobilisation de l'épaule gauche douloureuse

- Radiographie de l'épaule



Biologie :

- NFS :
 - GB : 30820 elm/mm²
 - PNN : 17110 elm/mm²
 - LYMPHO : 9510 elm/mm²
 - MONO : 3920 elm/mm²
 - HB : 10,3 g/dl
 - VGM : 71,2
 - TCMH : 23,4
 - PLQ 492000
- VS : 71 1^{ère} heure
- CRP : 27 mg/l

1-Quels sont les diagnostics probables devant ce tableau :

1. Une arthrite septique de l'épaule gauche
2. Arthrite réactionnelle à une infection virale
3. Une crise vaso-occlusive d'une drépanocytose
4. Une ostéomyélite aiguë de l'extrémité supérieure de l'épaule
5. Une hémopathie

IF+FIEVRE → IOA jusqu'à preuve du contraire

Impotence fonctionnelle : signe majeur de suspicion diagnostic surtout nouveau-né et nourrisson

Original Clinical Article



Pseudo paralysis of the shoulder and increased C-reactive protein are predictive factors for septic shoulder in children superior to other clinical symptoms: a retrospective case series of 25 patients

retrospective case series of 25 patients. *J Child Orthop* 2020;14: 85-90. DOI: 10.1302/1863-2548.14.190126

The review of Li et al⁷ of 52 cases with septic arthritis in the neonate revealed a percentage of appearance of 32.1% regarding the shoulder, with pseudopalsy as the earliest sign in 50% cases. In their study, children that fulfilled three criteria out of five were diagnosed with septic arthritis. Concerning the criteria, we also consider that symptoms of infection such as fever, tenderness of the joint, pain and palsy of the arm, are important clinical signs, which should raise concern and lead to proper

We strongly recommend considering as at-risk young children with a moderate or high level of CRP, pseudoparalysis of the arm and mild symptoms. Fever should also be treated as a complementary factor.

ORIGINAL ARTICLE

Pediatric Humeral Osteomyelitis

Matthew Street, MBChB*† and Haemish Crawford, FRACS*†

Presentation

The average duration of symptoms before presentation was 4.3 days (range, 1 to 21 d). Thirteen children (26%) had a concurrent illness, of which most were viral illnesses such as viral upper respiratory tract infections, otitis media, or chickenpox. Six children (12%) reported preceding trauma which were contusions or twisting injuries to the arm. There were no cases with preceding abrasions, lacerations, or superficial infections.

On initial history, 38 (78%) were not using the affected limb. Only 34 (70%) were complaining of pain, however, 12 of the remaining 15 were 1 year or younger and most likely unable to voice their pain.

- L'examen clinique est primordial
- Douleur osseuse à la palpation → OMA
- Certains cas: tableau intriqué entre l'AS et OMA

ORIGINAL ARTICLE

Osteomyelitis is Commonly Associated With Septic Arthritis of the Shoulder in Children

Justin Ernat, MD, Anthony I. Riccio, MD,† Kelly Fitzpatrick, DO,‡ ChanHee Jo, PhD,† and Robert L. Wimberly, MD†*

ORIGINAL ARTICLE

Pediatric Humeral Osteomyelitis

Matthew Street, MBChB† and Haemish Crawford, FRACS*†*

Location and Adjacent Joint Involvement

Thirty-one (63%) infections were located in the proximal humerus, 9 (18%) were located in the distal humerus, and 9 (18%) did not state the exact location. There were 7 cases (14%) with adjacent septic arthritis (4 elbow joint and 3 shoulder joint).

Research Article

Septic Arthritis of the Pediatric Shoulder: From Infancy to Adolescence

Justin W. Walker¹ and William L. Hennrikus^{1,2}

¹College of Medicine, The Pennsylvania State University, Hershey, PA 17033, USA

²Penn State Hershey Medical Center, Bone and Joint Institution, Hershey, PA 17033, USA

Correspondence should be addressed to Justin W. Walker; jwalker7@hmc.psu.edu

Received 19 May 2016; Accepted 25 July 2016

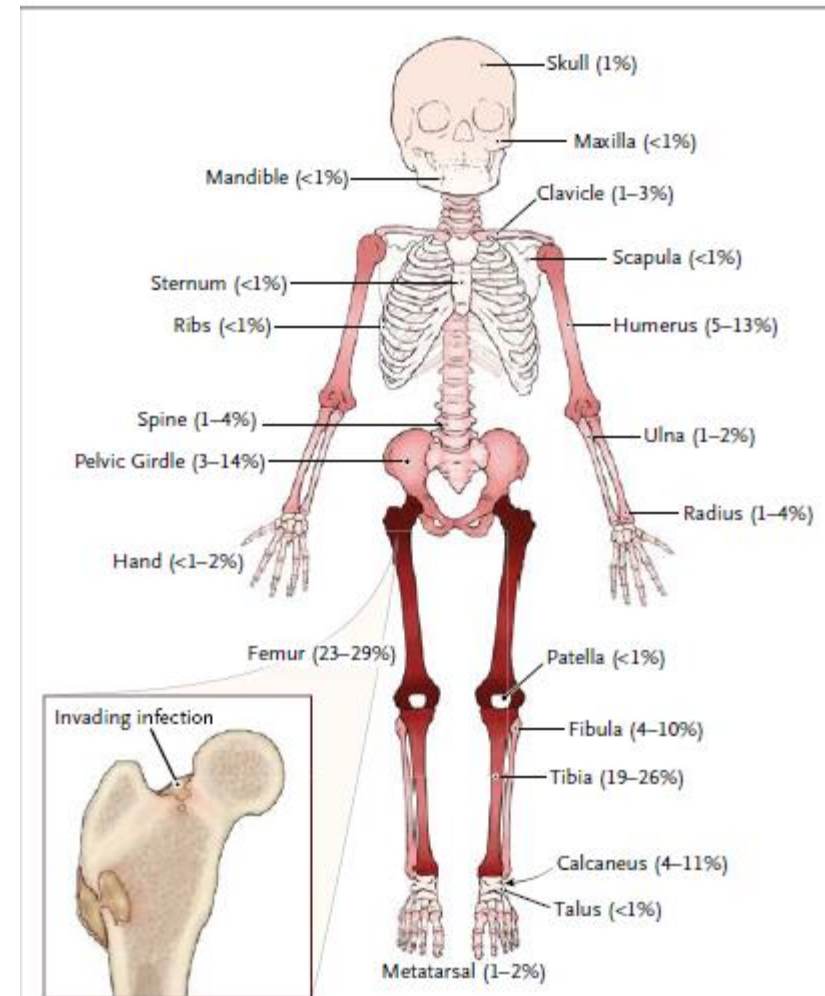
Additionally, septic arthritis of the shoulder is often stated to be a disease of infancy and is commonly associated with osteomyelitis of the adjacent bone [1–3]. The anatomy of the shoulder joint likely contributes to the association with osteomyelitis, as the capsule of the shoulder envelopes the metaphysis, facilitating hematogenous spread between the bone and joint space [2]. Treatment recommendations vary;

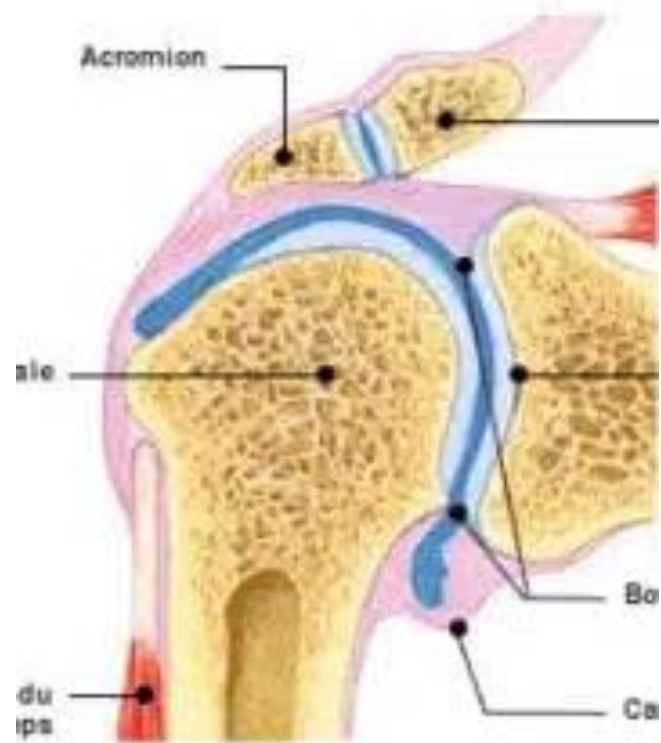
REVIEW ARTICLE

Edward W. Campion, M.D., Editor

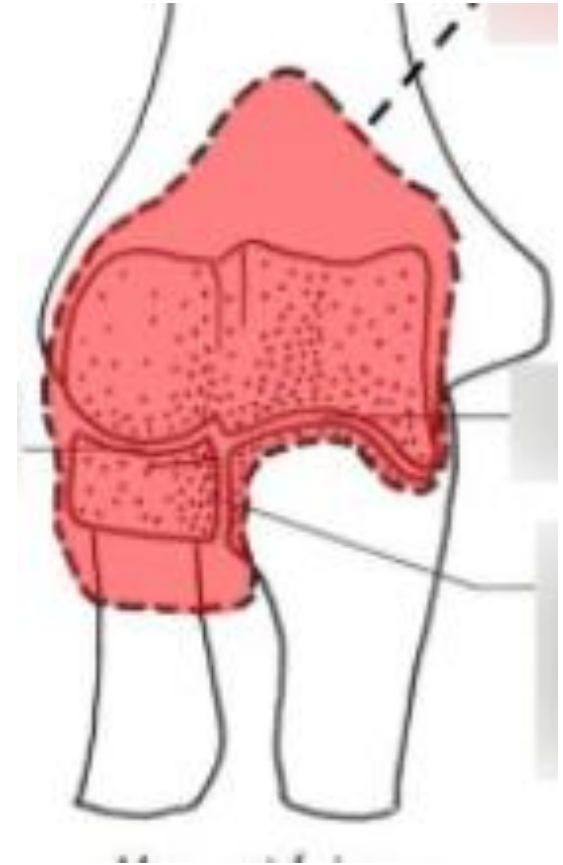
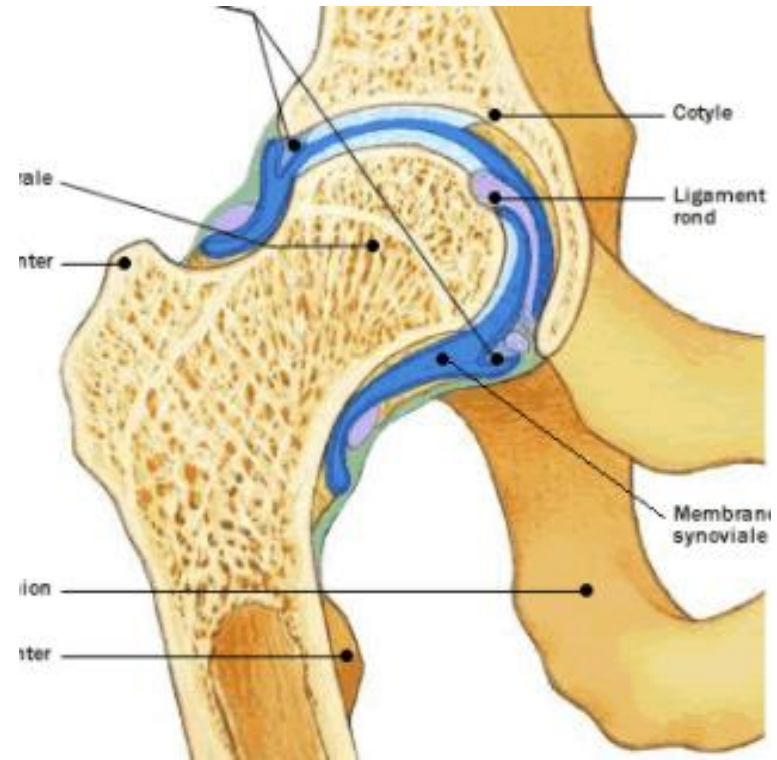
Acute Osteomyelitis in Children

Heikki Peltola, M.D., and Markus Pääkkönen, M.D.





Epaule



- Wang et al (2003) : 26% des cas avec une température $<37.5^{\circ}\text{C}$
- Dubnov-Raz et al (2010) :
 - 25% des patients apyrétiques
 - 57.1% $\text{GB}<15000$
 - 22% CRP normale
 - 31.8% VS normale



L'absence de fièvre ou d'un syndrome inflammatoire biologique n'élimine pas le diagnostic = **système immunitaire immature**

2-Quels sont les examens complémentaires à demander :

1. Hémoculture
2. Myélogramme
3. Échographie de l'épaule gauche
4. IRM de l'épaule gauche
5. Frottis sanguin

Echographie de l'épaule

- **Décollement sous-périosté** de l'extrémité supérieure de l'humérus gauche hémi circonférentielle non rompu dans les parties molles
- Absence de collection des parties molles
- Absence d'épanchement intra articulaire

- L'échographie :

Positif


- Peu couteuse
- Non irradiante
- Permet un diagnostic précoce en cas d'un décollement sous périosté
- Identifie un épanchement associé

Négatif


- Opérateur dépendante
- N'élimine pas le diagnostic si elle normale

Review Article

Sonography of musculoskeletal infection in children

Monique Shahid¹, Colin Holton², Sean O'Riordan³ and Jeannette K Kraft¹ 

ULTRASOUND 

Ultrasound
0(0) 1-15
© The Author(s) 2020
Article reuse guidelines:
sagepub.com/journals-permissions
DOI: 10.1177/1742271X20901736
journals.sagepub.com/home/ult


> J Ultrason. 2021;21(84):34-40. doi: 10.15557/JoU.2021.0005. Epub 2021 Mar 8.

Role of ultrasound in the diagnosis of paediatric acute osteomyelitis

Amit Kumar Paliwal¹, Ravinder Sahdev², Ankur Deshwal³, Birma Ram¹

- L'IRM: **Examen de choix**
 - Diagnostic précoce
 - Bilan lésionnel complet
 - Région anatomique non accessible à l'échographie



Ochsner Journal 19:116–122, 2019
© Academic Division of Ochsner Clinic Foundation
DOI: 10.31486/toj.18.0138

Acute Hematogenous Osteomyelitis in Children

Nimmy Thakolkaran, MBBS,¹ Avinash K. Shetty, MD,²


Currently, the imaging modality of choice is MRI, with significantly higher sensitivity (97%-100%) and specificity (92%) compared to radiographs or bone scintigraphy (Figure).^{4,10} Early changes in osteomyelitis can be detected on MRI within 2-5 days of onset of disease.¹⁰ MRI can also detect extraosseous manifestations or complications of

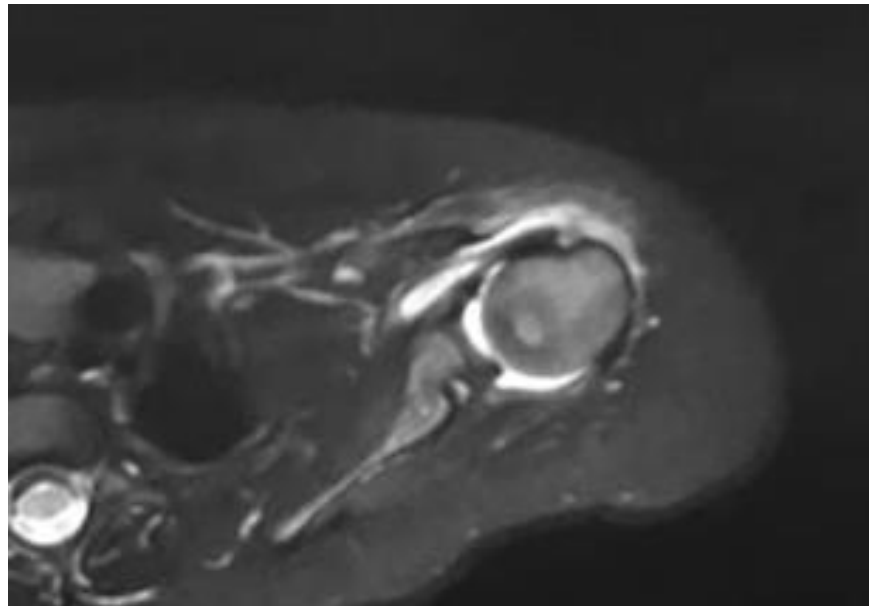
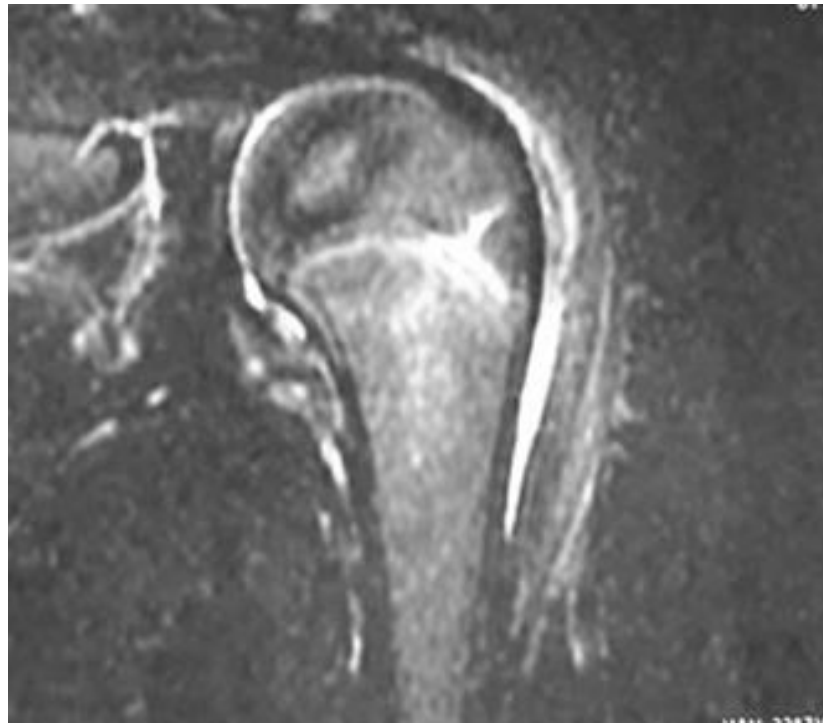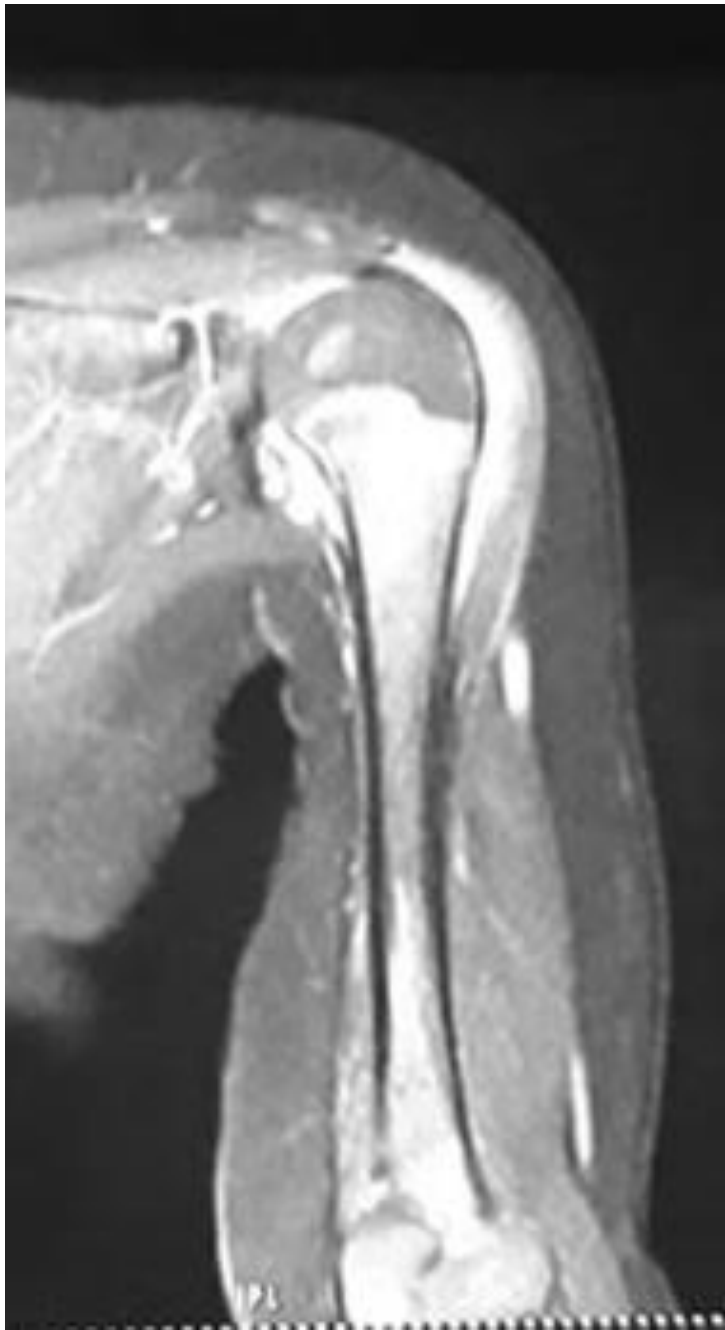Pediatric Radiology (2019) 49:379–386
<https://doi.org/10.1007/s00247-018-4317-3>

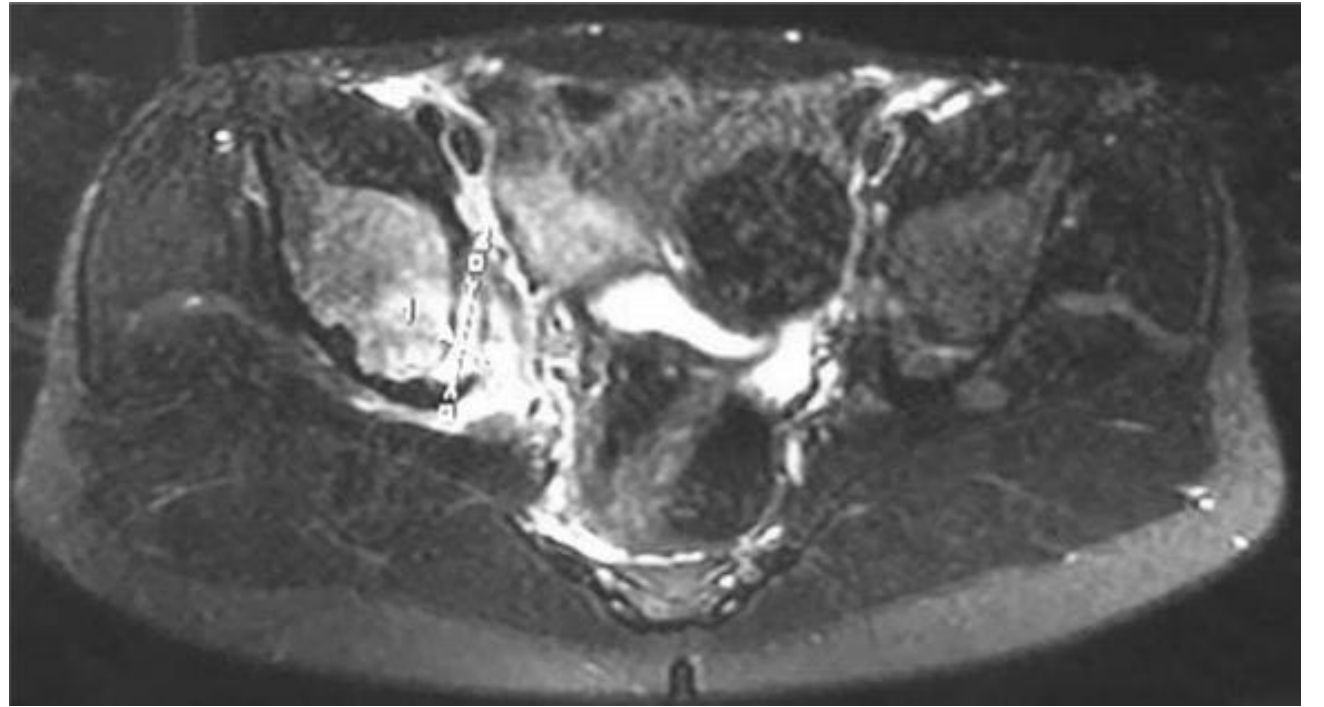
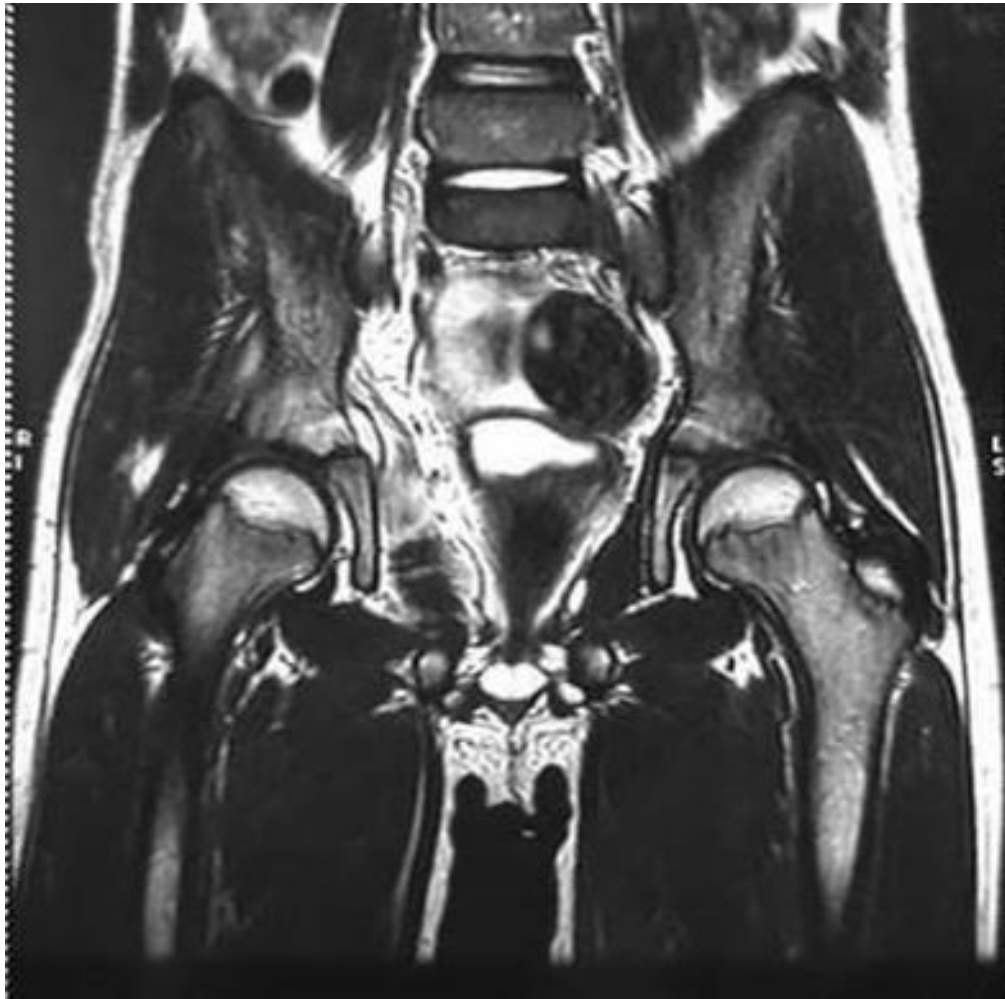ORIGINAL ARTICLE



Extended field of view magnetic resonance imaging for suspected osteomyelitis in very young children: is it useful?

Aaron J. Lindsay¹ • Jorge Delgado² • Diego Jaramillo³ • Nancy A. Chauvin⁴ 



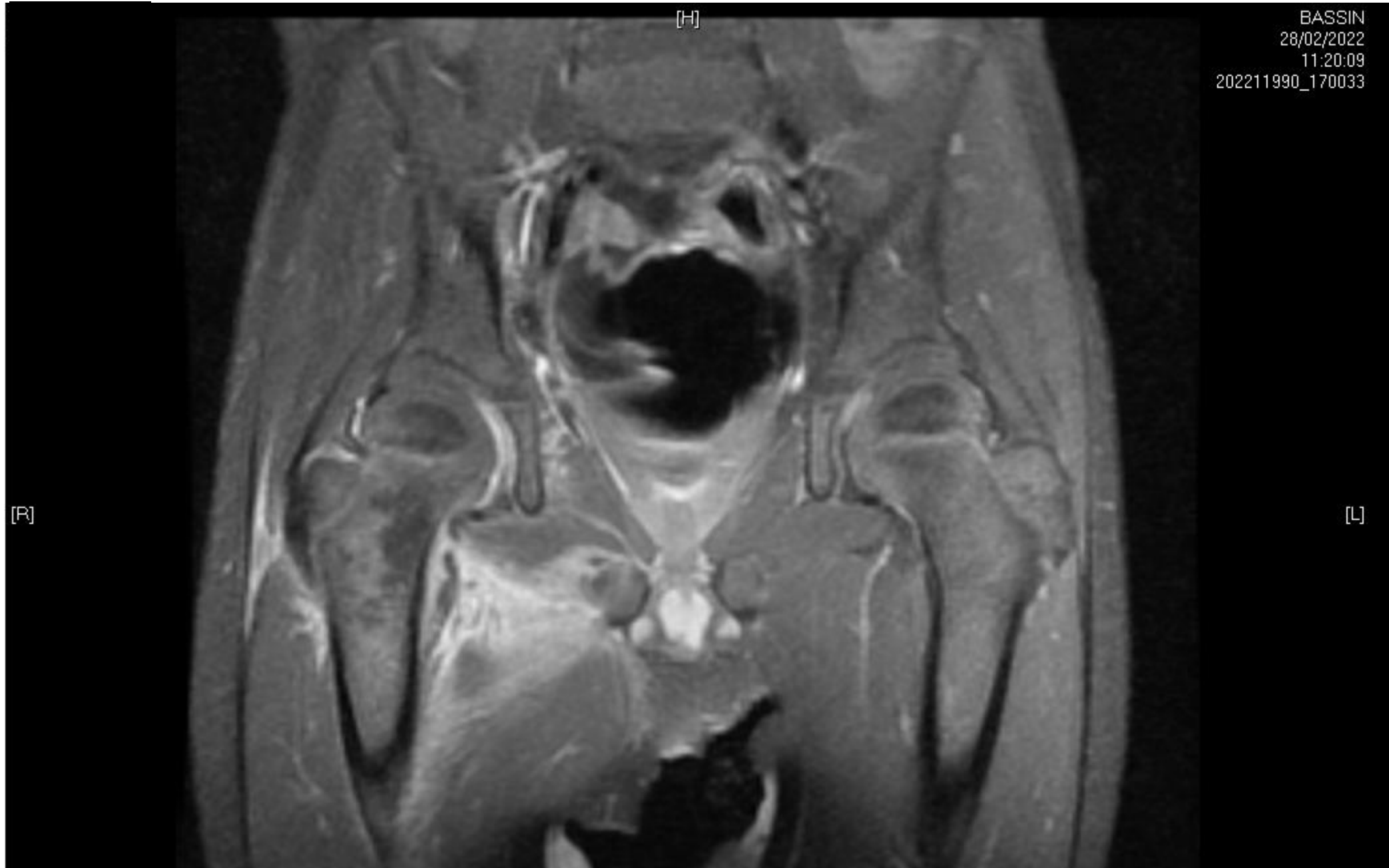

[H]

BASSIN
28/02/2022
11:20:09
202211990_170033

[R]

[L]

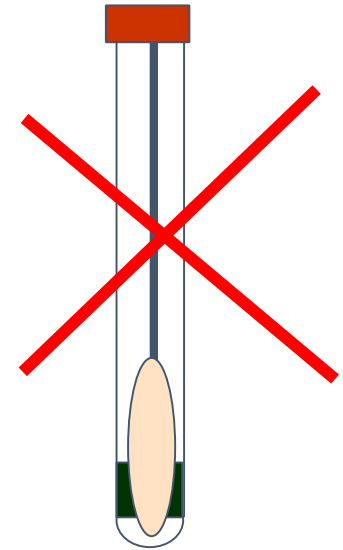
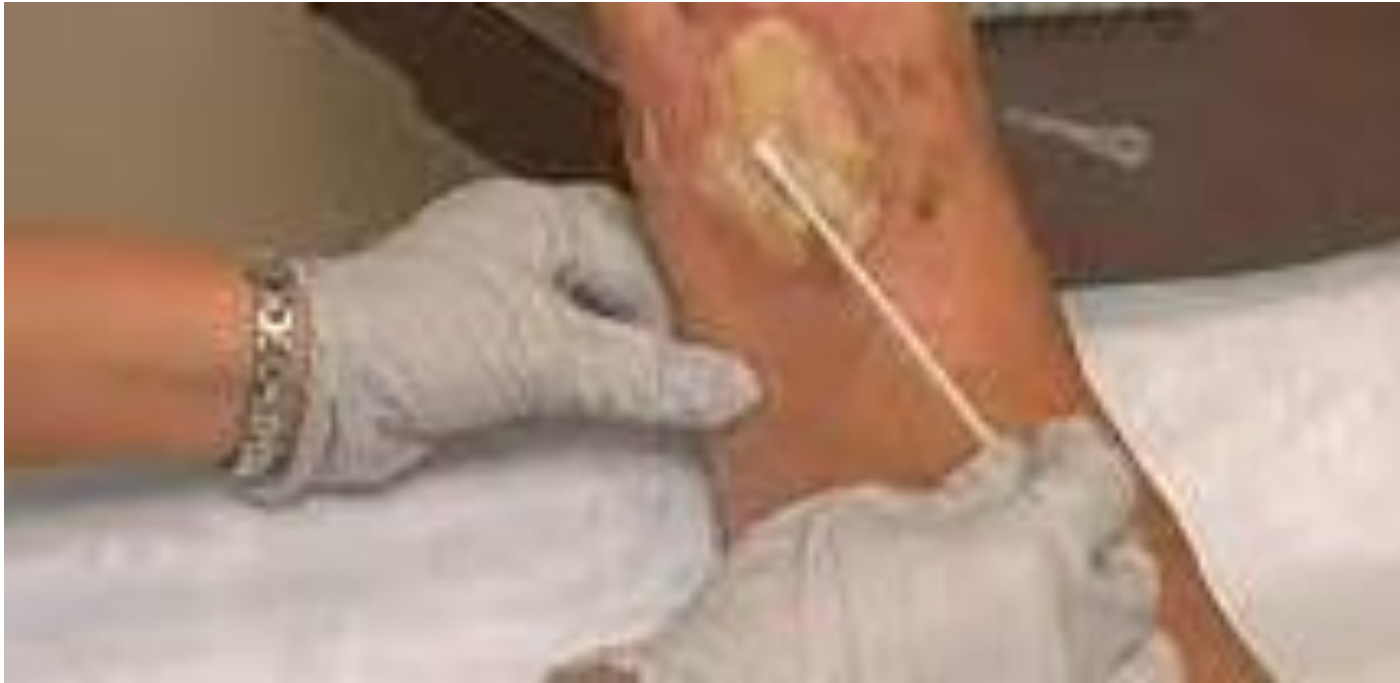

3- Quels sont les prélèvements bactériologiques à faire en première intention pour étayer le diagnostic ?


1. Prélèvements per-opératoires
2. Ecouvillons de pus superficiel
3. Des hémocultures
4. Biopsie osseuse
5. Sérologie bactérienne

Ecouvillons de pus superficiel

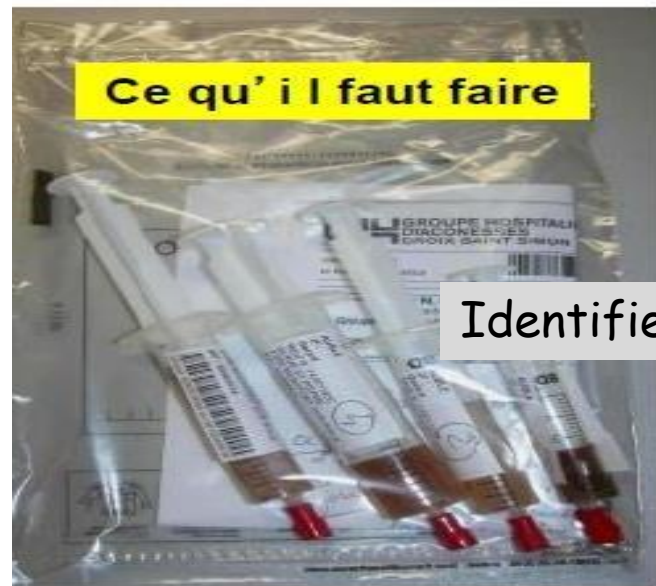A bannir !!!



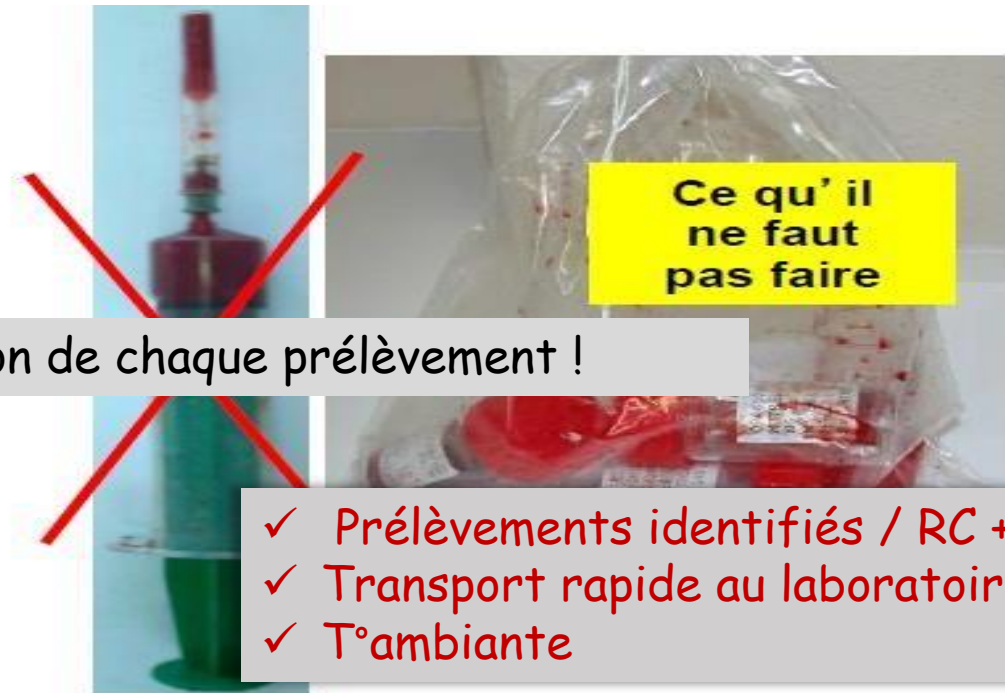Prélèvements per-opératoires



- Avant tout antibiothérapie ++
- au niveau de **Zones macroscopiquement pathologiques!!**
- **des prélèvements (liquides et solides): pus, collection / abcès sous périosté/ biopsie osseuse**



Identifier la localisation de chaque prélèvement !



- ✓ Prélèvements identifiés / RC +++
- ✓ Transport rapide au laboratoire <2 h
- ✓ T° ambiante

Prélèvements per-opératoires



- Une partie du prélèvement ostéo-articulaire est inoculé au bloc opératoire dans un flacon d'HC

Annals of the Rheumatic Diseases 1986, 45, 454–457

Improved method of isolating bacteria from joint fluids by the use of blood culture bottles

ROBERT VON ESSEN AND AIRA HÖLTTÄ

From the Rheumatism Foundation Hospital, Heinola, Finland

SUMMARY An analysis of 47 episodes of bacterial arthritis showed that applying a blood culture procedure to the culture of joint fluids gave positive results in 10 cases (21%) that were negative by conventional methods. When follow up samples taken during antibiotic treatment were considered the proportion of false negatives eliminated rose to 40%. The respective advantages



Prélèvements per-opératoires



- Une partie du prélèvement ostéo-articulaire est inoculé au bloc opératoire dans un flacon d'HC

TABLE 3. Respective contributions of standard cultures in solid media, enrichment in blood culture bottles, PCR and blood culture to the bacteriological diagnosis

Species	Bacteria recovered by				Total
	Standard culture	Enrichment	Only PCR	Only blood culture	
<i>K. kingae</i>	0	4	39	1	44
<i>S. aureus</i>	13	2	3	6	24
<i>S. pyogenes</i>	3	0	1	2	6
<i>S. pneumoniae</i>	2	0	1	0	3
<i>S. agalactiae</i>	0	2	0	0	2
Others	0	2	2	0	4



Hémocultures



Poids de l'enfant	Flacon à prélever	Volume de sang / flacon	Nombre de flacons
<1 kg	Flacon pédiatrique (1 graduation = 4ml)	0.5 à 2 ml	1
1-1.2 kg		1.5 à 4.5 ml	1
2.1 -12.9 kg		3 à 6 ml	1
13 -36 kg	Flacon adulte aérobie + anaérobie	5 ml (1 graduation)	2 aérobies + 2 anaérobies
>36 kg		5 ml (1 graduation)	2-3 aérobies + 2-3 anaérobies

Si le flacon est insuffisamment rempli → Risque de faux négatifs

- Devant tout arthrite, **ostéomyélite** ou spondylodiscite
- **En post opératoire+++** immédiat en raison d'une bactériémie fréquemment induite par le geste chirurgical.

Hémocultures



Poids de l'enfant	Flacon à prélever	Volume de sang / flacon	Nombre de flacons
<1 kg	Flacon pédiatrique (1 graduation = 4ml)	0.5 à 2 ml	1
1-1.2 kg		1.5 à 4.5 ml	1
2.1-12.9 kg		3 à 6 ml	1

TABLE 3. Respective contributions of standard cultures in solid media, enrichment in blood culture bottles, PCR and blood culture to the bacteriological diagnosis

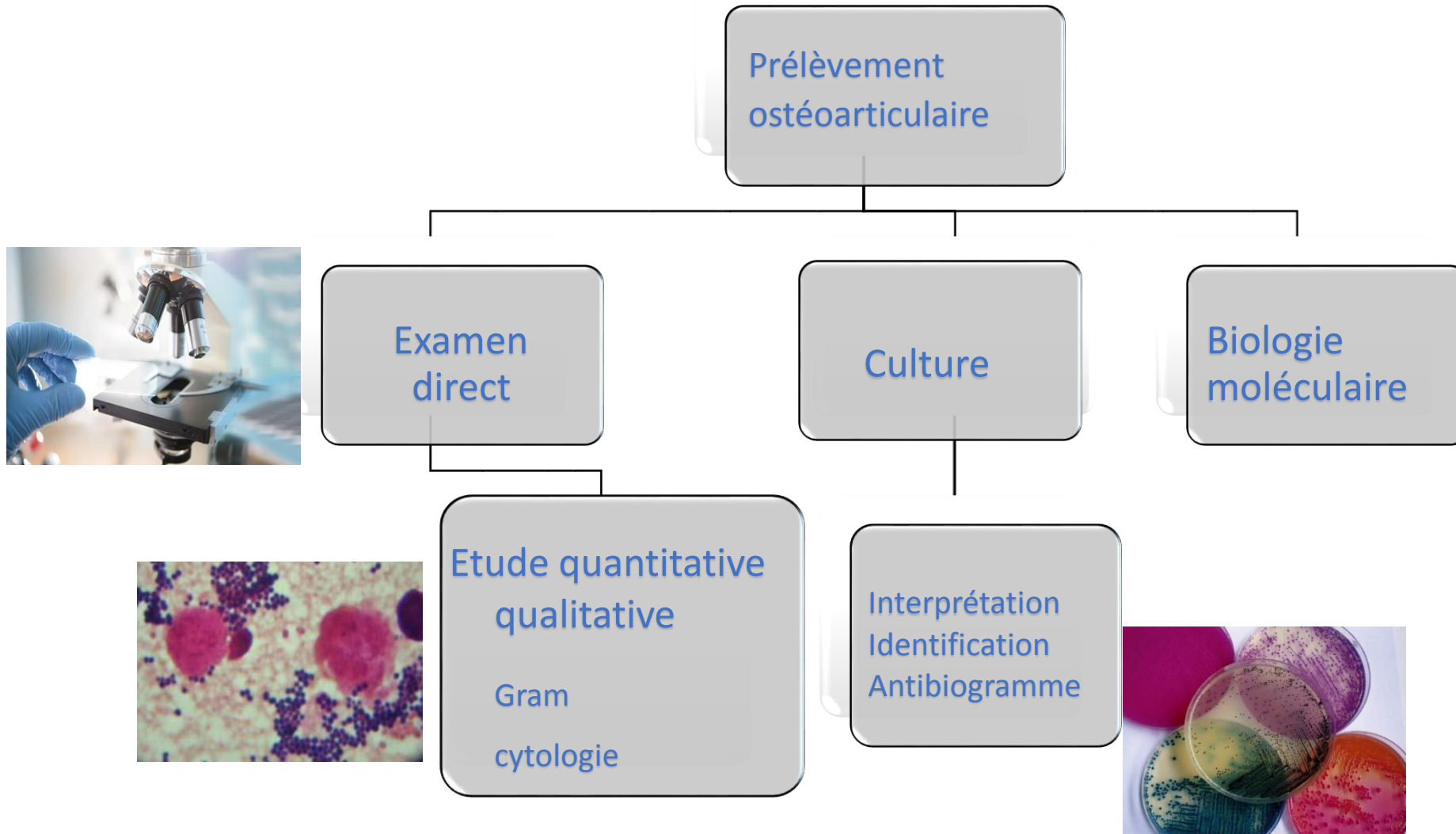
Species	Bacteria recovered by				Total
	Standard culture	Enrichment	Only PCR	Only blood culture	
<i>K. kingae</i>	0	4	39	1	44
<i>S. aureus</i>	13	2	3	6	24
<i>S. pyogenes</i>	3	0	1	2	6
<i>S. pneumoniae</i>	2	0	1	0	3
<i>S. agalactiae</i>	0	2	0	0	2
Others	0	2	2	0	4

2 aérobies +
2 anaérobies
2-3 aérobies +
2-3 anaérobies
risque de faux négatifs

Sérologies bactériennes

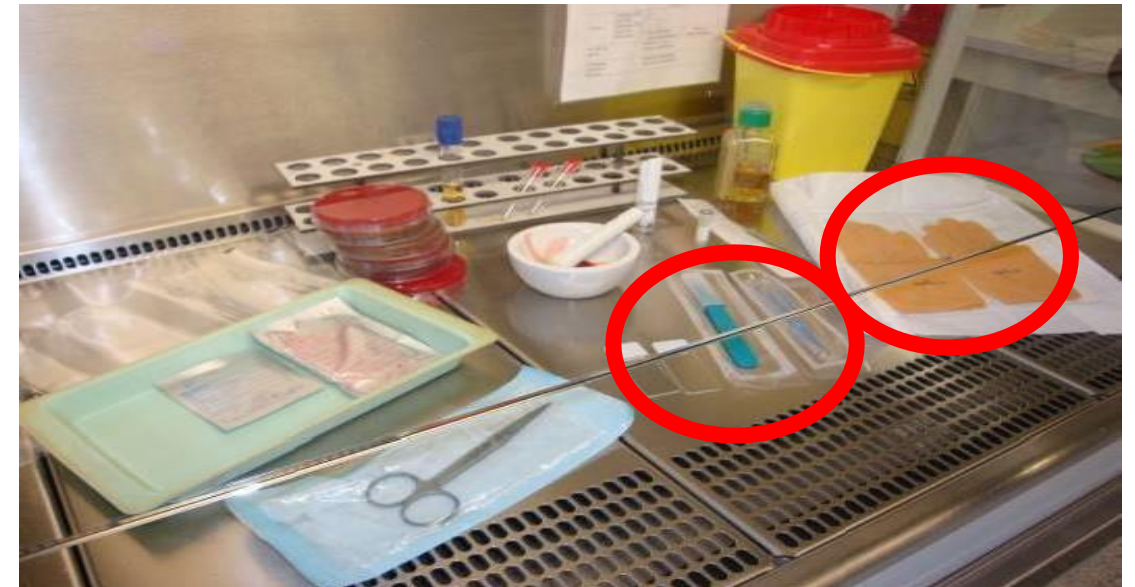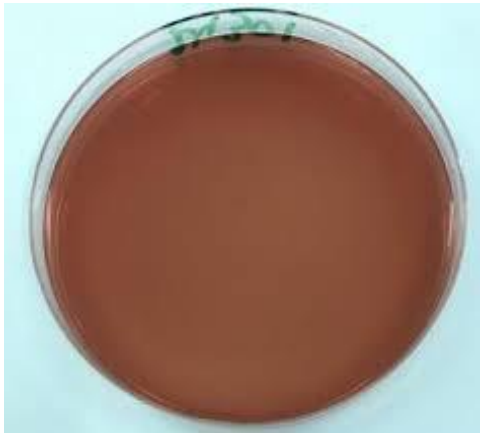
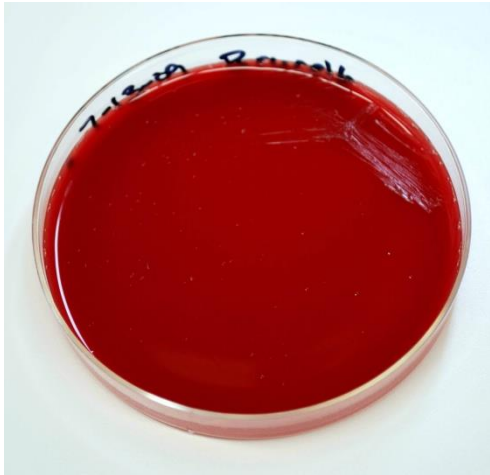- Selon le contexte clinique
- Effectuer des sérologies parmi celles qui ont une valeur établie dans le diagnostic des IOA :
 - Brucellose +++
 - ...

Stratégie d'étude au niveau du laboratoire



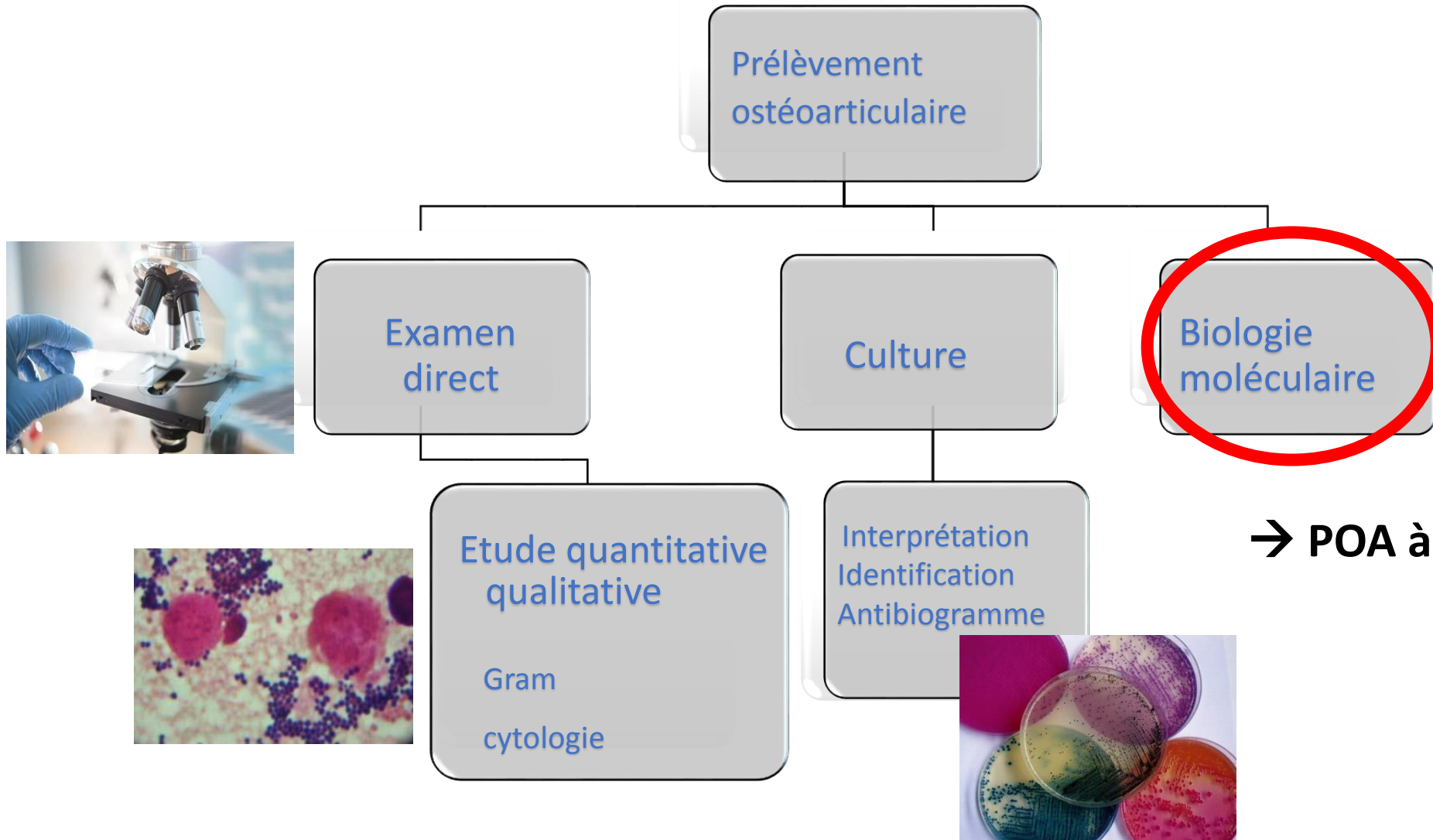
Mise en culture

- Milieux riches incubés à 37°C dans des atmosphères variées



Limiter au maximum les risques de contamination

Stratégie d'étude au niveau du laboratoire



→ POA à culture négative

Stratégie d'étude au niveau du laboratoire




TABLE 3. Respective contributions of standard cultures in solid media, enrichment in blood culture bottles, PCR and blood culture to the bacteriological diagnosis

Species	Bacteria recovered by				Total
	Standard culture	Enrichment	Only PCR	Only blood culture	
<i>K. kingae</i>	0	4	39	1	44
<i>S. aureus</i>	13	2	3	6	24
<i>S. pyogenes</i>	3	0	1	2	6
<i>S. pneumoniae</i>	2	0	1	0	3
<i>S. agalactiae</i>	0	2	0	0	2
Others	0	2	2	0	4

Biologie moléculaire

→ POA à culture négative

Stratégie d'étude au niveau du laboratoire



LA STPI ET LA SPILF

du 9 au 11 Septembre 2021
www.infectiologie.org.tn

LE 30^{ème} Congrès National de la Société Tunisienne de Pathologie Infectieuse
Le 1^{er} Congrès Francophone de Pathologie Infectieuse et de Microbiologie Clinique




Diagnostic moléculaire des infections ostéo-articulaires à *Neisseria meningitidis*,
Streptococcus pneumoniae et *Haemophilus influenzae* en milieu pédiatrique

Biologie
moléculaire

- Dans notre étude la recherche systématique de Nm, Sp et Hi par qPCR a permis d'avoir un gain diagnostique de (6,7%). Ceci pourrait être amélioré par la recherche d'autres germes.

→ POA à culture négative



Suite du cas clinique : Ostéomyélite NRS de 7 mois...

4- Quelle espèce bactérienne suspectez vous en premier ?

1. *Staphylocoque aureus*
2. *Streptococcus pneumoniae*
3. Streptocoque A
4. *Kingella kingae*
5. *Salmonella spp*

Epidémiologie bactérienne




Revue de chirurgie orthopédique et traumatologique (2011) 97, 175–180



Disponible en ligne sur
ScienceDirect
www.sciencedirect.com

Elsevier Masson France
EM|consulte
www.em-consulte.com



MÉMOIRE ORIGINAL

Profil microbiologique des infections ostéoarticulaires hémotogènes chez l'enfant ☆

Microbiological profile of haematogenous osteoarticular infections in children

M. Trifa^{a,*}, S. Bouchoucha^b, H. Smaoui^c, M. Frikha^a, S. Ben Marzouk^a,
M. Ben Ghachem^b, A. Kechrid^c, A. Fekih Hassen^a, S. Ben Khalifa^a

Accédez aux par

Tableau 2 Nature des germes isolés.

	G1 (n = 35)		Total	G2 (n = 71)	Total (n = 106)
	Nouveau-nés				
	oui	Non			
Isolat positif	8	14	22	47	69
SAMS	1	6	7 (32 %)	34 (72 %)	41 (59 %)
SAMR	0	0	0	6 (13 %)	6 (9 %)
<i>Streptocoque A</i>	1	2	3 (14 %)	5 (11 %)	8 (12 %)
<i>Streptocoque B</i>	1	0	1	0	1
<i>Pneumocoque</i>	0	1	1	0	1
<i>Enterobacter cloacae</i>	0	3	3 (14 %)	1 (2 %)	4 (6 %)
<i>Klebsiella pneumoniae</i> BLSE	5	0	5 (23 %)	0	5 (7 %)
<i>Salmonella enteritidis</i>	0	2	2 (9 %)	1 (2 %)	3 (4 %)

SAMS : *Staphylococcus aureus* méticilline-sensible ; SAMR : *Staphylococcus aureus* méticilline-résistant ; BLSE : sécréteur de β -lactamases à spectre élargi.

Epidémiologie bactérienne



Aspects bactériologiques des infections ostéo-articulaires chez l'enfant (2009-2018)



STBC
Société Tunisienne
de Biologie Clinique

Tableau I: Principales bactéries responsables d'IOA de l'enfant

Bactéries	Nombre de souches isolées (%)
Cocci à Gram +	421 (75,1)
<i>Staphylococcus aureus</i> (S.aureus)	304 (54,3)
<i>Streptococcus pyogenes</i> (SGA)	41 (7,4)
<i>Streptococcus agalactiae</i> (SGB)	16 (2,8)
<i>Streptococcus pneumoniae</i> (S.pneumoniae)	29 (5,2)
Autres cocci à Gram +	31 (5,5)
Bacille à Gram -	124 (22,1)
<i>Klebsiella pneumoniae</i> (Kp)	31 (5,5)
<i>Salmonella</i>	29 (5,2)
<i>Enterobacter cloacae</i>	15 (2,6)
<i>Haemophilus influenzae</i> (Hi)	10 (1,7)
Autres Bacilles à Gram -	39 (7,1)
Autres	15 (2,8)

Autres: *Kingella kingae*, *Campylobacter fetus*, *Brucella spp*, *Neisseria meningitidis*, *Moraxella catarrhalis*.

Epidémiologie bactérienne



TABLE 2. Pathogens isolated in the 83 children with proven osteoarticular infection

Bacteria	Septic arthritis N		Osteomyelitis or osteoarthritis N		Total N (%)
	<4 years	≥4 years	<4 years	≥4 years	
<i>Kingella kingae</i>	35	—	9	—	44 (53)
<i>Staphylococcus aureus</i>	3	1	3	12	24 (29)
<i>Streptococcus pyogenes</i>	4	—	2	—	6 (7)
<i>Streptococcus pneumoniae</i>	0	1	1	1	3 (4)
<i>Streptococcus agalactiae</i>	2	—	—	—	2 (2)
<i>Neisseria meningitidis</i>	1	—	—	—	1 (1)
<i>Moraxella nonliquefaciens</i>	1	—	—	—	1 (1)
<i>Neisseria sp</i>	—	1	—	—	1 (1)
Probable <i>Escherichia coli</i> *	—	1	—	—	1 (1)
Total	46	7	17	13	83

*16S PCR does not allow accurate species identification among *Enterobacteriaceae*

Suite du cas clinique : Ostéomyélite NRS de 7 mois...

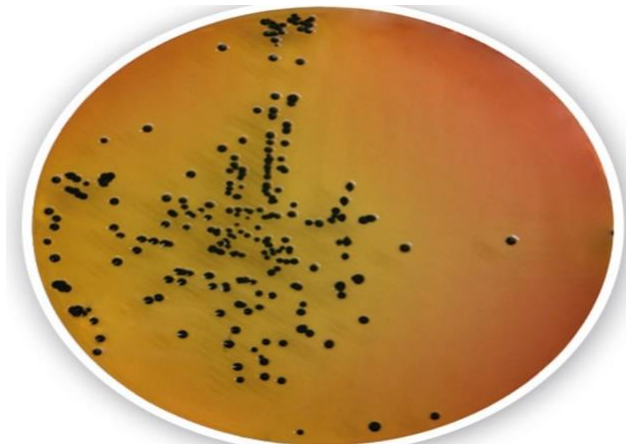
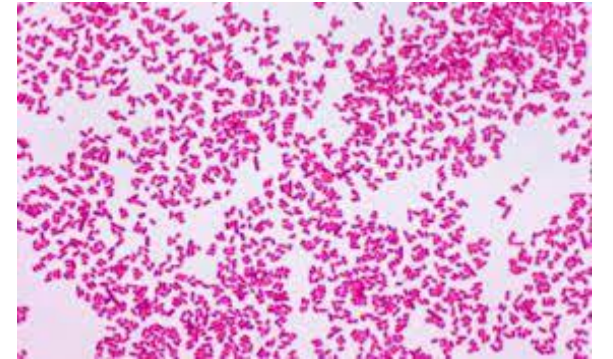
- Le patient a été opéré en urgence:
 - Décollement sous périoste non rompu dans les parties molles
 - → mise à plat + prélèvement / trépanation / toilette / drainage
- Une antibiothérapie a été débutée après les prélèvements bactériologiques
 - Amoxi-Ac Clavulanique 100 mg/kg/j en IV 3 prises
 - Genta 3mg/kg/j en IV
- Immobilisation par Mayo-clinic

Suite du cas clinique : Ostéomyélite NRS de 7 mois...

Après 48 h d'incubation,

- HC et Prélèvements per-opératoires étaient positifs
- L'identification bactérienne :

→ *Salmonella* sp.



Suite du cas clinique : Ostéomyélite NRS de 7 mois...

Antibiogramme *Salmonella*

(Recommandation de la **CASFM/EUCAST**)

5.1. Enterobacterales

<p>Détermination de la CMI (par microdilution selon la norme ISO standard 20776-1) ; pour le méclillinam et la fosfomycine, la méthode de référence est la dilution en milieu gélosé.</p> <p>Milieu de culture : bouillon Mueller-Hinton (conditions spécifiques pour le céfidérocol).</p> <p>Inoculum: 5×10^5 CFU/mL.</p> <p>Incubation : atmosphère normale, $35 \pm 2^\circ\text{C}$, $20 \pm 4\text{H}$.</p> <p>Lecture: en l'absence d'indication particulière, la CMI correspond à la concentration la plus faible avec laquelle la croissance bactérienne n'est plus visible.</p>	<p>Méthode par diffusion en milieu gélosé.</p> <p>Milieu de culture : gélose Mueller-Hinton.</p> <p>Inoculum : 0,5 McFarland.</p> <p>Incubation : atmosphère normale, $35 \pm 2^\circ\text{C}$, $20 \pm 4\text{H}$.</p>
<p>Contrôle de qualité : <i>Escherichia coli</i> ATCC 25922. Pour les antibiotiques qui ne sont pas contrôlés par cette souche, voir le chapitre 1.3 Contrôle de qualité.</p>	

Liste standard	Liste complémentaire
Ampicilline ou Amoxicilline	Céfuroxime
Amoxicilline-acide clavulanique	Ceftazidime-avibactam
Ticarcilline	Ceftolozane-tazobactam
Ticarcilline-acide clavulanique ¹	Méropénème-vaborbactam
Témocilline ¹	Aztéonam
Pipéracilline	Nétilmicine
Pipéracilline-tazobactam	Tobramycine
Cefadroxil ou céfalexine	Péfloxacine (Salmonella)
Céfoxitine	Ofloxacine ou norfloxacine
Céfotaxime ou ceftriaxone	Chloramphénicol
Ceftazidime	Eravacycline
Céfépime	Tigécycline
Céfixime	Nitroxoline
Impénème ou méropénème	Colistine
Ertapénème	Azithromycine (Salmonella et Shigella)
Amikacine	Délafloxacine
Gentamicine	Céfidérocol
Acide nalidixique	Impénème-relebactam
Lévofloxacine	
Ciprofloxacine	
Triméthoprime	
Cotrimoxazole	
Nitrofurantoines	
Fosfomycine	

¹ Utile pour l'algorithme de détection des carbapénémases.

Suite du cas clinique : Ostéomyélite NRS de 7 mois...

Antibiogramme *Salmonella*

HOPITAL D'ENFANTS
Laboratoire de Bactériologie

Ref. :

Nom et prénom :

Prélèvement : **OSTEOMYELITE**

Service : **ORTHOPEDIE** du

Matricule / N° Admission / N° Soins :

ANTIBIOGRAMME

Germe : *Salmonella sp*

OMA 0.9

N° d'isolet: 1

Tunis, le 01/03/2022

Antibiotique	Résultat interprété	Diamètre	Seuils (cm)	Spécialité	CMI (mg/l)
AMPICILLINE 10µg	SENSIBLE	29	19 - 19	Bacampicine, Magnipen,	a
AMOXICILLINE + AC.CLAVULANIQUE 20-10	SENSIBLE	31	17 - 20	Vaamox; Augmentin	
AMOXICILLINE + AC.CLAVULANIQUE (CYS)	SENSIBLE		0 - 0		
TICARCILLINE 75µg	SENSIBLE	31	12 - 12	Ticarpen	
PIPERACILLINE 30µg	SENSIBLE	27	15 - 18	Pipéral	
PIPERACILLINE + TAZOBACTAM 30-6µg	SENSIBLE	27	17 - 17	Tazobact	
MECILLINAM 10µg	SENSIBLE	28	14 - 14	Selexid	
CEFALEXINE 30µg	SENSIBLE	24	15 - 19	Céfalexil, Céporexine, Kéfc	
CEFOXITINE 30µg	SENSIBLE	28	22 - 25	Méfoxin	
CEFOTAXIME 5µg	SENSIBLE	33	19 - 22	Cefotim	
CEFTAZIDIME 10µg	SENSIBLE	30	21 - 26	Ceftazim; Fortum	
CEFEPIME 30µg	SENSIBLE	36	18 - 18	Axepim	
AZTREONAM 30µg	SENSIBLE	36	12 - 12	Azactam	
IMIPENEME 10µg	SENSIBLE	34	0 - 0	Synergic	
ERTAPENEME 10µg	SENSIBLE	38	24 - 26	INVANZ	
ACIDE NALIDIXIQUE 30µg	Résistant	6	19 - 19	Négram	
NORFLOXACINE 10µg	Résistant		11 - 11	Noroxine 400	
OFLOXACINE 5µg	Résistant	22	21 - 27	Ofloject; Oflocet	
CIPROFLOXACINE 5µg	Résistant	28	0 - 0	Ciproject; Ciflox	
AMIKACINE 30µg	SENSIBLE	27	21 - 27	Amiklin	
GENTAMICINE 10µg	SENSIBLE	27	19 - 19	Unigenta	
TOBRAMYCINE 10µg	SENSIBLE	23	19 - 19	Nébcine	
NETILMICINE 10µg	SENSIBLE	31	19 - 19	Netromicine	
CHLORAMPHENICOL 30µg	SENSIBLE	29	0 - 0	Chloramphénicol	
FOSFOMYCINE 200µg	SENSIBLE	37	16 - 16	Fosfocine	
TRIMETHOPRIME + SULFAMIDES 1.25-23.7	SENSIBLE	32	18 - 18	Bactrim	

- L'antibiothérapie était adaptée à l'antibiogramme
- Une électrophorèse de l'hémoglobine était demandée
revenue normale

• *Salmonella* / Drépanocytose ++++++

5- Le passage à la voie orale pour l'antibiothérapie se fait

1. Après 15j d'ATB IV
2. Après 21j d'ATB IV
3. Après 7j d'ATB IV
4. A la normalisation de la VS
5. Si on a une apyrexie , diminution de plus de 50% de la CRP et en absence de complication

- En absence de signe de gravité ou de complication
- Tendence actuelle dans la littérature est de diminué la durée de l'ATB IV: 3-5j

Short- Versus Long-term Antimicrobial Treatment for Acute Hematogenous Osteomyelitis of Childhood: Prospective, Randomized Trial on 131 Culture-positive Cases

Peltola, Heikki MD^{*}; Pääkkönen, Markus MD^{†‡}; Kallio, Pentti MD, PhD^{*}; Kallio, Markku J. T. MD^{*}The Osteomyelitis-Septic Arthritis Study Group

The Pediatric Infectious Disease Journal: December 2010 - Volume 29 - Issue 12 - p 1123-1128
doi: 10.1097/INF.0b013e3181f55a89
Original Studies

Original Article

Systematic review of duration and choice of systemic antibiotic therapy for acute haematogenous bacterial osteomyelitis in children

Annaleise R Howard-Jones, David Isaacs ✉

First published: 09 June 2013 | <https://doi.org/10.1111/jpc.12251> | Cited by: 23

Paediatric bone and joint infection

Alexios D. Iliadis ✉, Manoj Ramachandran

Published Online: 5 Jan 2017 | <https://doi.org/10.1302/2058-5241.2.160027>



International Journal of
Molecular Sciences



Review

Update on the Management of Pediatric Acute Osteomyelitis and Septic Arthritis

Luca Castellazzi¹, Marco Mantero² and Susanna Esposito^{1,*}

¹ Pediatric Highly Intensive Care Unit, Department of Pathophysiology and Transplantation, Università degli Studi di Milano, Fondazione IRCCS Ca' Granda Ospedale Maggiore Policlinico, 20122 Milan, Italy; luccastellazzi@libero.it

² Respiratory Unit, Department of Pathophysiology and Transplantation, Università degli Studi di Milano, Fondazione IRCCS Ca' Granda Ospedale Maggiore Policlinico, 20122 Milan, Italy; marco.mantero@unimi.it

* Correspondence: susanna.esposito@unimi.it; Tel.: +39-02-5503-2498; Fax: +39-02-5032-0206

Academic Editor: Charles J. Malemud

Received: 26 April 2016; Accepted: 26 May 2016; Published: 1 June 2016

- Est-ce raisonnable dans notre contexte?



Profil bactériologique de l'infection ostéo-articulaire du nourrisson : l'expérience de l'hôpital d'enfants de Tunis

December 2001 · Médecine et Maladies Infectieuses 31(9):569-570

DOI: 10.1016/S0399-077X(01)00265-7

L'ostéoarthrite septique du nouveau-né : à propos de 46 cas, soit 59 articulations

September 2012 · Revue de Chirurgie Orthopédique et Traumatologique 98(5):54


DOI: 10.1016/j.rcot.2012.06.037

Profil microbiologique des infections ostéoarticulaires hématogènes chez l'enfant[☆]

Microbiological profile of haematogenous osteoarticular infections in children

M. Trifa^{a,*}, S. Bouchoucha^b, H. Smaoui^c, M. Frikha^a, S. Ben Marzouk^a, M. Ben Ghachem^b, A. Kechrid^c, A. Fekih Hassen^a, S. Ben Khalifa^a

^a Service d'anesthésie-réanimation, hôpital d'Enfants, Bab Saadoun, 1006 Tunis, Tunisie
^b Service d'orthopédie, hôpital d'Enfants, Tunis, Tunisie
^c Service de microbiologie, hôpital d'Enfants, Tunis, Tunisie



3 semaines

2 semaines

1 semaine

Reçu le : 7 août 2011
 Accepté le : 10 février 2013
 Disponible en ligne 6 avril 2013

Antibiothérapie intraveineuse des ostéomyélites aiguës : traitement long versus court

Intravenous antibiotic therapy for acute hematogenous osteomyelitis in children: Short versus long course

S. Bouchoucha^{a,*}, K. Gafsi^a, M. Trifa^b, W. Saied^a, C. Ammar^a, M.N. Nessib^a, M. Smida^a, M. Ben Ghachem^a

^a Service d'orthopédie de l'enfant et de l'adolescent, hôpital d'enfants de Tunis, 1007 Tunis Jabbari, Bab Saadoun, Tunisie
^b Service d'anesthésie réanimation, hôpital d'Enfants de Tunis, Tunis Tunisie

Disponible en ligne sur
ScienceDirect
 www.sciencedirect.com

- Protocole court : forme **non compliquée**++
- 5-7j IV
- Surveillance quotidienne
- **Passage à la voie orale si:**
 - Amélioration clinique :
 - Apyrexie durable
 - Absence d'autre localisation
 - Disparition des dl osseuse si OMA stade médical
 - Plaie propre (si chirurgie)



- **Amélioration biologique:**
- **CRP+++:**
 - Normalisation de la CRP
 - Diminution de plus de 50%
- CRP : critère majeur de passage à la voie orale selon les auteurs

The Use of C-reactive Protein as a Guide for Transitioning to Oral Antibiotics in Pediatric Osteoarticular Infections

Chou, Andrew Chia Chen BS; Mahadev, Arjandas MBBS, FRCS, FAMS

Journal of Pediatric Orthopaedics: March 2016 - Volume 36 - Issue 2 - p 173–177
doi: 10.1097/BPO.0000000000000427
Infection



- Pour les cas compliqués
- ↓ CRP < 50%
- Absence d'amélioration clinique
- → protocole Long



Pour conclure ...

- Pathologie grave
- Urgence ++
- Pronostic Vital et fonctionnel

