

**RECOMMANDATIONS DE BONNES PRATIQUES  
SPONDYLODISCITES INFECTIEUSES EN TUNISIE  
(Décembre2017)**

## Groupe des experts des RBP Spondylodiscites Infectieuses en Tunisie 2017

### COMITE D'ORGANISATION

#### Président du comité de pilotage

Pr Mohamed Fethi LADEB

#### Membres du comité de pilotage

Pr Hanene BENAÏSSA TIOUÏRI

Pr Nouredine BOUZOUAYA

Pr Ilhem CHEOUR

Pr Mohamed Montacer KCHIR

Pr Ali MRABET

#### Groupe de travail

Pr Ag Rim ABDELMALEK

Dr Rim ABID

Pr Wafa ACHOUR

Pr Lamia AMMARI

Dr Amira ARFAOUI

Pr Ag Maher BARSAOUI

Pr Riadh BATTIKH

Dr Yomna BELLAMINE

Dr Hajer BEN BRAHIM

Pr Ag Dorra BEN SELLEM HALOUANI

Pr Ag Aida BERRICHE

Pr Ag Meriem BOUCHEKOUA

Pr Fethi BOUGRINE

Pr Ag Leila CHARRADA BEN FARHAT

Pr Mouna CHELLI BOUAZIZ

Dr Maha DRISS

Dr Emna EL EUCH

Pr Ag Faten FARAH

Dr Wissam HACHFI

Pr Ag Khaled HADHRI

Pr Ag Wafa HAMDI

Pr Ag Mahbouba JGUIRIM

Pr Ag Dhia KAFFEL

Pr Ag Boutheina KANZARI

Pr Ag Ines MAHMOUD

Pr Ag Ines MARZOUK

Dr Meriem MECHRI

Pr Emna MHIRI

Pr Ag Mona MLIKA

Pr Besma MNIF

Pr Soumaya RAMMEH

Dr Sonia REKIK

Dr Hend RIAHI

Dr	Emna	ROMDHANE
Dr	Olf	SAIDANE
Pr Ag	Emna	SIALA
Pr	Leila	SLIM
Dr	Maroua	SLOUMA
Pr Ag	Rawdha	TEKAYA
Dr	Adnene	TOUMI
Pr	Sonia	TRABELSI
Pr Ag	Mourad	ZARAA
Pr	Meriem	ZRIBI

### **Groupe de lecture**

Pr	Assia	BEN HASSEN
Pr	Sofia	BESBES
Pr	Mohamed	CHAKROUN
Pr	Aschraf	CHEDLI DEBBICHE
Pr	Ines	CHELLI
Pr	Catherine	DZIRI
Pr	Chadli	DZIRI
Pr	Mohamed	ELLEUCH
Pr	Slim	HAOUET
Pr	Lotfi	HENDAOUI
Pr	Kalthoum	KALLEL
Pr Ag	Samira	KHALED
Pr	Mondher	MESTIRI
Pr Ag	Emna	MNIF
Pr	Skander	MRAD
Pr	Hela	SAHLI
Pr	Khaoula	BEN MILED MRAD

## LISTE DES QUESTIONS

Question 1. Quelle est l'incidence des spondylodiscites infectieuses en Tunisie ?

Question 2. Quels sont les agents infectieux responsables des spondylodiscites ?

Question 2.1. Quels sont les agents infectieux bactériens responsables des spondylodiscites?

Question 2.2. Quels sont les agents fongiques responsables des spondylodiscites?

Question 2.3. Quels sont les agents parasitaires responsables des spondylodiscites?

Question 3. Dans quelles circonstances doit-on suspecter une spondylodiscite infectieuse ?

Question 4. Quels sont les examens biologiques utiles au diagnostic des spondylodiscites, en dehors des prélèvements à visée microbiologique ?

Question 5. Quel est l'apport des radiographies au diagnostic des spondylodiscites infectieuses ?

Question 6. Quel est l'apport de la tomodensitométrie au diagnostic des spondylodiscites infectieuses ?

Question 7. Quel est l'apport de l'IRM au diagnostic des spondylodiscites infectieuses ?

Question 8. Quelle est la place de l'imagerie scintigraphique dans le diagnostic des spondylodiscites infectieuses?

Question 9. Quand et comment réaliser une ponction-biopsie disco-vertébrale ?

Question 9 bis. Quelles sont les indications et les modalités de drainage d'un abcès paravertébral?

Question 10. Quels prélèvements effectuer pour faire le diagnostic microbiologique/mycologique/parasitaire des spondylodiscites ?

Question 10.1. Quels prélèvements effectuer pour faire le diagnostic microbiologique des spondylodiscites?

Question 10.2. Quels prélèvements effectuer pour faire le diagnostic mycologique des spondylodiscites fongiques ?

Question 10.3. Quels prélèvements effectuer pour faire le diagnostic parasitaire des spondylodiscites ?

Question 11. Quels sont les examens microbiologiques/mycologiques/parasitaires à mettre en place à partir des prélèvements; comment les interpréter ?

Question 11.1. Quels sont les examens microbiologiques à mettre en place à partir des prélèvements; comment les interpréter ?

Question 11.2. Quels sont les examens mycologiques à mettre en place à partir des prélèvements ; comment les interpréter ?

Question 11.3. Quels sont les examens parasitaires à mettre en place à partir des prélèvements ; comment les interpréter?

Question 12. Quel est l'apport de l'anatomie pathologique (histopathologie, cytopathologie, immunohistochimie et analyse moléculaire) au diagnostic des spondylodiscites infectieuses ?

Question 12.1. Quelle est la place de l'histopathologie dans le diagnostic des spondylodiscites infectieuses ?

Question 12.2. Quelle est la place de la cytopathologie dans le diagnostic des spondylodiscites infectieuses ?

Question 12.3. Quelle est la place de l'immunohistochimie et de l'immunocytochimie dans le diagnostic des spondylodiscites tuberculeuses ?

Question 12.4. Quelle est la place de l'analyse moléculaire dans le diagnostic des spondylodiscites tuberculeuses ?

Question 13. Quels antibiotiques utiliser pour traiter une spondylodiscite en précisant les molécules à utiliser de 1<sup>ère</sup> intention en cas de spondylodiscite à pyogènes, le choix après antibiogramme. Quel traitement pour la tuberculose. Quel traitement pour la brucellose. Quel traitement pour les mycoses. Quelle est la durée du traitement. Quelle est la place de la corticothérapie ?

Question 13.1. Quels antibiotiques utiliser en cas de spondylodiscite présumée à pyogènes?

Question 13.2. Quelle antibiothérapie pour les spondylodiscites à streptocoque et à bacilles Gram négatif?

Question 13.3. Quel traitement pour les spondylodiscites tuberculeuses ?

Question 13.4. Quel traitement pour les spondylodiscites brucelliennes ?

Question 13.5. Quelle antibiothérapie pour les spondylodiscites à staphylocoque ?

Question 13.6. Quel traitement pour les spondylodiscites à *Candida*?

Question 13.7. Quel traitement pour les spondylodiscites à *Aspergillus*?

Question 13.8. Quelle place des corticoïdes dans le traitement des spondylodiscites infectieuses ?

Question 14. Quelles sont les indications et les modalités de l'immobilisation ?

Question 15. Quelles sont les indications et les modalités de la rééducation ?

Question 16. Quelle est la place de la chirurgie dans le traitement des spondylodiscites infectieuses?

Question 17. Comment suivre une spondylodiscite sous traitement en précisant l'apport de l'imagerie, les délais des contrôles et les critères radiologiques de guérison ?

La méthode utilisée pour l'élaboration de ces recommandations est celle des « Recommandations de bonnes pratiques » (RBP) proposée par le Ministère de la Santé.

Dans ce document, pour chaque question traitée, les recommandations proposées sont formulées selon la grille suivante de niveaux de preuve et de niveaux de recommandations (Tableau 1) :

- **Niveaux de recommandations**
  - A = il est fortement recommandé de faire ...
  - B = il est recommandé de faire ...
  - C = il est possible de faire ou de ne pas faire ...
  - D = il est recommandé de ne pas faire ...
  - E = il est fortement recommandé de ne pas faire ...
- **Niveaux de preuve**
  - 1 = au moins un essai randomisé de bonne qualité ;
  - 2 = au moins un essai non randomisé ou une étude cas/témoins ou une étude multicentrique ou une série historique ou au moins des résultats indiscutables d'études non contrôlées ;
  - 3 = opinion d'expert, résultats d'une expérience clinique, étude descriptive ou résultats d'un consensus de professionnels.

Tableau 1 : Gradation des recommandations

Niveau de preuve scientifique fourni par la littérature (études thérapeutiques)	Grade des recommandations
<b>Niveau 1</b> -Essais comparatifs randomisés de forte puissance. -Méta-analyse d'essais comparatifs randomisés. -Analyse de décision basée sur des études bien menées.	<b>A</b> <b>Preuve scientifique établie</b>
<b>Niveau 2</b> -Essais comparatifs randomisés de faible puissance -Etudes comparatives non randomisées bien menées. -Etudes de cohorte	<b>B</b> <b>Présomption scientifique</b>
<b>Niveau 3</b> -Etudes cas - témoins	<b>C</b> <b>Faible niveau de preuve</b>
<b>Niveau 4</b> -Etudes comparatives comportant des biais importants. -Etudes rétrospectives. -Séries de cas.	

Dans ce document, pour chaque question traitée, les experts ont formulés les recommandations, puis ont exposé l'argumentaire scientifique et les références bibliographiques.

Un arbre décisionnel est proposé à la fin de certaines questions.

### Références

- 1- Ministère de la Santé. Guide méthodologique national d'élaboration de Recommandations de Bonnes Pratiques dans le domaine de la santé. Tunis. 2012.
- 2- Adapté de Kisch MA. Guide to development of practice guidelines. Clin Infect Dis. 2001;32(6):851-4.

## Question 1. Quelle est l'incidence des spondylodiscites infectieuses en Tunisie ?

### Recommandations

- 1-Il est recommandé d'évoquer l'origine tuberculeuse de toutespondylodiscite infectieuse en Tunisie.
- 2-Il est recommandé d'évoquer l'origine brucellienne d'une spondylodiscite infectieuse devant un contexte épidémiologique évocateur.

### Argumentaire

Les spondylodiscites infectieuses (SPI) représentent 2 à 4% de l'ensemble des infections ostéo-articulaires. L'incidence des SPI en Tunisie est difficile à déterminer en raison de l'absence d'études multicentriques et de l'hétérogénéité des séries. L'incidence annuelle est de 15,1 cas/an dans une série tunisienne. Les différentes données tunisiennes sont illustrées dans le tableau 2.

La tuberculose demeure la principale étiologie des SPI, avec une fréquence de 46 à 64% (Tableau 2).

Plusieurs études tunisiennes se sont intéressées aux SPI. La plupart d'entre elles ont fait l'objet de thèses de Doctorat en médecine.

Selon les différentes séries rétrospectives tunisiennes, la tuberculose est la première étiologie des SPI. En effet, dans une étude rétrospective menée à Sfax entre 1990 et 1999, portant sur 37 cas de SPI, 23 (62,16%) étaient tuberculeux, 8 à pyogènes et 6 brucelliens.

Sur 85 cas de SPI étudiés dans le service de rhumatologie de l'Hôpital Charles Nicolle de Tunis (1999-2013) 55 étaient tuberculeux, 16 à pyogènes et 14 brucelliens. L'incidence hospitalière annuelle était estimée à 5,7 cas par an.

Sur 106 cas de SPI étudiés dans les services de rhumatologie et des maladies infectieuses de l'hôpital Farhat Hached de Sousse (1998-2007) : 42 étaient tuberculeuses, 39 à pyogènes et 18 brucelliennes.

Entre 1987 et 1998, 19 cas de SPI tuberculeuses ont été colligées dans le service des maladies infectieuses de l'hôpital Hedi Chaker de Sfax sur un total de 10349 hospitalisations, soit une prévalence hospitalière de 1,8 pour 1000 admissions. La proportion des SPI tuberculeuses par rapport à l'ensemble des SPI durant la période d'étude était de 19/41 soit 46,3%.

Dans une étude rétrospective, multicentrique menée entre 1982 et 1993 au sein de 4 services hospitaliers (Services des maladies infectieuses de La Rabat, de rhumatologie de La Rabta, de rhumatologie de l'hôpital Hedi Chaker de Sfax et de médecine interne de l'hôpital militaire de Tunis), portant sur 80 cas de SPI, 51 (63,75%) étaient tuberculeux.

Sur 180 cas de tuberculose ostéo-articulaires, colligés entre 1970 et 2000, dans le service de médecine interne de l'hôpital Charles-Nicolle de Tunis, 110 (62%) siégeaient au rachis.

Sur 151 SPI colligées dans le service des maladies infectieuses de La Rabta entre 2003 et 2012, 71 étaient tuberculeuses, 41 brucelliennes, 37 à pyogènes et 2 à la fois tuberculeuses et brucelliennes. L'incidence était de 15,1 cas/an.

Dans une autre étude rétrospective menée dans le service de médecine interne de l'hôpital militaire de Tunis, entre 2000 et 2014, portant sur 44 cas de SPI, 50% étaient tuberculeuses et 50% à pyogènes.

Tableau 2 : Principales données tunisiennes des spondylodiscites infectieuses

Service d'origine	Type d'étude	Nombre de cas	Période d'étude	Etiologie des Spondylodiscites	Incidence
Rhumatologie et maladies infectieuses de Sousse	Rétrospective	106	1998-2007	Tuberculeuse (39%) Pyogènes (36%) Brucellienne (25%)	Non précisée
Rhumatologie, hôpital Charles Nicolle de Tunis	Rétrospective	85	1999 - 2013	Tuberculeuse (65%) Pyogènes (20%) Brucellienne (15%)	Non précisée
Médecine Interne, hôpital Militaire de Tunis	Rétrospective	44	1993-2013	Tuberculeuse (50%) Pyogènes (50%)	Non précisée
Maladies infectieuses, Hôpital la Rabta de Tunis	Rétrospective	151	2003-2012	Tuberculeuse (48%) Pyogènes (24%) Brucellienne (28%)	15,1 cas/an

## Références

- 1- Gaaloul E. Les spondylodiscites infectieuses : Aspects épidémiolo-cliniques, étiologiques et thérapeutiques [Thèse]. Médecine : Tunis, 2015.148p.
- 2- Zouari F. Les spondylodiscites infectieuses : A propos de 37 cas [Thèse]. Médecine : Sfax, 2001.
- 3- Oudira A. Les spondylodiscites infectieuses non tuberculeuses: A propos de 35 cas [Thèse]. Médecine : Tunis, 2004
- 4- Zaier A. Aspects cliniques, pronostiques et thérapeutiques des spondylodiscites sans preuve bactériologique [Thèse]. Médecine : Tunis, 2015.
- 5- Ben Fredj H, Baccouche K, Hachfi W, Zeglaoui H, Khalifa M, Letaief A, Bouajina E. La spondylodiscite infectieuse au centre tunisien : A propos d'une série de 106 cas. Med Mal Infect. 2009;39(Supp 1):S55.
- 6- Mihimit M. Les spondylodiscites tuberculeuses : A propos de 19 observations [Thèse]. Médecine : Sfax, 1999.
- 7- Sahli H. Les spondylodiscites infectieuses : A propos de 80 cas [Thèse]. Médecine : Tunis, 1994.
- 8- Ben Taarit C, Turki S, Ben Maiz H. La tuberculose ostéo-articulaire en Tunisie : étude rétrospective de 180 cas. Med Mal Infect. 2003;33:210-4.
- 9- Bouchentouf N. Les spondylodiscites infectieuses dans un service de Médecine interne : A propos de 44 cas [Thèse]. Médecine : Tunis, 2015.



## Question 2. Quels sont les agents infectieux responsables des spondylodiscites infectieuses ?

### Question 2.1. Quels sont les agents infectieux bactériens responsables des spondylodiscites infectieuses ?

La répartition des agents pathogènes varie en fonction de l'âge, des facteurs favorisants (antécédents chirurgicaux, ...), de la répartition géographique et du mode de contamination.

La contamination hématogène est la plus fréquente (60 à 80% des cas) surtout chez l'enfant. Elle fait suite à une infection à distance (majoritairement urinaire, cutanée ou endocardique) ou à un geste chirurgical à distance compliqué d'une infection régionale (chirurgie pelvienne, urinaire, vasculaire, cardiaque ou viscérale). La contamination directe secondaire à un geste local disco-vertébral est moins fréquente mais semble être en progression. L'inoculation par contiguïté à partir d'une infection de voisinage est rare.

*Staphylococcus aureus* est responsable de la moitié des SPI non tuberculeuses. Les entérobactéries, responsables de 7 à 33% des spondylodiscites à pyogènes, viennent en 2<sup>ème</sup> position et sont représentées par *Escherichia coli*, suivi par *Proteus spp.*, *Klebsiella spp.* et *Enterobacter spp.* Elles sont associées aux infections urinaires et à l'âge avancé. *Salmonella spp.* (surtout *Salmonella typhi*) est très souvent impliquée dans les régions endémiques pour cette bactérie.

Les Staphylocoques à coagulase négative sont isolés dans 5 à 16% des cas. Ils sont dominés par *Staphylococcus epidermidis*, espèce associée aux bactériémies liées aux prothèses cardiaques et aux infections post-opératoires.

Les streptocoques (non groupables ou bêta-hémolytiques, surtout des groupes A et B) et les entérocoques sont isolés dans 5 à 20% des cas et semblent être plus associés aux endocardites infectieuses que les staphylocoques (26% versus 3%).

Les anaérobies sont rares et représentés surtout par *Propionibacterium acnes*, isolé dans les discites post-opératoires indolentes et les infections sur matériel.

*Brucella spp.* est responsable de 21 à 48 % des spondylodiscites dans les pays méditerranéens et du moyen orient.

Les mycobactéries de la tuberculose sont responsables de 9 à 46% des spondylodiscites dans les pays en développement. Ces infections sont associées à un âge inférieur à 40 ans et à un autre foyer tuberculeux dans la moitié des cas.

*Kingella kingae* a émergé comme la 2<sup>ème</sup> espèce isolée chez l'enfant.

En Tunisie, les mycobactéries sont les principales causes des SPI suivies par *S. aureus*, *Brucella spp.* et *Salmonella spp.*

### Références

- 1- SPILF. Spondylodiscites infectieuses primitives et secondaires à un geste intradiscal, sans mise en place de matériel. Recommandations 2007. Med Mal Infect. 2007;37(9):573-83.
- 2- Gouliouris T, Aliyu SH, Brown NM. Spondylodiscitis: update on diagnosis and management. J Antimicrob Chemother. 2010; 65(Suppl 3):iii11-24.
- 3- Ben Taarit C, Turki S, Ben Maiz H. Spondylodiscites infectieuses : étude d'une série de 151 cas. Acta Orthopædica Belgica. 2002;68(4):382-7.
- 4- Ben Fredj H, Baccouche K, Hachfi W, Zeglaoui H, Khalifa M, Letaief A. La spondylodiscite infectieuse (SI) au centre tunisien : à propos d'une série 106 cas. Med Mal Infect. 2009;39(Suppl 1):S53-5.

## Question 2.2. Quels sont les agents fongiques responsables des spondylodiscites infectieuses?

Les spondylodiscites fongiques sont relativement rares, représentant 0,5% à 1,6% des SPI.

Elles sont dominées par les infections à *Candida* (C.) et à *Aspergillus* (A.).

1- Les spondylodiscites candidosiques :

*Candida albicans* est responsable de plus de 60% des infections, suivi de *C.tropicalis*, *C.glabrata* et *C.parapsilosis*.

Dans les 2/3 des cas, une fongémie est présente.

Dans près de 90% des cas, il existe des facteurs de risque: immunodépression, chirurgie lourde, nutrition parentérale, traitement antibiotique à large spectre, toxicomanie intra-veineuse...

2- Les spondylodiscites aspergillaires :

*Aspergillus fumigatus* est responsable de 80% des SPI. Les autres espèces sont essentiellement *A.flavus*, *A.terreus* et *A.niger*.

Ces infections surviennent sur des terrains immunodéprimés.

3- Les autres spondylodiscites fongiques à champignons dimorphiques (blastomycoses, histoplasmoses, coccidioïdomycoses, ...) ou à *Cryptococcus neoformans* ou à mucorales sont exceptionnelles.

### Références

1. Oksi J, Finnilä T, Hohenthal U, Rantakokko-Jalava K. *Candida dubliniensis* spondylodiscitis in an immunocompetent patient. Case report and review of the literature. *Med Mycol.* 2014; 3:4-7.
2. Özdemir N, Celik L, Oguzoglu S, Yildirim L, Bezircioglu H. Cervical Vertebral osteomyelitis and epidural abscess caused by *Candida albicans* in a patient with chronic renal failure. *Turkish Neurosurgery.* 2008, 18(2), 207-10.
3. Jorge VC, Cardoso C, Noronha C, Simões J, Riso N, Riscado MV. Fungal spondylodiscitis in a non-immunocompromised patient. *BMJ.* 2012:1-6.
4. Khazim RM, Debnath UK, Fares Y. *Candida albicans* osteomyelitis of the spine: progressive clinical and radiological features and surgical management in three cases. *Eur Spine J.* 2006;15:1404-10.
5. Gamaletsou MN, Rammaert B, Bueno MA, Brad M, Sipsas NV, et al. *Aspergillus* osteomyelitis: epidemiology, clinical manifestations, management, and outcome. *J Infect.* 2014;68(5):478-93.
6. Farhoudi A, Siadati A, Atarod L, Tabatabae A, Mamishi S, Khotai Gh. Paravertebral abscess due to *Aspergillus fumigatus* in a patient with granulomatous disease. *Iranian J of allergy, asthma and immunology.* 2002 ;( 2)1:13-5.
7. Williams RL, Fukui MB, Cidis Meltzer C, Swarnkar A, Johnson DW, Welch W. Fungal spinal Osteomyelitis in the immunocompromised patient: MR findings in three cases. *Am J Neuroradiol.* 1999; 20:381-5.
8. Benjamin M, Zussman BS, David L, Penne MS, James S, Harrop MD. Surgical management of fungal vertebral osteomyelitis. *JHN journal.* 2011;6(2):1-9.
9. Hadjipavlou AG, Mader JT, Nauta HJW, Necessary JT, Chaljub G, Adesokan A. Blastomycosis of the lumbar spine: case report and review of the literature, with emphasis on diagnostic laboratory tools and management. *Eur Spine J.* 1998; 7:416-21.
10. Saccente M, Abernathy RS, Pappas PG, Shah HR, Bradsher RW. Vertebral blastomycosis with paravertebral abscess: report of eight cases and review of the Literature. *Clin Inf Dis.* 1998;26:413-8.
11. Chen F, Lu G, Kang Y, Ma Z, Lu Ch, Wang B et al. Mucormycosis spondylodiscitis after lumbar disc puncture. *Eur Spine J.* 2006;15:370-6.
12. Musoke F. Spinal African histoplasmosis simulating tuberculous spondylitis. *African Health Sciences.* 2001;(1)1:28-9.

### Question 2.3. Quels sont les agents parasitaires responsables des spondylodiscites infectieuses?

Les SPI d'origine parasitaire sont relativement rares.

Elles sont principalement dues à la forme larvaire de certains cestodes :

1-*Echinococcus granulosus* (agent de l'hydatidose)

L'hydatidose est une parasitose endémique en Tunisie. Son incidence chirurgicale annuelle est estimée à 15 pour 100 000 habitants. Parmi les hydatidoses osseuses qui représentent 0,5 à 4% de l'ensemble des hydatidoses, l'atteinte rachidienne est la plus fréquente (40 à 50%). Elle intéresse principalement les segments thoracique (45–50%) et lombaire (20–39%).

2-*Echinococcus multilocularis* (agent de l'échinococcose alvéolaire)

L'échinococcose alvéolaire est une parasitose endémique en Europe centrale, en Russie, en Turquie, au Japon, en Chine, en Amérique du Nord et dans l'est de la France.

3-*Taenia solium* (agent de la cysticerose)

La cysticerose due à la forme larvaire de *Taenia solium* (*Cysticercus cellulosae*) est une parasitose qui sévit particulièrement au Mexique, en Inde, en Chine, dans le sud-est asiatique, en Afrique subsaharienne et à Madagascar.

4-*Spirometra* spp (agent de la sparganose)

*Spirometra erinacei* est l'espèce la plus fréquente. C'est une parasitose présente en Asie du Sud-Est, en Afrique de l'Est, en Australie et en Amérique du Sud.

5-*Multiceps* spp (cénurose)

La cénurose est due aux larves du genre *Multiceps*. De rares cas essentiellement dus à l'espèce *Multiceps multiceps* ont été décrits en Afrique, en Europe et en Amérique du Nord.

En dehors de l'hydatidose, endémique dans notre pays, il faut penser aux autres cestodoses larvaires en cas de séjour dans les pays où sévissent ces parasitoses.

### Références

- Mrabet D, Rekik S, Khiari H, Mizouni H, Meddeb N, Cheour I, et al. Back pain caused by a pseudo-tumorous vertebral collapse: atypical presentation of primary vertebral hydatidosis. *BMJ Case Reports*. 2011;1-4.
- Yildiz Y, Bayrakci K, Altay M, Saglik Y. The use of polymethylmethacrylate in the management of hydatid disease of bone. *J Bone and Joint Surgery*. 2001;(83)7:1005-8.
- Song XH, Ding LW, Wen H. Bone hydatid disease. *Postgrad Med J*. 2007;83:536-42.
- Senoglu M, Bulbuloglu E, Demirpola T G, Celik M. Combined anterior and posterior approach for sacral/retroperitoneal hydatid cyst disease: Case Report. *Turkish Neurosurgery*. 2009;(19)4,428-32.
- Scarlata F, Giordano S, Saporito L, Marasà L, Pani G, Contino A, et al. Cystic hydatidosis: a rare case of spine localization. *Infezioni in Medicina*. 2011;1,39-41.
- Hamdan Th A. Hydatid disease of the spine: a report on nine patients. *International Orthopaedics (SICOT)*. 2012;36:427-32.
- Oumerzouk J, Hssaini Y, Qamouss O, Baalal H, Bourazza A. Hydatidose multifocale avec atteinte . *Presse Med*. 2012;41:1294-303.
- Rezig A. Hydatidose osseuse. *Rev Rhum* 2002;69:835-41.
- Elmaataoui A, Miss E, Esselmani H, Derfoufi O, Sabri M, Lyacoubi M. Hydatidose vertébrale: à propos d'une observation. *Ann Biol Clin*. 2010;68(6):729-32.
- Aniba K, Khoumiri R, Aitbenali S, Maksi B, Bouskraoui M. Kyste hydatique à localisation vertébro-médullaire : à propos d'un cas et revue de littérature. *Archives de Pédiatrie*. 2004;(11):1509-15.
- Mounach J, Hommadi A, Sekkach Y, Baaj M, Rouimi A. Kyste hydatique du rachis lombaire. *Presse Med*. 2009;38:1194-6.
- Akhaddar A, Gourinda H, Aghoutane M, El Alami FZ, Elmadhi T, Miri A. l'hydatidose vertébrale chez l'enfant. A propos de 4 cas avec revue de la littérature. *Rachis*. 1999;11(3):215-20.
- Venara A, Mehinto D, Lermite E, Chabasse D, Hamy A, Arnaud JP. Localisations primitives inhabituelles du kyste hydatique. *Presse Médicale*. 2011;40(4):438-42.

13. Gdoura F, Trigui M, Zribi W, Ellouze Z, Bouzidi R, Ayedi K, et al. Pelvic bone hydatidosis. *Orthopaedics&Traumatology: Surgery&Research*. 2010;96:85-9.
14. Karadereler S, Orakdögen M, Kiliç K, Özdoğan C. Primary spinal extradural hydatid cyst in a child: case report and review of the literature. *Eur Spine J*. 2002;11:500-3.
15. Erayman I, Kalkan E, Erdi F, Kerimoglu I, Esen H. Primary spinal hydatid cyst in a patient with acquired immunodeficiency syndrome. *Eur Spine J*. 2011;20(Suppl 2):S235-8.
16. Secer H, Anik I, Celik E, Daneyeme MK, Gonul E. Spinal Hydatid Cyst Mimicking Arachnoid Cyst on Magnetic Resonance Imaging. *J Spinal Cord Med*. 2008;31:106-8.
17. Prabhakar M, Acharya A, Modi DR, Jadav B. Spinal Hydatid Disease: A Case Series. *J Spinal Cord Med*. 2005;28:426-31.
18. Youman T, Sfeir S, Kheir S, Slaba S. Un cas de kyste hydatique paravertébral. *J Radiol*. 2009;90:507-9.
19. Normelli HCM, Aaro SI, Follin PH. Vertebral hydatid cyst infection (*Echinococcus granulosus*): a case report. *Eur Spine J*. 1998;7:158-61.
20. Nell M, Burgkart RH, Gradl G, Von Eisenhart-Rothe R, Schaeffeler C, Trappe D et al. Primary extrahepatic alveolar echinococcosis of the lumbar spine and the psoas muscle. *Am J Clin Microb Antimicrob*. 2011;10:13.
21. Shin DA, Shin HC. A case of extensive spinal cysticercosis involving the whole spinal canal in a patient with a history of cerebral cysticercosis. *Yonsei Med J*. 2009;50(4):582-4.
22. Akhtar MN, Agarwal S. Disseminated cysticercosis incidentally diagnosed in a patient of low backache: A case report and concise review of literature. *Asian Pacific Journal of Tropical Medicine*. 2012:582-6.
23. Hoon Park J, Soo Park Y, Sung Kim J, Woo Roh S. Sparganosis in the lumbar spine: Report of two cases and review of the literature. *J Korean Neurosurg Soc*. 2011;49:241-4.

### Question 3. Dans quelles circonstances doit-on suspecter une spondylodiscite infectieuse ?

#### Recommandations

1-Il est fortement recommandé d'évoquer la SPI devant des rachialgies de type inflammatoire associées ou non à un état fébrile (A2).

2-Il est fortement recommandé d'évoquer la SPI devant une compression médullaire ou radiculaire (A2).

3-Il est recommandé de rechercher une spondylodiscite après une intervention chirurgicale du rachis si les douleurs rachidiennes apparaissent ou persistent au-delà de 2 semaines après une intervention (B2).

#### Argumentaire

La rachialgie constitue le principal motif de consultation quelle que soit l'étiologie des SPI. C'est un signe quasi constant présent dans 85 à 100% des cas. La fièvre est un symptôme inconstant dont la fréquence varie de 14 à 84,6%. Elle est plus fréquente dans les SPI non tuberculeuses surtout brucelliennes (60 à 87,2% des cas) que dans les SPI tuberculeuses (30% à 76,9% des cas).

Au cours des SPI post-opératoires, la fièvre est observée dans 43% à 68% des cas.

Une dyspnée ou une dysphagie peuvent être les premiers signes motivant la consultation en cas de SPI cervicale compliquée d'un abcès rétro-pharyngé compressif.

La fréquence des compressions radiculo-médullaires varie de 38 à 55,9%. Ces compressions sont plus fréquentes dans les SPI tuberculeuses (41,4 à 76% des cas) que dans les SPI non tuberculeuses (12 à 35,5% des cas).

Les signes cliniques révélateurs d'une SPI tuberculeuse sont variables et non spécifiques. Le début est généralement insidieux. La fièvre, modérée (38-38°5) peut manquer dans les 2/3 des cas. Elle est parfois associée à des sueurs nocturnes. Les frissons sont rares. Les signes généraux (anorexie, asthénie, malaise) affectent la moitié des patients. L'amaigrissement est rapporté chez 1/3 des patients. Les douleurs rachidiennes ou radiculaires sont le signe le plus fréquent (80 à 100% des cas). Les SPI tuberculeuses révélées par une déformation rachidienne ou des abcès lombaires ou abdominaux sont devenues rares.

La fièvre, les frissons et les sueurs nocturnes profuses sont plus souvent décrits au cours de la SPI brucellienne. Les signes généraux à type d'asthénie, d'anorexie, de malaise sont notés dans 60% des cas. L'amaigrissement est inconstant, voire rare (3-22%). Plus de 90% des patients rapportent une rachialgie d'horaires inflammatoire. Une atteinte neurologique est observée entre 8 et 43% des cas. L'hépatomégalie est notée chez 16 à 61% des patients. La splénomégalie et les polyadénopathies sont rares.

L'hydridose rachidienne étant rare, peu de données sont rapportées dans la littérature. Elle est typiquement révélée par des douleurs rachidiennes ou radiculaires pouvant s'associer à des signes neurologiques déficitaires de gravité variable : troubles sensitifs, paraparésie, paraplégie, troubles sphinctériens.

#### Références

- 1- Colmenero JD, Jiménez-Mejías ME, Sánchez-Lora FJ, Reguera JM, Palomino-Nicás J, Martos F, García de las Heras J, Pachón J. Pyogenic, tuberculous, and brucellar vertebral osteomyelitis: a descriptive and comparative study. *Ann Rheum Dis.* 1997;56(12):709-15.
- 2- Trecarichi EM, Di Meo E, Mazzotta V, Fantoni M. Tuberculous spondylodiscitis: epidemiology, clinical features, treatment, and outcome. *Eur Rev Med Pharmacol Sci.* 2012;16(Suppl 2):73-8.
- 3- Wang D. Diagnosis of tuberculous vertebral osteomyelitis (TVO) in a developed country and literature review. *Spinal Cord* 2005; 43(9):531-42.
- 4- Mete B, Kurt C, Yilmaz MH, Ertan G, Ozaras R, Mert A, Tabak F, Ozturk R. Vertebral osteomyelitis: eight years' experience of 100 cases. *Rheumatol Int.* 2012;32(11):3591-7.
- 5- Rodriguez-Gomez M, Willisch A, Fernandez-Dominguez L, Lopez-Barros G, García-Porrúa C, Gonzalez-Gay MA. Tuberculous spondylitis: Epidemiologic and clinical study in non-HIV patients from Northwest Spain. *Clin Exp Rheumatol.* 2002;20(3):327-33.

- 6- Ahn JS, Lee JK. Diagnosis and treatment of tuberculous spondylitis and pyogenic spondylitis in atypical cases. *Asian Spine Journal*. 2007;1(2):75-9.
- 7- Pertuiset E, Beaudreuil J, Lioté F, Horusitzky A, Kemiche F, Richette P, Clerc-Wyél D, Cerf-Payrastre I, Dorfmann H, Glowinski J, Crouzet J, Bardin T, Meyer O, Dryll A, Ziza JM, Kahn MF, Kuntz D. Spinal tuberculosis in adults. A study of 103 cases in a developed country, 1980-1994. *Medicine (Baltimore)*. 1999;78(5):309-20.
- 8- Fennira H, Bourguiba M, Ben Rejeb N, Ben Miled K, Chermiti F, Maalej S, Drira I, Ben Kheder A. Vertebral tuberculosis revealed by thoracic manifestations. A study of five cases. *Tunis Med*. 2006;84(12):811-5.
- 9- Alothman A1, Memish ZA, Awada A, Al-Mahmood S, Al-Sadoon S, Rahman MM, Khan MY. Tuberculous spondylitis: analysis of 69 cases from Saudi Arabia. *Spine*. 2001;26(24):E565-70.
- 10- Neumayr A1, Tamarozzi F, Goblirsch S, Blum J, Brunetti E. Spinal Cystic Echinococcosis - A Systematic Analysis and Review of the Literature: Part 1. *Epidemiology and Anatomy. PLOS Negl Trop Dis*. 2013;7(9):e2450.
- 11- Schnepfer GD, Johnson WD. Recurrent spinal hydatidosis in North America. *Neurosurg Focus*. 2004;17(6):E8.
- 12- Colmenero JD, Ruiz-Mesa JD, Plata A, Bermúdez P, Martín-Rico P, Queipo-Ortuño MI, Reguera JM. Clinical Findings, Therapeutic Approach, and Outcome of Brucellar Vertebral Osteomyelitis. *Clinical Infectious Diseases*. 2008;46(3):426-33.
- 13- Kaptan F, Gulduren HM, Sarsilmaz A, Sucu HK, Ural S, Vardar I, Coskun NA.. Brucellar spondylodiscitis: comparison of patients with and without abscesses. *Rheumatol Int*. 2013;33(4):985-92.
- 14- Celik AK, Aypak A, Aypak C. Comparative analysis of tuberculous and brucellar spondylodiscitis. *Tropical Doctot*. 2011;41(3):172-4.
- 15- Turgut M, Turgut AT, Koşar U. Spinal brucellosis: Turkish experience based on 452 cases published during the last century. *Acta Neurochir*. 2006;148(10):1033-44.

#### Question 4. Quels sont les examens biologiques utiles au diagnostic des spondylodiscites, en dehors des prélèvements à visée microbiologique ?

##### Recommandations

1-Il est recommandé, en présence de rachialgies de type inflammatoire, de réaliser un hémogramme et un dosage de la C-Réactive Protéine (CRP) (Accord professionnel).

2-Il est fortement recommandé de ne pas doser la procalcitonine en présence de rachialgies de type inflammatoire (E2).

##### Argumentaire

La recherche d'un syndrome inflammatoire biologique (SIB) a une valeur d'orientation diagnostique et de surveillance de l'efficacité thérapeutique au cours des SPI.

##### 1. La C-Réactive Protéine.

Il a été noté une sensibilité élevée (84%) de la CRP au cours des SPI, en particulier des SPI à pyogènes. Cependant, Turunc et al. trouvent une CRP moyenne plus élevée dans les SPI tuberculeuses comparativement aux SPI à pyogènes (69,4 mg/l versus 46,3mg/l).

Par conséquent, la CRP ne peut constituer un test diagnostique mais plutôt un moyen d'orientation en confrontant sa valeur avec les données cliniques et radiologiques.

La Société de pathologie infectieuse de langue française (SPILF) recommande de réaliser une CRP en présence de douleurs rachidiennes de type inflammatoire même en l'absence de fièvre.

En cas de bonne réponse thérapeutique, la CRP se normalise plus précocement et plus rapidement que la vitesse de sédimentation.

##### 2. La vitesse de sédimentation :

Dans la littérature, la VS est élevée dans 73 à 100% des cas de SPI mais son augmentation n'est pas spécifique [4]. La VS est plus élevée en cas de SPI à pyogènes où elle dépasse 50 mm dans plus de 50% des cas.

##### 3. La Procalcitonine

Le dosage de la procalcitonine n'est pas recommandé en cas de douleurs rachidiennes de type inflammatoire.

##### 4. La numération formule sanguine

La NFS est normale dans 82,3% des SPI tuberculeuses et dans 62% des SPI non tuberculeuses.

L'hyperleucocytose a été notée dans 35% des cas de SPI à pyogènes de la série de Skaf et al.

Une lymphopénie peut être observée dans les septicémies à pyogènes et au cours des SPI tuberculeuses.

Une lymphopénie à CD4 est une anomalie fréquemment observée au cours de la tuberculose indépendamment de sa forme et de sa gravité chez les patients non infectés par le VIH.

Une hyperleucocytose avec une polynucléose est observée dans 20% des SPI tuberculeuses.

Une neutropénie, voire une hyperlymphocytose peuvent être observées dans les SPI.

##### Références

1- Société de pathologie infectieuse de langue Française. Spondylodiscites infectieuses primitives et secondaires à un geste intradiscal sans mise en place de matériel. Recommandations pour la pratique clinique. France: SPILF; 2007.

2- Yoon SH, Chung SK, Kim KJ, Kim HJ, Jin YJ, Kim HB. Pyogenic vertebral osteomyelitis: identification of microorganism and laboratory markers used to predict clinical outcome. Eur Spine J. 2010;19:575-2.

3- Gasbarrini AL, Bertoldi E, Mazzetti M, Fini L, Terzi S, Gonella F, et al. Clinic features, diagnostic and therapeutic approaches to haematogenous vertebral osteomyelitis. Eur Rev Med Pharmacol Sci. 2005;9:53-66.

4- Skaf GS, Domloj NT, Fehlings MG, Bouclaous CH, Sabbagh AS, Kanafai ZA, et al. Pyogenic spondylodiscitis: an overview. J Infect Public Health. 2010;(3):5-16.

- 5- Colmenero JD, Jimenes-Mejías ME, Sanchez-Lora FJ, Reguera JM, Palomino-Nicos J, Marto SF, et al. Pyogenic, tuberculous, and vertebral osteomyelitis: a descriptive and comparative study of 219 patients. *Ann Rheum Dis.* 1997;56:709-19.
- 6- Turunc T, Demiroglu Y, Uncu H, Cola Koglu S, Arslan H. A comparative analysis of tuberculous, brucellar and pyogenic spontaneous spondylodiscitis. *J Infect.* 2007;55:158-63.
- 7- Sahli H. Les spondylodiscites infectieuses à propos de 80 cas [Thèse]. Médecine. Tunis; 1994. 83p.
- 8- Bontoux D, Codello L, Debiais F, Lambert G, Azaiz I, Alcalay M. Spondylodiscites infectieuses. Analyse d'une série de 105 cas. *Rev Rhum.* 1992;59:401-7.
- 9- Ben Taarit CH, Turki S, Ben Maiz H. Spondylodiscites infectieuses: étude d'une série de 151 cas. *Acta Orthop Belgica.* 2002;68(4):381-7.
- 10- Martín JMR, Expósito SR, Montero Sáez A, Sanz Frutos P. Hematogenous vertebral osteomyelitis. Experience of a primary care hospital. *Reumatol Clin.* 2010;6(2):86-90.
- 11- Cabane J. Hématologie: Berrebi W, dir. Diagnostic et thérapeutique de poche: Guide pratique du symptôme à la prescription. France: ESTEM; 2009. p. 563-790.
- 12- Bamby Gassama S. La tuberculose extrapulmonaire [Thèse]. Médecine: Dakar; 2004. 79p.
- 13- Bernard L. Hémogramme en infectiologie. In: Perronne C, dir. Maladies infectieuses. France: Wolters kluwer; 1999. p. 13-6.
- 14- Raberahona M, Rakotoarivelo M, Ratsarazaka M, Andriansolo RL, Randria MJD. Lymphopénie CD4 dans les différentes formes de tuberculose chez les patients non infectés par le VIH. *Med et Mal Infect.* 2014;44(Suppl6):p57.
- 15- Georges C, Tarragano F. Hématologie: Godeau P, dir. Diagnostics étiologiques. France: ESTEM; 1996: p. 97-125.
- 16- Clerc D. Détresse respiratoire par compression laryngée révélatrice d'une tuberculose ostéoarticulaire cervicale. *Rhumatol Orthop.* 2004;1:354-7.
- 17- Nussbaum ES, Rockswold GL, Bergman TA, Erickson DL, Seljeskog EL. Spinal tuberculosis: a diagnostic and management challenge. *J Neurosurg.* 1995;83(2):243-7.
- 18- Fedoul B, Chakour K, Chaoui MEF. Le mal de Pott: à propos de 82 cas. *Pan Afr Med J.* 2011;8:22.

#### Question 5. Quel est l'apport des radiographies au diagnostic des spondylodiscites infectieuses ?

##### **Recommandations**

- 1-Il est fortement recommandé de réaliser des radiographies de la région douloureuse du rachis en cas de suspicion clinique de spondylodiscite, et ce en dépit de leurs faibles sensibilité et spécificité (A).
- 2-Il est fortement recommandé de réaliser deux incidences (face et profil) du segment rachidien concerné, incluant les articulations sacro-iliaques si c'est le rachis lombaire qui est douloureux (A).
- 3-Il est possible de faire ou de ne pas faire des clichés localisés sur la zone douloureuse pour compléter le bilan (C).
- 4- Il est recommandé de réaliser une radiographie du thorax de face chez tout patient présentant une suspicion clinique de spondylodiscite infectieuse (avis d'expert).

##### **Argumentaire**

Les radiographies manquent de sensibilité et de spécificité dans le diagnostic des SPI. Elles peuvent être normales au stade précoce de la maladie.

Les anomalies radiologiques sont d'apparition tardive, en moyenne à partir de la troisième semaine d'évolution. Ce temps de latence varie selon le germe en cause. Il est plus long dans les infections d'origine tuberculeuse.

Les signes radiologiques précoces sont:

- l'effacement du liseré cortical du plateau vertébral atteint
- le pincement discal d'apparition récente
- les érosions des plateaux vertébraux aux limites floues



- l'épaississement des tissus mous signant la présence d'un abcès para-vertébral dont la sémiologie dépend de la région rachidienne atteinte :

-au rachis cervical : épaississement des tissus mous pré-rachidiens ;

- au rachis thoracique : image de fuseau para-vertébral ;

-au rachis lombaire : modification de l'ombre des muscles psoas.

Les signes radiologiques deviennent nets dans 90 à 94% des cas lorsque le délai diagnostique dépasse trois mois. Les érosions des plateaux vertébraux se creusent et deviennent plus visibles. Les abcès para-vertébraux peuvent se calcifier dans les spondylodiscites tuberculeuses. La statique rachidienne peut être affectée avec apparition d'une cyphose, d'une lordose ou d'une dislocation rachidienne.

Les radiographies ne donnent aucune indication sur l'existence ou le retentissement d'une épidurite.

Dans les stades évolués d'autres signes peuvent apparaître à type de:

- construction osseuse.

- tassements des corps vertébraux responsables de déformations vertébrales (cyphose, scoliose)

- blocs vertébraux secondaires à la quasi-disparition du disque intervertébral

## Références

1. SPILF. Primary infectious spondylitis, and following intradiscal procedure, without prothesis. Recommendations. Med Mal Infect. 2007;37:573-83.
2. SPILF. Primary infectious spondylitis, and following intradiscal procedure, without prothesis. Short text. Med Mal Infect. 2007;37:554-72.
3. Rivas-Garcia A, Sarria-Estrada S, Torrents-Odin C, Casas-Gomila L, Franquet E. Imaging findings of Pott's disease. Eur Spine J. 2013;22:567-78.
4. Govender S. Spinal infections. J Bone Joint Surg Br. 2005;87:1454-8.
5. Fucs PM, Meves R, Yamada HH. Spinal infections in children: a review. Int Orthop. 2012;36:387-95.
6. Diehn FE. Imaging of spine infection. Radiol Clin North Am. 2012;50:777-98.
7. Garg RK, Somvanshi DS. Spinal tuberculosis: a review. J Spinal Cord Med. 2011;34:440-54.
8. Go JL, Rothman S, Prosper A, Silbergleit R, Lerner A. Spine infections. Neuroimaging Clin North Am. 2012;22:755-72.

## Question 6. Quel est l'apport de la tomодensitométrie au diagnostic des spondylodiscites infectieuses ?

### Recommandations

- 1-Il est fortement recommandé de réaliser une tomодensitométrie (TDM), de préférence avec un appareil multi détecteur en cas de suspicion de spondylodiscite dans les situations suivantes : contre-indication à la réalisation de l'IRM, ou non accessibilité de cette dernière, ou résultats douteux (A).
- 2-Il est recommandé de faire la TDM avec injection de produit de contraste iodé car elle permet une meilleure visibilité des masses et des abcès para-vertébraux (B).
- 3-Il est fortement recommandé de ne pas faire de myéloscanner car il présente un risque de dissémination infectieuse dans l'espace sous arachnoïdien (E).
- 4-Il est fortement recommandé de faire des reconstructions dans les différents plans de l'espace (A).
- 5-Il est fortement recommandé d'utiliser la TDM pour guider une ponction biopsie disco-vertébrale ou un drainage des abcès para-vertébraux (A).

### Argumentaire

L'apport de la TDM au diagnostic initial des spondylodiscites infectieuses se situe à trois niveaux :

1. Diagnostic positif à la place de l'IRM
2. Approche du diagnostic étiologique et différentiel.
3. Guidage d'une ponction biopsie disco-vertébrale, ou d'un drainage d'un abcès des tissus mous.

À la phase précoce et dès les deux premières semaines, la TDM peut montrer une hypodensité et un affaissement du disque et un effacement de la lame osseuse sous chondrale puis des petites érosions du plateau vertébral. Les reconstructions frontales et sagittales améliorent la visibilité de ces signes précoces, en particulier à l'étage cervical.

La TDM permet d'étudier l'extension des abcès intra et péri-rachidiens. Le refoulement du sac dural est bien visible sur les coupes après injection de produit de contraste iodé.

La TDM montre mieux que l'IRM la lyse osseuse, les séquestres intra canaux ainsi que le gaz présent dans le disque ou l'abcès.

Les reconstructions sagittales et frontales sont d'un apport précieux pour étudier la déformation rachidienne et l'extension des lésions osseuses notamment à l'étage dorsal.

Quelques signes TDM peuvent orienter vers l'origine de la spondylodiscite. L'abcès intra ou péri-rachidien à paroi fine et calcifiée, l'atteinte du rachis dorsal, l'atteinte de l'arc postérieur parfois isolée, l'importance de la destruction osseuse et les séquestres orientent vers la tuberculose.

L'affaissement discal antérieur, l'érosion des angles vertébraux, l'absence d'extension postérieure et la condensation vertébrale sont en faveur de l'origine brucellienne.

La mise en évidence d'un vide discal n'élimine pas le diagnostic de spondylodiscite infectieuse.

La TDM est recommandée pour guider une ponction biopsie disco-vertébrale ou un drainage des abcès para-vertébraux.

### Références

1. Barbari EF, Kanj SS, Kowalski TJ, Darouiche RO, Widmer AF, Schmitt SK, et al. 2015 Infectious Diseases Society of America (IDSA) Clinical Practice Guidelines for the Diagnosis and Treatment of Native Vertebral Osteomyelitis in Adults. *Clin Infect Dis*. 2015;61(6):e26-46.
2. Diehn FE. Imaging of Spine Infection. *Radiol Clin*. 2012;50(4):777-98.
3. Rivas-Garcia A, Sarria-Estrada S, Torrents-Odin C, Casas-Gomila L, Franquet E. Imaging findings of Pott's disease. *Eur Spine J*. 2013;22(4):567-78.
4. Gasbarrini AL, Bertoldi E, Mazzetti M, Fini L, Terzi S, Gonella F, et al. Clinical features, diagnostic and therapeutic approaches to haematogenous vertebral osteomyelitis. *Eur Rev Med Pharmacol Sci*. 2005;9(1):53-66.

5. James SLJ, Davies AM. Imaging of infectious spinal disorders in children and adults. *Eur J Radiol.* 2006;58(1):27-40.
6. Lury K, Smith JK, Castillo M. Imaging of Spinal Infections. *Semin Roentgenol.* 2006;41(4):363-79.
7. Hillen TJ, Wessell DE. Multidetector CT Scan in the Evaluation of Chest Pain of Nontraumatic Musculoskeletal Origin. *Radiol Clin North Am.* 2010;48(1):185-91.
8. Turunc T, Ziya Demiroglu Y, Uncu H, Colakoglu S, Arslan H. A comparative analysis of tuberculous, brucellar and pyogenic spontaneous spondylodiscitis patients. *J Infect.* 2007;55(2):158-63.
9. Koubaa M, Maaloul I, Marrakchi C, Lahiani D, Hammami B, Mnif Z, et al. Spinal brucellosis in South of Tunisia: review of 32 cases. *Spine J.* 2014;14(8):1538-44.
10. Garg RK, Somvanshi DS. Spinal tuberculosis: A review. *J Spinal Cord Med.* 2011;34(5):440-54.
11. Leone A, Dell'Atti C, Magarelli N, Colelli P, Balanika A, Casale R, et al. Imaging of spondylodiscitis. *Eur Rev Med Pharmacol Sci.* 2012;16(Suppl 2):8-19.
12. Sans N, Faruch M, Lapègue F, Ponsot A, Chiavassa H, Railhac J-J. Infections of the spinal column – Spondylodiscitis. *Diagn Interv Imaging.* 2012;93(6):520-9.
13. Alp E, Doganay M. Current therapeutic strategy in spinal brucellosis. *Int J Infect Dis.* 2008;12(6):573-7.
14. Spondylodiscites infectieuses primitives, et secondaires à un geste intra-discal, sans mise en place de matériel. Texte court. *Med Mal Infect.* 2007;37(9):554-72.

## Question 7. Quel est l'apport de l'IRM au diagnostic des spondylodiscites infectieuses ?

### Recommandations

1-Il est fortement recommandé de réaliser une IRM de tout le rachis dans un délai de 48-72H en cas de suspicion clinique et biologique de spondylodiscite infectieuse, même lorsque les radiographies sont normales(A).

2-Il est fortement recommandé de réaliser une IRM en urgence, dans un délai de moins de 6 H en cas de signes neurologiques déficitaires de compression radiculaire ou médullaire, d'installation récente(A).

3-Il est fortement recommandé de réaliser des coupes axiales et sagittales pondérées T1 et T2 (si possible avec suppression de graisse) et d'associer une injection de gadolinium pour la détection des abcès et des épidurites(A).

4-Il est possible de faire ou de ne pas faire l'IRM 8 à 21 jours plus tard lorsque la première IRM faite précocement est normale(C).

5-Il est recommandé de réaliser un scanner et/ou un PET-scan lorsque l'IRM ne permet pas d'affirmer le caractère infectieux d'une anomalie disco-vertébrale, ou lorsqu'elle est contre-indiquée(B).

### Argumentaire

La sémiologie des SPI en IRM associe à des degrés divers des anomalies des disques, des corps vertébraux et des tissus mous sur les différentes séquences et après injection intraveineuse de Gadolinium.

Le disque a un signal normal en séquence pondérée T1 et élevé en séquence pondérée T2. La disparition de l'hyposignal central du disque en séquence pondérée T2 n'a de valeur que lorsque ce signe est présent sur les disques adjacents. L'injection intraveineuse de Gadolinium entraîne une augmentation diffuse ou périphérique du signal du disque.

L'atteinte vertébrale est caractérisée par le remplacement de l'hypersignal normal des corps vertébraux, chez l'adulte, par un tissu inflammatoire à l'origine d'un hyposignal T1.

Cet hyposignal peut toucher tout ou partie du corps vertébral et est d'autant mieux visible que la partie saine de la vertèbre et les vertèbres normales voisines apparaissent en hypersignal du fait de la prédominance de moelle osseuse grasseuse. L'hypersignal T2, témoin de l'inflammation osseuse est mieux visible en séquence pondérée T2 avec saturation de la graisse ou en séquence STIR. Après injection intraveineuse de Gadolinium, on note une augmentation homogène ou hétérogène du signal du corps vertébral ou de la périphérie des abcès intra-osseux. L'augmentation du signal est absente dans 3% des cas, mais elle est constante en cas d'atteinte tuberculeuse. À ces anomalies du signal s'ajoute un effacement des plateaux vertébraux, mieux visible sur la séquence pondérée T1 sous la forme d'une perte de l'hyposignal cortical. Les plateaux vertébraux sont érodés ou détruits dans 57- à 76% des cas. L'érosion d'au moins un plateau vertébral a une sensibilité de 84 % en faveur de l'infection. Les érosions sont typiquement petites en cas de spondylodiscite à pyogènes ou de brucellose et larges « macro-géodes » en cas de spondylodiscite tuberculeuse. Dans ce dernier cas elles peuvent contenir des séquestres et sont en général cerclées par un hyposignal peu marqué. Une atteinte de l'arc postérieur est possible, même si elle semble être plus fréquente dans les spondylodiscites tuberculeuses.

L'atteinte des tissus mous est un signe important en faveur de la spondylodiscite. Elle se traduit par un épaississement des tissus mous qui sont de signal bas en séquence pondérée T1, élevé en séquence pondérée T2 et après injection intraveineuse de Gadolinium. Un rehaussement périphérique est caractéristique des abcès. Des calcifications de signal bas en T2 peuvent être observées au sein des abcès en cas de spondylodiscite tuberculeuse.

L'atteinte des tissus mous, présente dans 52 à 93% des spondylodiscites est d'autant plus spécifique qu'elle dépasse en hauteur les disques et qu'elle apparaît en hyper signal T2 et T1 post gadolinium.

L'atteinte des tissus mous se voit surtout dans la tuberculose (85% contre 40% dans les spondylodiscites à pyogènes). Une épидурite, présente dans 70-90% des séries, est mieux visible après injection de gadolinium. Elle peut être méconnue sur les séquences pondérées T1 et T2, car elle a un signal proche de celui du LCR. Les modifications IRM qui ont la meilleure sensibilité sont résumées dans le tableau 3. L'association de deux modifications a une sensibilité de 100%. L'IRM peut orienter vers l'étiologie de la spondylodiscite. Les anomalies en faveur de l'origine tuberculeuse sont: l'atteinte vertébrale pure, l'atteinte de l'arc postérieur, l'abcès péri vertébral volumineux à paroi fine et lisse, l'abcès interosseux, l'atteinte de trois corps vertébraux adjacents, l'atteinte multifocale, l'atteinte thoracique, la conservation de la hauteur du disque. En l'absence de signes IRM typiques, certains diagnostics doivent être discutés sur le tableau 4. La spondylite isolée sans atteinte discale en imagerie, pose un problème diagnostique avec les tumeurs rachidiennes primitives ou secondaires : métastase, lymphome, myélome. Face à une fracture vertébrale, il est important en IRM, de chercher une atteinte discale en règle absente dans la pathologie tumorale.

Tableau 3 : Modifications IRM dont la sensibilité est la plus élevée  
Pour le diagnostic de spondylodiscite primitive

Modifications IRM	Sensibilité (%)
Inflammation des tissus mous (hyperT2 et prise de contraste)(1)	98
Rehaussement discal (prise de contraste)(2)	95
Hyper signal discal (3)	93
Effacement de l'hypo signal linéaire intradiscal(4)	84
(1)+(2)	100
(2)+(3)	100
(3)+(4)	100
(1)+(3)	100
(1)+destruction des plateaux vertébraux	100

Tableau 4 : Principaux arguments différentiels en IRM  
entremal de Pott et discopathie dégénérative érosive.

	Discopathie dégénérative érosive	Mal de Pott
Disque	Vide discal Hyposignal T2 +/- Hypersignal T2 linéaire Augmentation linéaire du signal en spT1 Gado	Hypersignal T2 diffus Augmentation diffuse ou circonférentielle du signal en sp T1 Gado
Corps vertébral	Condensation marquée Erosions peu profondes Hyposignal doublé d'hypersignal en spT1 Augmentation homogène de signal en spT1 Gado	Condensation modérée et étendue Macrogéodes Augmentation hétérogène du signal en spT1 Gado
Abcès paravertébral	Absent	50-70% des cas

## Références

- 1- SPILF. Primary infectious spondylitis, and following intradiscal procedure, without prothesis. Recommendations. Med Mal Infect. 2007;37:573-83.
- 2- Desai SS. Early diagnosis of spinal tuberculosis by MRI. J Bone Joint Surg Br. 1994;76:863-9.
- 3- Dagirmanjian A, Schils J, McHenry M, Modic MT. MR imaging of vertebral osteomyelitis revisited. Am J Roentgenol. 1996; 167:1539-43.

- 4- Jung NY, Jee WH, Ha KY, Park CK, Byun JY. Discrimination of tuberculous spondylitis from pyogenic spondylitis on MRI. *Am J Roentgen*. 2004;182:1405-10.
- 5- De Korvin B, Provensol T, Le Dantec P, Gautier C, Devillers A, Rolland Y, et al. Aspects and value of MRI in the diagnosis and follow-up of common microbesinfectious spondylodiscitis. A propos of 25 clinically and biologically suspected patients. *J Radiol*. 1994;75:267-77.
- 6- Narlawar RS, Shah JR, Pimple MK, Patkar DP, Patankar T, Castillo M. Isolated tuberculosis of posterior elements of spine: magnetic resonance imaging findings in 33 patients. *Spine*. 2002; 27:275-81.
- 7- Ledermann HP, Schweitzer ME, Morrison WB, Carrino JA. MR imaging findings in spinal infections: rules or myths? *Radiology*. 2003; 228:506–14.
- 8- Thrush A, Enzmann D. MR imaging of infectious spondylitis. *Am J Neuroradiol*. 1990;11:1171-80.

## Question 8. Quelle est la place de l'imagerie scintigraphique dans le diagnostic des spondylodiscites infectieuses ?

### Recommandations

1-Il est recommandé de réaliser une imagerie hybride (TEMP/TDM) associant une scintigraphie osseuse au  $^{99m}\text{Tc}$ -HMDP et une scintigraphie au  $^{67}\text{Ga}$ , ou en cas de disponibilité une TEP/TDM au  $^{18}\text{F}$ FDG ou au  $^{68}\text{Ga}$ , en cas de contre-indication à l'IRM ou en cas de suspicion de SPI post opératoire sur matériel ou si l'IRM ne permet pas d'affirmer le caractère infectieux d'une anomalie discovertébrale (B).

2-Il est recommandé de ne pas effectuer de scintigraphie aux polynucléaires marqués à l' $^{111}\text{In}$  et au  $^{99m}\text{Tc}$  ni de scintigraphie aux immunoglobulines radio marquées (D).

3-Il est fortement recommandé de ne pas effectuer de scintigraphie à l'antibiotique radio marqué (E).

### Argumentaire

Dans les spondylodiscites, la scintigraphie osseuse 3 temps (vasculaire, tissulaire et osseux) à l'Hydroxy-Diphosphonate marqué au Technétium 99m ( $^{99m}\text{Tc}$ -HDP) ou à l'Hydroxy-MéthylDiphosphonate marqué au Technétium 99m ( $^{99m}\text{Tc}$ -HMDP) est recommandée lorsque l'IRM est contre indiquée ou ne permet pas d'affirmer le caractère infectieux d'une anomalie disco vertébrale. En cas d'infection, cet examen précocement positif (2 jours après l'apparition des symptômes), montre une hyperfixation linéaire intense aux 3 temps sur une partie ou sur la totalité du corps vertébral. L'hyperfixation en « sandwich » est quasi-pathognomonique du diagnostic de spondylodiscite. La sensibilité de la scintigraphie est de 87 à 90% mais sa spécificité et son exactitude sont faibles, respectivement de 31 à 78% et de 50 à 67%. La réalisation d'une image tardive (24h post-injection) augmente la spécificité de l'examen. L'acquisition tomoscintigraphie améliore l'exactitude de cette technique. La combinaison des deux modalités d'imagerie fonctionnelle et morphologique, grâce aux machines hybrides (TEMP/TDM), améliore encore les performances de l'examen. Cette modalité d'imagerie fournit une cartographie lésionnelle de l'ensemble du squelette et serait intéressante dans les atteintes pluri-vertébrales, plus fréquentes dans les SPI tuberculeuses (60% des cas) comparées aux SPI à pyogènes (25% des cas).

Cependant, la scintigraphie osseuse présente des limites qui sont :

- La faible résolution spatiale;
- la non visualisation des atteintes extra-osseuses (abcès des tissus mous, épi durite...);
- une spécificité dépendante de l'état préalable du rachis (lésions dégénératives, fracture, cancer ou intervention chirurgicale récente)
- les faux négatifs secondaires à une diminution du flux sanguin (pus, vaso-spasme, athérosclérose du sujet âgé), à la présence de lésions lytiques pures ou à des infections par des organismes non pyogènes.

Par ailleurs, la scintigraphie ne permet pas d'évaluer l'efficacité à court et à moyen terme du traitement (le remodelage osseux persiste longtemps après guérison et peut être source de faux positifs).

L'efficacité diagnostique est augmentée si la scintigraphie osseuse est associée à la scintigraphie au citrate de Gallium 67 ( $^{67}\text{Ga}$ ). Cet examen plus précocement positif que la scintigraphie osseuse permet de détecter les lésions des tissus mous adjacents. Ces deux examens combinés ont une sensibilité de 78 à 90%, une spécificité de 81 à 100% et une exactitude de 79 à 94%.

La TEMP permet d'améliorer encore l'exactitude de la scintigraphie au  $^{67}\text{Ga}$ . Il est possible d'améliorer la localisation du foyer infectieux en réalisant une TEMP-TDM, lorsque l'examen est disponible. Cet examen a l'avantage d'avoir une sensibilité non modifiée par l'antibiothérapie. Les limites de cette scintigraphie sont l'irradiation importante, la faible résolution spatiale et la nécessité d'acquérir des images tardives (48 à 72 heures) après l'injection du radiopharmaceutique.

Dans les SPI, il est recommandé de ne pas effectuer de scintigraphie aux polynucléaires radiomarqués à l' $^{111}\text{In}$  et au  $^{99m}\text{Tc}$  ni de scintigraphie aux immunoglobulines radiomarquées (avis d'expert). Mais Il est possible en cas de disponibilité de réaliser une scintigraphie à l' $^{111}\text{In}$ -streptavidine-biotine ou à l' $^{111}\text{In}$ -

biotine (grade B, niveau 2). La scintigraphie à l'<sup>111</sup>In-streptavidine-biotine est très sensible et spécifique dans la détection des spondylodiscites (sensibilité 94% et spécificité 95%). Néanmoins, la streptavidine est hautement immunogène. La scintigraphie à l'<sup>111</sup>In-biotine est également un examen sensible et spécifique dans la détection des infections vertébrales hématogènes (sensibilité 84%, spécificité 98%) et post-opératoires (sensibilité 100 %, spécificité 84 %).

Dans les SPI, il est recommandé de ne pas effectuer de scintigraphie aux antibiotiques radiomarqués, dont les résultats sont controversés.

Dans les pays qui en disposent, il est fortement recommandé de pratiquer, en cas de suspicion de SPI, une tomographie par émission de positons couplée à la tomodensitométrie (TEP/TDM) au <sup>18</sup>F-fluorodeoxyglucose (<sup>18</sup>F-FDG). La sensibilité de la TEP/TDM est de 82 à 100%, sa spécificité de 88 à 100%, son exactitude de 88 à 100%et sa valeur prédictive négative voisine de 100%. Une TEP/TDM négative élimine le diagnostic de SPI. C'est un examen rapide (1 heure post-injection) qui a un bon rapport signal sur bruit (faible captation de la moelle osseuse)et une meilleure résolution spatiale que les radio-traceurs monophotoniques, permettant ainsi de mieux différencier les lésions osseuses des abcès paravertébraux. La TEP/TDM permet de distinguer mieux que l'IRM les SPI des discopathies dégénératives et elle est réalisable en présence d'implants métalliques. En post-opératoire ou en cas de fracture, la TEP/TDM se normalise plus rapidement que la scintigraphie osseuse et la scintigraphie au <sup>67</sup>Ga. Grâce à un examen corps entier, la TEP/TDM permet de diagnostiquer d'autres foyers infectieux rachidiens et extra-rachidiens et offre également une analyse semi-quantitative (SUV). Sa dosimétrie est acceptable. Néanmoins, l'examen n'est pas spécifique de l'infection et des faux positifs peuvent se voir en cas de cancer ou d'éventuelle réponse immunitaire aux corps étrangers. En médecine nucléaire, la TEP/TDM au <sup>18</sup>F-FDG est aujourd'hui considérée comme le gold standard pour détecter les SPI et évaluer la réponse thérapeutique (grade C, niveau 2).

En cas de suspicion de SPI et en cas de disponibilité, il est possible de réaliser une TEP/TDM au <sup>68</sup>Ga-citrate (grade B, niveau 2). C'est un examen très sensible et spécifique, simple à réaliser, peu irradiant. Il a aussi une meilleure résolution spatiale que les radio-traceurs monophotoniques et ne présente pas de faux positifs avec les implants métalliques, ni de contre-indications. Ses limites sont les faux positifs en cas de cancer.

## Références

1. Skaf GS, Domloj NT, Fehlings MG, Bouclaous CH, Sabbagh AS, Kanafani ZA, et al. Pyogenic spondylodiscitis: an overview. *J Infect Public Health*. 2010; 3(1):5-16.
2. Gouliouris T, Aliyu SH, Brown NM. Spondylodiscitis: update on diagnosis and management. *J Antimicrob Chemother*. 2010; 65(Suppl 3):iii11-24.
3. Stieber JR, Schweitzer ME, Errico TJ. The Imaging of Spinal Infections. *Semin Spine Surg*. 2007; 19(2):106-12.
4. Cheung WY, Luk KD. Pyogenic spondylitis. *Int Orthop*. 2012; 36(2):397-404.
5. Schmitz A, Risse JH, Grünwald F, Gassel F, Biersack HJ, Schmitt O. Fluorine-18 fluorodeoxyglucose positron emission tomography findings in spondylodiscitis: preliminary results. *Eur Spine J*. 2001; 10(6):534-9.
6. Christopher J., Palestro CJ. Radionuclide imaging of osteomyelitis. *Semin Nucl Med*. 2015; 45(1):32-46.
7. Gemmel F, Rijk PC, Collins JM, Parlevliet T, Stumpe KD, Palestro CJ. Expanding role of <sup>18</sup>F-fluoro-D-deoxyglucose PET and PET/CT in spinal infections. *Eur Spine J*. 2010; 19(4):540-51.
8. Duarte RM, Vaccaro AR. Spinal infection: state of the art and management algorithm. *Eur Spine J*. 2013; 22(12):2787-99.
9. SPLIF. Clinical practice recommendations. Osteoarticular infections on materials (prosthesis, implant, osteosynthesis. *Med Mal Infect*. 2009; 39:815-6.
10. Gratz S, Dörner J, Fischer U, Behr TM, Béhé M, Altenvoerde G, et al. <sup>18</sup>F-FDG hybrid PET in patients with suspected spondylitis. *Eur J Nucl Med Mol Imaging*. 2002; 29(4):516-24.
11. Basu S, Chryssikos T, Moghadam-Kia S, Zhuang H, Torigian DA, Alavi A. Positron emission tomography as a diagnostic tool in infection: present role and future possibilities. *Semin Nucl Med*. 2009; 39(1):36-51.



12. Van der Bruggen W, Bleeker-Rovers CP, Boerman OC, Gotthardt M, Oyen WJ. PET and SPECT in osteomyelitis and prosthetic bone and joint infections: a systematic review. *Semin Nucl Med.* 2010; 40(1):3-15.
13. Glaudemans AW, Quintero AM, Signore A. PET/MRI in infectious and inflammatory diseases: will it be a useful improvement? *Eur J Nucl Med Mol Imaging.* 2012; 39(5):745-9.
14. Jamar F, Buscombe J, Chiti A, Christian PE, Delbeke D, Donohoe KJ, et al. EANM/SNMMI guideline for 18F-FDG use in inflammation and infection. *J Nucl Med.* 2013; 54(4):647-58.
15. Hess S, Blomberg BA, Zhu HJ, Høilund-Carlsen PF, Alavi A. The pivotal role of FDG-PET/CT in modern medicine. *Acad Radiol.* 2014; 21(2):232-49.
16. Christopher J, Palestro CJ. FDG-PET in musculoskeletal infections. *Semin Nucl Med.* 2013; 43(5):367-76.
17. Nanni C, Errani C, Boriani L, Fantini L, Ambrosini V, Boschi S, et al. 68Ga-citrate PET/CT for evaluating patients with infections of the bone: preliminary results. *J Nucl Med.* 2010;51(12):1932-6.

## Question 9. Quand et comment réaliser une ponction-biopsie disco-vertébrale ?

### Recommandations

- 1- Il est recommandé de faire une ponction biopsie disco-vertébrale (PBDV) en 2<sup>ème</sup> intention si l'agent pathogène n'a pas été identifié sur les prélèvements (Hémocultures, ECBU,...) et si les sérologies sont négatives. Il est recommandé de faire une PBDV de première intention dans les SPI compliquant un geste intra discal (B).
- 2- Il est fortement recommandé de ne pas faire de PBDV en cas de suspicion clinique, biologique ou radiologique de brucellose ou d'hydatidose (E).
- 3- Il est fortement recommandé de faire la PBDV sous contrôle fluoroscopique ou tomodensitométrique dans des conditions d'asepsie chirurgicale, soit à l'aiguille fine pour les sites anatomiques difficiles ou lorsque l'état du patient ne permet qu'un geste de courte durée, soit le plus souvent au trocart >18 Gauges en utilisant de préférence un système coaxial permettant la réalisation de plusieurs prélèvements vertébraux et discaux (A).
- 4- Il est recommandé d'effectuer au moins 7 prélèvements lors de la PBDV (tableau 5) (B).
- 5- Il est fortement recommandé de placer chaque produit de biopsie et d'aspiration, destiné à l'étude microbiologique, dans un flacon stérile distinct, et de les transporter rapidement au laboratoire (A).
- 6- Il est fortement recommandé de placer les prélèvements destinés à l'étude anatomo-pathologique dans des flacons contenant du formol tamponné à 10% (A).
- 7- Il est fortement recommandé d'identifier correctement tous les prélèvements et de remplir les fiches cliniques (A).
- 8- Il est possible de faire ou de ne pas faire une deuxième PBDV si la première PBDV est négative (C).
- 9- Il est recommandé de ne proposer une biopsie chirurgicale que si une 2<sup>ème</sup> PBDV percutanée est négative et si l'évolution clinique est défavorable sous un traitement antibiotique probabiliste (B).

Tableau 5 : Analyse des sept prélèvements au cours des PBDV dans les SPI

Site de prélèvement	Analyse	
	Microbiologique ± mycologie	Anatomopathologique
Plateau vertébral supérieur (n=2)	X	X
Plateau vertébral inférieur (n=2)	X	X
Disque (n=2)	X	X
Liquide de rinçage du disque (n=1)	X	

### Question 9 bis. Quelles sont les indications et les modalités de drainage d'un abcès paravertébral?

#### Recommandations

1-Il est possible de faire ou de ne pas faire un drainage des abcès. Cette décision dépend de leur taille, de leur siège et de leur persistance après un traitement bien conduit (C).

2-Il est recommandé de faire le drainage par voie percutanée ou à défaut par voie chirurgicale (D).

3-Il est fortement recommandé de faire le drainage percutané selon la technique de Seldinger, sous repérage TDM et en utilisant des drains souples et de calibre suffisant (A).

#### Argumentaire

Le drainage d'un abcès est décidé en fonction de sa taille, s'il persiste après une antibiothérapie bien conduite ou en fonction de son site.

Le drainage peut se faire par voie percutanée ou chirurgicale. L'IRM après injection intra veineuse de Gadolinium permet de déterminer si l'abcès peut être drainé.

Ainsi, une collection liquide, limitée par une paroi bien vascularisée peut être drainée contrairement au phlegmon qui a un rehaussement homogène.

Le drainage se fait selon la technique de Seldinger, sous repérage TDM et en utilisant des drains souples et de calibre satisfaisant (12 à 14 F) (A2)

#### Références

1. SPILF. Primary infectious spondylitis, and following intradiscal procedure, without prothesis. Recommendations. Med Mal Infect. 2007; 37:573-83.
2. Berbari EF, Kanj SS, Kowalski TJ, Darouiche RO, Widmer AF, Schmitt SK, et al. Executive Summary: 2015 Infectious Diseases Society of America (IDSA) Clinical Practice Guidelines for the Diagnosis and Treatment of Native Vertebral Osteomyelitis in Adults. Clin Infect Dis. 2015; 61(6):859-63.
3. Grados F, Lescure F X, Senneville E. Suggestions for managing pyogenic (non-tuberculous) discitis in adults. Joint Bone Spine. 2007;74:133-9.

**Question 10. Quels prélèvements effectuer pour faire le diagnostic microbiologique/mycologique/parasitaire de spondylodiscite infectieuse ?**

**Question 10.1. Quels prélèvements effectuer pour faire le diagnostic microbiologique de spondylodiscite infectieuse ?**

**Recommandations**

- 1-Il est fortement recommandé de faire 2 ou 3 hémocultures (culture aérobie et anaérobie), même en l'absence de fièvre (A1).
- 2-Il est possible de refaire ou de ne pas refaire 2 ou 3 hémocultures dans les 4 heures qui suivent la réalisation d'une ponction biopsie disco-vertébrale (PBDV) (C2).
- 3-Il est recommandé d'effectuer la recherche d'anticorps spécifiques pour *Brucella* (B3).
- 4-En absence d'autre étiologie, Il est recommandé d'effectuer la recherche d'anticorps spécifiques pour *Coxiella burnetti* et *Bartonella henselae* (B3).
- 5-Il est possible de faire ou de ne pas faire un test à l'interféron gamma, et, à défaut, une intra-dermo-réaction à la tuberculine, devant une suspicion de tuberculose (C3).

**Argumentaire**

Le diagnostic bactériologique occupe une place importante dans la prise en charge des SPI. Il est rendu difficile par la diversité des espèces impliquées et la croissance lente et difficile de certaines d'entre elles (*Brucella*, mycobactéries). Ce diagnostic a fait l'objet de recommandations récentes de nombreuses sociétés savantes. Il est à la fois direct et indirect (sérologique). Il nécessite en général la réalisation simultanée d'hémocultures, de PBDV ainsi qu'autres prélèvements guidés par le tableau clinique (urines, abcès, crachats, liquide bronchique, ...). Il se base sur la recherche de germes banals, de bactéries anaérobies, de *Brucella* et de mycobactéries.

Les hémocultures ont un apport considérable dans le diagnostic des SPI. Elles permettent d'identifier le micro-organisme en cause dans 30 à 78% selon les études. Par contre, leur rendement est faible dans les spondylodiscites post-opératoires. Deux à trois séries d'hémocultures doivent être réalisées pour augmenter la sensibilité de la méthode.

L'intérêt des hémocultures post PBDV, démontré dans 2 anciennes études, a été remis en cause dans une étude récente.

La brucellose étant endémique en Tunisie, la recherche d'anticorps spécifiques de *Brucella* doit être réalisée de façon systématique, avant de demander une PBDV. En l'absence d'autre étiologie, il est recommandé d'effectuer la recherche d'anticorps spécifiques pour *Coxiella burnetti* et *Bartonella henselae*. La tuberculose étant endémique en Tunisie, il est utile de réaliser un test à l'interféron gamma, et à défaut une intra-dermo-réaction à la tuberculine (IDR). Bien que ces tests aient un intérêt limité dans le diagnostic, ne permettant pas de différencier une infection latente d'une maladie active, leur bonne valeur prédictive négative rend l'origine tuberculeuse peu probable s'ils sont négatifs. L'IDR présente de nombreux inconvénients : réactions croisées avec les mycobactéries non tuberculeuses, fausses réactions positives chez les patients vaccinés par le BCG, faible sensibilité chez l'immunodéprimé et variabilité inter-lecteur. Le test à l'interféron gamma est plus sensible que l'IDR, surtout chez l'immunodéprimé. Il est aussi légèrement plus spécifique dans le diagnostic de la tuberculose latente.

La PBDV est l'examen de référence pour le diagnostic bactériologique des spondylodiscites. Elle permet aussi la réalisation d'une étude histologique sur l'échantillon prélevé. Elle a une spécificité élevée (99,9%) mais une faible sensibilité (52,2%). La négativité des cultures est essentiellement due à l'utilisation d'antibiotiques avant le geste mais aussi à la durée de cette antibiothérapie. Ainsi, C. J. Kim *et al* n'ont trouvé d'association significative entre antibiothérapie et culture négative que si la durée de

l'antibiothérapie a dépassé quatre jours. Le délai à respecter après toute antibiothérapie et avant de réaliser la PBDV, en l'absence d'éléments de gravité, reste indéterminé.

## Références

1. SPILF. Spondylodiscites infectieuses primitives, et secondaires à un geste intradiscal, sans mise en place de matériel. Recommandations 2007. *Med Mal Infect* 2007;37(9):573-83.
2. Gouliouris T, Aliyu SH, Brown NM. Spondylodiscitis: update on diagnosis and management. *J Antimicrob Chemother.* 2010; 65 Suppl 3:iii11-24.
3. Ben Taarit C, Turki S, Ben Maiz H. Spondylodiscites infectieuses : étude d'une série de 151 cas. *Acta Orthopædica Belgica.* 2002; 68(4):382-7.
4. Ben Fredj H, Baccouche K, Hachfi W, Zeglaoui H, Khalifa M, Letaief A. La spondylodiscite infectieuse (SI) au centre tunisien : à propos d'une série 106 cas. *Med Mal Infect.* 2009; 39 Suppl 1:S53-5.
5. Berbari E, Kanj SS, Kowalski TJ, Darouiche R, Widmer A, Schmitt S, Hendershot E, Holtom P, Huddleston P, Petermann G, Osmon D. 2013 Infectious Diseases Society of America (IDSA) clinical practice guideline for the diagnosis and treatment of native vertebral osteomyelitis (NVO) in adults. *Clin Infect Dis.* 2015; 61(6):859-63.
6. Mylona E, Samarkos M, Kakalou E, Fanourgiakis P, Skoutelis A. Pyogenic vertebral osteomyelitis: a systematic review of clinical characteristics. *Semin Arthritis Rheum.* 2009; 39(1):10-7.
7. Dufour V, Feydy A, Rillardon L, Redondo A, Page LL, Bert F, Belmatoug N, Fantin B. Comparative study of postoperative and spontaneous pyogenic spondylodiscitis. *Semin Arthritis Rheum.* 2005; 34 (5):766-71.
8. Lee A, Mirett S, Reller IB, Weinstein MP. Detection of bloodstream infections in adults: how many blood cultures are needed? *J Clinical Microbiol.* 2007; 45(11): 3546-8.
9. Gras G, Buzele R, Parienti JJ, Debiais F, Dinh A, Dupon M, Roblot F, Mulleman D, Marcelli C, Michon J, Bernard L. Microbiological diagnosis of vertebral osteomyelitis: relevance of second percutaneous biopsy following initial negative biopsy and limited yield of post-biopsy blood cultures. *Eur J Clin Microbial Infect Dis.* 2014; 33(3):371-5.
10. Rangaka MX, Wilkinson KA, Glynn JR, Ling D, Menzies D, Mwansa-Kambafwile J, Fielding K, Wilkinson RJ, Paiet M. Predictive value of interferon gamma release for incident active tuberculosis: a systematic review and meta-analysis. *Lancet Infect Dis.* 2012; 12(1): 45-55.
11. Pupaibool J, Vasoo S, Erwin PJ, Murad MH, Berbari EF. The utility of image-guided percutaneous needle aspiration biopsy for the diagnosis of spontaneous vertebral osteomyelitis: a systematic review and meta-analysis. *Spine J.* 2015; 15(1):122-31.
12. Kim CJ, Song KH, Park WB, Kim ES, Park SW, Kim HB, Oh MD, Kim NJ. Microbiologically and Clinically Diagnosed Vertebral Osteomyelitis: Impact of Prior Antibiotic Exposure. *Antimicrob Agents Chemother.* 2012; 56(4):2122-4.

## Question 10.2. Quels prélèvements effectuer pour faire le diagnostic mycologique de spondylodiscite fongique ?

### Recommandations

- 1-II est fortement recommandé d'effectuer les prélèvements avant la mise sous traitement antifongique (A).
- 2-II est fortement recommandé de recourir à la PBDV.
- 3-II est fortement recommandé de placer chaque produit de biopsie et d'aspiration dans un flacon stérile distinct (A).
- 4-II est recommandé d'ajouter aux prélèvements du sérum physiologique pour éviter la dessiccation du prélèvement. Aucun autre liquide ne doit y être ajouté (B).
- 5-II est recommandé d'acheminer les prélèvements rapidement au laboratoire de parasitologie. Autrement, ils doivent être conservés à +4°C en attendant de les adresser (B).
- 6-II est fortement recommandé d'effectuer parallèlement un prélèvement sanguin de 10ml pour hémoculture, même si elle est presque toujours négative. Le prélèvement doit être mis immédiatement dans un flacon spécifique contenant le milieu de Sabouraud liquide ou autre milieu permettant la pousse des champignons (A).
- 7-II est fortement recommandé d'effectuer des prélèvements aux portes d'entrée suspectées (urines, liquide broncho-alvéolaire (LBA), cathéter, liquide céphalo-rachidien (LCR)...) (A).
- 8-II est recommandé d'effectuer un prélèvement de 5 ml de sang sur tube sec, prélèvement associé ou non à d'autres prélèvements orientés par la symptomatologie clinique (LCR, LBA, urines), afin d'y effectuer un diagnostic mycologique indirect (sérologie et antigénémie) (B).

### Argumentaire

L'origine fongique d'une spondylodiscite est suspectée chez les patients présentant des facteurs de risque de mycose invasive avec des signes cliniques et radiologiques d'une SPI et quand les prélèvements bactériologiques sont négatifs. La PBDV est le prélèvement de choix. Les prélèvements sanguins pour hémocultures sont fortement recommandés, même si celles-ci sont presque toujours négatives. D'autres prélèvements à une porte d'entrée suspecte (urines, LBA, cathéter, LCR...) sont également recommandés. Les méthodes indirectes avec la recherche d'anticorps et/ou d'antigènes sont également recommandées. Un prélèvement de sang total est alors fait sur un tube sec.

### Références

1. Oksi J, Finnilä T, Hohenthal U, Rantakokko-Jalava K. *Candida dubliniensis* spondylodiscitis in an immunocompetent patient. Case report and review of the literature. *Med Mycol* 2014; 3:4-7.
2. Özdemir N, Celik L, Oguzoglu S, Yildirim L, Bezircioglu H. Cervical Vertebral osteomyelitis and epidural abscess caused by *Candida albicans* in a patient with chronic renal failure. *Turkish Neurosurgery* 2008, 18(2), 207-10.
3. Jorge VC, Cardoso C, Noronha C, Simões J, Riso N, Riscado MV. Fungal spondylodiscitis in a non-immunocompromised patient. *BMJ* 2012:1-6.
4. Khazim RM, Debnath UK, Fares Y. *Candida albicans* osteomyelitis of the spine: progressive clinical and radiological features and surgical management in three cases. *Eur Spine J* 2006; 15:1404-10.
5. Gamaletsou MN, Rammaert B, Bueno MA, Brad M, Sipsas NV et al. *Aspergillus* osteomyelitis: epidemiology, clinical manifestations, management, and outcome. *J Infect* 2014; 68(5):478-93.
6. Farhoudi A, Siadati A, Atarod L, Tabatabae A, Mamishi S, Khotai Gh. Paravertebral abscess due to *Aspergillus fumigatus* in a patient with granulomatous disease. *Iranian J of allergy, asthma and immunology*. 2002 ; (2)1:13-5.
7. Williams RL, Fukui MB, Cidis Meltzer C, Swarnkar A, Johnson DW, Welch W. Fungal spinal Osteomyelitis in the immunocompromised patient: MR findings in three cases. *Am J Neuroradiol* 1999; 20:381-5?

8. Benjamin M, Zussman BS, David L, Penne MS, James S, Harrop MD. Surgical management of fungal vertebral osteomyelitis. *JHN journal* 2011; 6(2):1-9.
9. Hadjipavlou AG, Mader JT, Nauta HJW, Necessary JT, Chaljub G, Adesokan A. Blastomycosis of the lumbar spine: case report and review of the literature, with emphasis on diagnostic laboratory tools and management. *Eur Spine J* 1998; 7:416-21.
10. Saccente M, Abernathy RS, Pappas PG, Shah HR, Bradsher RW. Vertebral blastomycosis with paravertebral abscess: report of eight cases and review of the Literature. *Clin Inf Dis* 1998;26:413-8.
11. Chen F, Lu G, Kang Y, Ma Z, LuCh, Wang B et al. Mucormycosis spondylodiscitis after lumbardisc puncture. *Eur Spine J* 2006;15:370-6.

### Question 10.3. Quels prélèvements effectuer pour faire le diagnostic de spondylodiscite parasitaire ?

#### Recommandations

- 1-Il est fortement recommandé d'effectuer les prélèvements avant la mise sous traitement antiparasitaire (A).
- 2-Il est recommandé d'effectuer un prélèvement de 5 ml de sang sur un tube sec (B).
- 3-Il est fortement recommandé de ne pas effectuer une ponction percutanée en cas de suspicion d'hydatidose ou d'échinococcose alvéolaire (E).
- 4-Il est fortement recommandé d'effectuer un prélèvement en per-opératoire (A).
- 5-Il est recommandé de mettre le prélèvement dans un flacon stérile (B).
- 6-Il est recommandé d'ajouter au prélèvement du sérum physiologique pour éviter la dessiccation du prélèvement. Aucun autre liquide ne doit y être ajouté (B).
- 7-Il est recommandé d'acheminer le prélèvement rapidement au laboratoire de parasitologie. Sinon, il doit être conservé à +4°C en attendant son acheminement (B).
- 8-Il est recommandé de réaliser un examen parasitologique des selles en cas de suspicion de cysticerose suite à un téniasis à *Taenia solium* (B).
- 9-Il est recommandé d'effectuer d'autres prélèvements, selon la symptomatologie clinique : LCR, LBA (B).

#### Argumentaire

L'origine parasitaire d'une spondylodiscite est suspectée sur des arguments épidémiologiques, cliniques et parfois biologiques, comme l'hyperéosinophilie qui est élevée au cours des premiers mois de l'infestation et modérée ou nulle en phase d'état. Le diagnostic repose sur les examens radiologiques et la sérologie (recherche d'anticorps spécifiques) sur sérum. Le prélèvement per-opératoire est la méthode de choix. L'examen parasitologique permet de confirmer le diagnostic.

#### Références

1. Oksi J, Finnilä T, Hohenthal U, Rantakokko-Jalava K. *Candida dubliniensis* spondylodiscitis in an immunocompetent patient. Case report and review of the literature. *Med Mycol* 2014; 3:4-7.
2. Özdemir N, Celik L, Oguzoglu S, Yildirim L, Bezircioglu H. Cervical Vertebral osteomyelitis and epidural abscess caused by *Candida albicans* in a patient with chronic renal failure. *Turkish Neurosurgery* 2008, 18(2), 207-10.
3. Jorge VC, Cardoso C, Noronha C, Simões J, Riso N, Riscado MV. Fungal spondylodiscitis in a non-immunocompromised patient. *BMJ* 2012:1-6.
4. Khazim RM, Debnath UK, Fares Y. *Candida albicans* osteomyelitis of the spine: progressive clinical and radiological features and surgical management in three cases. *Eur Spine J* 2006; 15:1404-10.
5. Gamaletsou MN, Rammaert B, Bueno MA, Brad M, Sipsas NV et al. *Aspergillus* osteomyelitis: epidemiology, clinical manifestations, management, and outcome. *J Infect* 2014; 68(5):478-93.
6. Farhoudi A, Siadati A, Atarod L, Tabatabae A, Mamishi S, Khotai Gh. Paravertebral abscess due to *Aspergillus fumigatus* in a patient with granulomatous disease. *Iranian J of allergy, asthma and immunology*. 2002 ;( 2)1:13-5.
7. Williams RL, Fukui MB, Cidis Meltzer C, Swarnkar A, Johnson DW, Welch W. Fungal spinal Osteomyelitis in the immunocompromised patient: MR findings in three cases. *Am J Neuroradiol* 1999; 20:381-5?
8. Benjamin M, Zussman BS, David L, Penne MS, James S, Harrop MD. Surgical management of fungal vertebral osteomyelitis. *JHN journal* 2011; 6(2):1-9.
9. Hadjipavlou AG, Mader JT, Nauta HJW, Necessary JT, Chaljub G, Adesokan A. Blastomycosis of the lumbar spine: case report and review of the literature, with emphasis on diagnostic laboratory tools and management. *Eur Spine J* 1998; 7:416-21.
10. Saccente M, Abernathy RS, Pappas PG, Shah HR, Bradsher RW. Vertebral blastomycosis with paravertebral abscess: report of eight cases and review of the Literature. *Clin Inf Dis* 1998;26:413-8.



11. Chen F, Lu G, Kang Y, Ma Z, LuCh, Wang B et al. Mucormycosis spondylodiscitis after lumbardisc puncture. *Eur Spine J* 2006; 15:370-6.
12. Musoke F. Spinal African histoplasmosis simulating tuberculous spondylitis. *African Health Sciences* 2001 ;( 1)1:28-9.
13. Mrabet D, Rekik S, Khiari H, Mizouni H, Meddeb N, Cheour I et al. Back pain caused by a pseudo-tumorous vertebral collapse: atypical presentation of primary vertebral hydatidosis. *BMJ Case Reports* 2011; 1-4.
14. Yildiz Y, Bayrakci K, Altay M, Saglik Y. The use of polymethylmethacrylate in the management of hydatid disease of bone. *J bone and joint surgery* 2001 ;( 83)7:1005-8.
15. Song XH, Ding LW, Wen H. Bone hydatid disease. *Postgrad Med J* 2007; 83:536-42.
16. Senoglu M, Bulbuloglu E, DemirpolaT G, Celik M. Combined anterior and posterior approach for sacral/retroperitoneal hydatid cyst disease: Case Report. *Turkish Neurosurgery* 2009 ;( 19)4,428-32.
17. Scarlata F, Giordano S, Saporito L, Marasà L, Pani G, Contino A et al. Cystic hydatidosis: a rare case of spine localization. *Infezioni in Medicina* 2011; 1, 39-41.
18. HamdanTh A. Hydatid disease of the spine: a report on nine patients. *International Orthopaedics (SICOT)* 2012; 36:427-32.
19. Oumerzouk J, Hssaini Y, Qamouss O, Baalal H, Bourazza A. Hydatidose multifocale avec atteinte vertébro-médullaire étendue. *Presse Med* 2012;41:1294-303.
20. Rezig A. Hydatidose osseuse. *Rev Rhum* 2002;69:835-41.
21. Elmaataoui A, Miss E, Esselmani H, Derfoufi O, Sabri M, Lyacoubi M. Hydatidose vertébrale: à propos d'une observation. *Ann Biol Clin* 2010;68(6):729-32.
22. Aniba K, Khoumiri R, Aitbenali S, Maksi B, Bouskraoui M. Kyste hydatique à localisation vertébro-médullaire : à propos d'un cas et revue de littérature. *Archives de pédiatrie* 2004;(11):1509-15.
23. Mounach J, Hommadi A, Sekkach Y, Baaj M, Rouimi A. Kyste hydatique du rachis lombaire. *Presse Med.* 2009; 38: 1194-6.
24. Akhaddar A, Gourinda H., Aghoutane M., El alami FZ., Elmadhi T., Miri A. l'hydatidose vertébrale chez l'enfant. A propos de 4 cas avec revue de la littérature. *Rachis* 1999;11(3):215-20.
25. Venara A, Mehinto D, Lermite E, Chabasse D, Hamy A, Arnaud JP. Localisations primitives inhabituelles du kyste hydatique 2011;40(4):441-2.
26. Gdoura F, TriguiM, Zribi W, Ellouze Z, Bouzidi R, Ayedi K et al. Pelvic bone hydatidosis. *Orthopaedics&Traumatology: Surgery&Research* 2010; 96:85-9.
27. Karadereler S, Orakdögen M, Kiliç K, Özdoğan C. Primary spinal extradural hydatid cyst in a child: case report and review of the literature. *Eur Spine J* 2002; 11:500-3.
28. Erayman I, Kalkan E, Erdi F, Kerimoglu I, Esen H. Primary spinal hydatid cyst in a patient with acquired immunodeficiency syndrome. *Eur Spine J* 2011; 20(Suppl 2):S235-8.
29. Secer H, Anik I, Celik E, Daneyeme MK, Gonul E. Spinal Hydatid Cyst Mimicking Arachnoid Cyst on Magnetic Resonance Imaging. *J Spinal Cord Med.* 2008; 31:106-8.
30. Prabhakar M, Acharya A. Modi DR, Jadav B. Spinal Hydatid Disease: A Case Series. *J Spinal Cord Med.* 2005; 28:426-31.
31. Youman T, Sfeir S, Kheir S, Slaba S. Un cas de kyste hydatique paravertébral. *J Radiol* 2009; 90:507-9.
32. Normelli HCM, Aaro SI, Follin PH. Vertebral hydatid cyst infection (*Echinococcus granulosus*): a case report. *Eur Spine J* 1998; 7:158-61.
33. Nell M, Burgkart RH, Gradl G, Von Eisenhart-Rothe R, Schaeffeler C, Trappe D et al. Primary extrahepatic alveolar echinococcosis of the lumbar spine and the psoas muscle. *An Clin Microb Antimicrob* 2011, 10:13.
34. Shin DA, Shin HC. A case of extensive spinal cysticercosis involving the whole spinal canal in a patient with a history of cerebral cysticercosis. *Yonsei Med J* 2009; 50(4):582-4.
35. Akhtar MN, Agarwal S. Disseminated cysticercosis incidentally diagnosed in a patient of lowbackache: A case report and concise review of literature. *Asian Pacific Journal of Tropical Medicine* 2012:582-6.
36. Hoon Park J, Soo Park Y, Sung Kim J, Woo Roh S. Sparganosis in the lumbar spine: Report of two cases and review of the literature. *J Korean Neurosurg Soc.* 2011;49:241-4.

**Question 11. Quels sont les examens microbiologiques/mycologiques/parasitologiques à mettre en place à partir des prélèvements ? Comment les interpréter ?**

**Question 11.1. Quels sont les examens microbiologiques à mettre en place à partir des prélèvements ? Comment les interpréter ?**

### Recommandations

- 1-Il est recommandé de prolonger la durée d'incubation des hémocultures jusqu'à 4 semaines (B3).
- 2-Il est fortement recommandé de manipuler les produits de prélèvement biopsique sous hotte type PSM2 (Poste Sécurité Microbiologique) afin d'éviter toute contamination (A3).
- 3-Il est fortement recommandé d'ensemencer au laboratoire de microbiologie chaque produit de biopsie et d'aspiration dans l'heure qui suit la PBDV (A2).
- 4-Il est fortement recommandé d'ensemencer chaque produit d'aspiration et chaque prélèvement biopsique sur milieux de culture solides et liquides distincts permettant la recherche de micro-organismes pyogènes et de mycobactéries (A3).
- 5-Il est fortement recommandé de congeler un prélèvement à  $-20^{\circ}\text{C}$  pour la réalisation éventuelle d'une amplification PCR (A3).

### Argumentaire

Les flacons d'hémocultures doivent être gardés 3 à 4 semaines avec repiquage systématique afin d'affirmer leur négativité.

Les produits de prélèvement biopsique doivent être manipulés sous hotte type PMS2 (Poste Sécurité Microbiologique), afin d'éviter toute contamination. Ils sont découpés et broyés stérilement. L'examen direct permet la recherche des bactéries et l'appréciation semi-quantitative des polynucléaires. Des milieux de culture enrichis en facteurs de croissance et des flacons aérobies et anaérobies doivent être utilisés et incubés à environ  $35^{\circ}\text{C}$  dans des atmosphères variées (aérobie et anaérobie). Les milieux gélosés sont incubés pendant au moins 5 jours alors que l'incubation des milieux liquides est de 14 jours.

L'interprétation est facile en cas d'isolement de bactéries habituellement pathogènes. Elle sera difficile lorsque la bactérie est considérée comme pathogène opportuniste (*Propionobacterium*, staphylocoque à coagulase négative, ...). La positivité de l'examen direct, la cytologie, l'appréciation quantitative de la culture, l'isolement de la même espèce dans plusieurs prélèvements dont les hémocultures, l'existence d'une porte d'entrée avec isolement du même germe, confirment le rôle pathogène des bactéries opportunistes.

Le diagnostic sérologique de la brucellose se base sur la détection des anticorps spécifiques, en moyenne 2 à 3 semaines après une infection par *Brucella*. Toutefois, la persistance prolongée des anticorps après infection ne permet pas d'interpréter de façon fiable un titre sérologique unique. On recherche donc une séroconversion ou une multiplication d'au moins 4 fois des titres sérologiques entre deux examens, l'un fait en phase aiguë et l'autre en phase de convalescence. Trois techniques sont recommandées.

- La technique d'agglutination en tube ou séroagglutination de Wright est la référence préconisée par l'OMS du fait de sa standardisation. Elle détecte surtout les IGM. Un titre positif correspond à une agglutination complète au 1/80.
- L'épreuve à l'antigène tamponné ou test au rose Bengale est une réaction d'agglutination rapide sur lame qui met en évidence les IGG. Elle devient positive plus tardivement que la séro-agglutination de Wright mais reste plus longtemps positive. Il s'agit d'un test rapide de dépistage.
- La technique d'immunofluorescence indirecte est mieux adaptée au titrage spécifique des IgG et des IgM anti-*Brucella*. Son seuil est supérieur à 160. Elle est classiquement plus tardive que les deux dernières techniques.

Quant à la recherche de mycobactéries, les prélèvements extra-pulmonaires sont paucibacillaires contrairement aux prélèvements pulmonaires ce qui explique le faible rendement de la microbiologie (<36%) des prélèvements vertébraux. La culture a une meilleure performance si on combine des milieux solides

(milieu de Lowenstein-Jensen) et liquides. Le temps de croissance sur milieu solide doit être prolongé à 8 semaines. Les milieux liquides peuvent réduire ce temps à 2 ou 3 semaines, les automates permettant de détecter cette croissance avec une sensibilité dépassant de 10% celles des milieux solides. L'étude de la sensibilité aux antituberculeux est importante dans les régions où la résistance aux antituberculeux de première ligne est élevée ou chez des patients ayant déjà reçu des anti-tuberculeux. Les méthodes habituelles (méthode des proportions) nécessitent 3 à 4 semaines.

Le diagnostic par biologie moléculaire, directement sur le prélèvement, apporte un gain considérable du fait de sa sensibilité et de sa rapidité. Il est réalisé sur les produits biopsiques congelés à -20°C lorsque les hémocultures et les biopsies demeurent négatives. Il est particulièrement utile en cas d'infections décapitées ou à germes rares ou de culture difficile. Il se base sur des techniques de PCR, spécifique ou universelle, techniques actuellement acceptées mais dont les indications ne sont pas bien établies vu leur manque de standardisation. La PCR en temps réel spécifique a montré de bonnes performances dans le diagnostic de l'infection à *S. aureus*, de la brucellose et de la tuberculose. Le test Xpert MTB/RIF permet à la fois d'identifier et de détecter la résistance de *M. tuberculosis* à la rifampicine directement sur le prélèvement. L'amplification PCR et le séquençage du gène ARN 16S est une approche à large spectre qui cible un gène commun à toutes les bactéries, puis, grâce au séquençage et à la comparaison des séquences obtenues à celles de la banque de données internationales, permet d'identifier l'espèce bactérienne en cause.

## Références

1. SPILF. Spondylodiscites infectieuses primitives, et secondaires à un geste intradiscal, sans mise en place de matériel. Recommandations 2007. *Med Mal Infect* 2007;37(9):573-83.
2. Legrand E, Massin P, Levasseur R, Hoppé E, Chappard D, Audran M. Stratégie diagnostique et principes thérapeutiques au cours des spondylodiscites infectieuses bactériennes. *Rev Rhum*. 2006 ; 73(4):373-9.
3. Société Française de Microbiologie. Diagnostic microbiologique des infections osseuses et articulaires. In: REMIC. Société Française de Microbiologie Ed; 2010:p.165-70.
4. World Health Organization. The use of liquid TB culture and drug susceptibility testing (DST) in low and medium income setting. Geneva, Switzerland: WHO 2007. [www.who.int/tb/dots/laboratory/policy/en/index3.html](http://www.who.int/tb/dots/laboratory/policy/en/index3.html).
5. Colmenero JD, Morata P, Ruiz Mesa JD, Bautista D, Bermúdez P, Bravo MJ, Queipo-Ortuño MI. Multiplex real-time polymerase chain reaction: a practical approach for rapid diagnosis of tuberculous and brucellar vertebral osteomyelitis. *Spine*. 2010; 35(24):E1392-6.
6. Wang Y, Wang Z, Zhang Y, Bai L, Zhao Y, Liu C, Ma A, Yu H. Polymerase chain reaction-based assays for the diagnosis of human brucellosis. *Ann Clin Microbiol Antimicrob*. 2014; 13(1):31.
7. Tortoli E, Russo C, Piersimoni C, Mazzola E, Dal Monte P, Pascarella M, Borroni E, Mondo A, Piana F, Scarparo C, Coltella L, Lombardi G, Cirillo DM. Clinical validation of Xpert MTB/RIF for the diagnosis of extrapulmonary tuberculosis. *Eur Respir J*. 2012;40(2):442-7.

**Question 11.2. Quels sont les examens mycologiques à mettre en place à partir des prélèvements ? Comment les interpréter?**

**Recommandations**

- 1-Il est recommandé de prolonger la durée d'incubation des hémocultures jusqu'à 4 semaines (B).
- 2-Il est recommandé de prolonger la durée d'incubation des produits de biopsie et d'aspiration jusqu'à 45 jours (B).
- 3-Il est fortement recommandé de manipuler les produits de prélèvement biopsique au mieux sous hotte, ou entre deux bacs Bunsen, afin d'éviter toute contamination (A).
- 4-Il est fortement recommandé d'ensemencer au laboratoire de mycologie chaque produit de biopsie et d'aspiration sur 4 tubes contenant le milieu de Sabouraud, deux additionnés d'un antibiotique (souvent le Chloramphénicol, parfois la Gentamycine) et deux additionnés de l'antibiotique et de Cycloheximide (Actidione®) (A).
- 5-Il est fortement recommandé de congeler un prélèvement à -20°C pour la réalisation ultérieure éventuelle d'une amplification PCR (A).
- 6-En cas de suspicion d'une origine candidosique, il est recommandé d'effectuer une recherche des anticorps anti-*Candida* combinée à la recherche de l'antigène Glucomannane candidosique (B).
- 7-En cas de suspicion d'une origine aspergillaire, il est recommandé d'effectuer une recherche des anticorps anti-*Aspergillus* si le patient est immunocompétent, ou une recherche de l'antigène Galactomannane aspergillaire si le patient est immunodéprimé (B).
- 8-En cas de suspicion d'une origine cryptococcique, il est recommandé d'effectuer une recherche de l'antigène cryptococcique (B).
- 9-Il est recommandé d'effectuer une recherche des anticorps spécifiques dirigés contre les champignons dimorphiques sur sérum, si ces derniers sont suspectés (B).

**Argumentaire**

Le diagnostic d'une spondylodiscite fongique repose sur les méthodes directes, fortement recommandées, et les méthodes indirectes.

- Les méthodes directes comportent l'examen direct, la culture, l'identification, l'antifongogramme et éventuellement la biologie moléculaire. L'examen direct permet de rendre un résultat immédiat en montrant des levures et/ou des filaments mycéliens. La culture permet d'isoler des colonies en 24 à 48 heures en cas de levures, ou plus tardivement en cas de champignons filamenteux. L'identification des levures repose sur les tests phénotypiques et biochimiques, et l'identification des champignons filamenteux sur les aspects macroscopiques et microscopiques. L'antifongogramme est plus aisé à réaliser en cas d'isolement de levures qu'en cas d'isolement de champignons filamenteux. Il est fait selon les techniques qui permettent l'étude des concentrations minimales inhibitrices (CMI). La biologie moléculaire permet de rechercher le génome du champignon et son espèce.

- Les méthodes indirectes permettent la recherche d'anticorps et/ou d'antigènes en cas de suspicion d'une origine candidosique. La recherche des anticorps anti-*Candida* est combinée à la recherche de l'antigène Glucomannane candidosique par la technique ELISA sur sérum, ou mieux, à la recherche des antigènes  $\beta$  1-D glucane candidosique par la technique ELISA, technique plus spécifique que la recherche des antigènes Galactomannane candidosique. En cas de suspicion d'une origine aspergillaire chez un patient immunocompétent, les anticorps anti-*Aspergillus* sont recherchés par la technique ELISA sur sérum. Si le patient est immunodéprimé, l'antigène Galactomannane aspergillaire est alors recherché, sur sérum ou LBA par la technique ELISA. En cas de suspicion d'une origine cryptococcique, la recherche de l'antigène cryptococcique sur sérum ou LCR ou urines, est faite par la technique d'agglutination au latex ou immunochromatographie (western blot). En cas de suspicion d'une mycose à champignons dimorphiques, la recherche des anticorps spécifiques dirigés contre ces champignons est faite sur sérum.

- Si l'examen direct, quelque soit le résultat de la culture, d'un prélèvement profond sans contact avec les muqueuses ou l'air ambiant (PBDV, pièce opératoire, hémoculture) est positif, l'origine fongique est prouvée. Un examen direct positif permet de démarrer un traitement empirique en attendant le résultat de la culture qui, en isolant le champignon, permettra son identification.
- Si l'examen direct est négatif et la culture d'un prélèvement profond positive, l'origine fongique est fortement probable voire prouvée.
- Si l'examen direct et la culture d'un prélèvement profond sont négatifs, et si la recherche d'antigènes (si possible associée à la recherche d'anticorps) est positive, l'origine fongique est possible. La confrontation clinique, radiologique et biologique s'impose.

## Références

1. Oksi J, Finnilä T, Hohenthal U, Rantakokko-Jalava K. *Candida dubliniensis* spondylodiscitis in an immunocompetent patient. Case report and review of the literature. *Med Mycol.* 2014;3:4-7.
2. Özdemir N, Celik L, Oguzoglu S, Yildirim L, Bezircioglu H. Cervical Vertebral osteomyelitis and epidural abscess caused by *Candida albicans* in a patient with chronic renal failure. *Turkish Neurosurgery.* 2008,18(2), 207-10.
3. Jorge VC, Cardoso C, Noronha C, Simões J, Riso N, Riscado MV. Fungal spondylodiscitis in a non-immunocompromised patient. *BMJ.* 2012:1-6.
4. Khazim RM, Debnath UK, Fares Y. *Candida albicans* osteomyelitis of the spine: progressive clinical and radiological features and surgical management in three cases. *Eur Spine J.* 2006; 15:1404-10.
5. Gamaletsou MN, Rammaert B, Bueno MA, Brad M, Sipsas NV, et al. *Aspergillus* osteomyelitis: epidemiology, clinical manifestations, management, and outcome. *J Infect.* 2014; 68(5):478-93.
6. Farhoudi A, Siadati A, Atarod L, Tabatabae A, Mamishi S, Khotai Gh. Paravertebral abscess due to *Aspergillus fumigatus* in a patient with granulomatous disease. *Iranian J of allergy, asthma and immunology.* 2002 ;( 2)1:13-5.
7. Williams RL, Fukui MB, Cidis Meltzer C, Swarnkar A, Johnson DW, Welch W. Fungal spinal Osteomyelitis in the immunocompromised patient: MR findings in three cases. *Am J Neuroradiol.* 1999; 20:381-5.
8. Benjamin M, Zussman BS, David L, Penne MS, James S, Harrop MD. Surgical management of fungal vertebral osteomyelitis. *JHN journal.* 2011; 6(2):1-9.
9. Hadjipavlou AG, Mader JT, Nauta HJW, Necessary JT, Chaljub G, Adesokan A. Blastomycosis of the lumbar spine: case report and review of the literature, with emphasis on diagnostic laboratory tools and management. *Eur Spine J.* 1998; 7:416-21.
10. Saccente M, Abernathy RS, Pappas PG, Shah HR, Bradsher RW. Vertebral blastomycosis with paravertebral abscess: report of eight cases and review of the Literature. *Clin Inf Dis.* 1998;26:413-8.
11. Chen F, Lu G, Kang Y, Ma Z, Lu Ch, Wang B et al. Mucormycosis spondylodiscitis after lumbardisc puncture. *Eur Spine J.* 2006; 15:370-6.
12. Musoke F. Spinal African histoplasmosis simulating tuberculous spondylitis. *African Health Sciences.* 2001 ;( 1)1:28-9.
13. Mrabet D, Rekik S, Khiari H, Mizouni H, Meddeb N, Cheour I et al. Back pain caused by a pseudo-tumorous vertebral collapse: atypical presentation of primary vertebral hydatidosis. *BMJ Case Reports.* 2011; 1-4.
14. Yildiz Y, Bayrakci K, Altay M, Saglik Y. The use of polymethylmethacrylate in the anagement of hydatid disease of bone. *J Bone and Joint Surgery.* 2001 ;( 83)7:1005-8.
15. Song XH, Ding LW, Wen H. Bone hydatid disease. *Postgrad Med J.* 2007; 83:536-42.
16. Senoglu M, Bulbuloglu E, Demirpolat G, Celik M. Combined anterior and posterior approach for sacral/retroperitoneal hydatid cyst disease: Case Report. *Turkish Neurosurgery.* 2009 ;( 19)4:428-32.
17. Scarlata F, Giordano S, Saporito L, Marasà L, Pani G, Contino A et al. Cystic hydatidosis: a rare case of spine localization. *Infezioni in Medicina.* 2011; 1, 39-41.
18. Hamdan Th A. Hydatid disease of the spine: a report on nine patients. *International Orthopaedics (SICOT).* 2012; 36:427-32.

19. Oumerzouk J, Hssaini Y, Qamouss O, Baalal H, Bourazza A. Hydatidose multifocale avec atteinte vertébro-médullaire étendue. *Presse Med.* 2012;41:1294-303.
20. Rezig A. Hydatidose osseuse. *Rev Rhum.* 2002;69:835-41.
21. Elmaataoui A, Miss E, Esselmani H, Derfoufi O, Sabri M, Lyacoubi M. Hydatidose vertébrale: à propos d'une observation. *Ann Biol Clin.* 2010;68(6):729-32.
22. Aniba K, Khoumiri R, Aitbenali S, Maksi B, Bouskraoui M. Kyste hydatique à localisation vertébro-médullaire : à propos d'un cas et revue de littérature. *Archives de Pédiatrie.* 2004;(11):1509-15.
23. Mounach J, Hommadi A, Sekkach Y, Baaj M, Rouimi A. Kyste hydatique du rachis lombaire. *Presse Med.* 2009; 38: 1194-6.
24. Akhaddar AGourinda H., Aghoutane M., El alami FZ., Elmadhi T., Miri A. l'hydatidose vertébrale chez l'enfant. A propos de 4 cas avec revue de la littérature. *Rachis.* 1999;11(3):215-20.
25. Venara A, Mehinto D, Lermite E, Chabasse D, Hamy A, Arnaud JP. Localisations primitives inhabituelles du kyste hydatique. 2011;40(4):441-2.
26. Gdoura F, Trigui M, Zribi W, Ellouze Z, Bouzidi R, Ayedi K et al. Pelvic bone hydatidosis. *Orthopaedics&Traumatology: Surgery&Research.* 2010; 96:85-9.
27. Karadereler S, Orakdögen M, Kiliç K, Özdoğan C. Primary spinal extradural hydatid cyst in a child: case report and review of the literature. *Eur Spine J.* 2002; 11:500-3.
28. Erayman I, Kalkan E, Erdi F, Kerimoglu I, Esen H. Primary spinal hydatid cyst in a patient with acquired immunodeficiency syndrome. *Eur Spine J.* 2011; 20(Suppl 2):S235-8.
29. Secer H, Anik I, Celik E, Daneyeme MK, Gonul E. Spinal Hydatid Cyst Mimicking Arachnoid Cyst on Magnetic Resonance Imaging. *J Spinal Cord Med.* 2008; 31:106-8.
30. Prabhakar M, Acharya A. Modi DR, Jadav B .Spinal Hydatid Disease: A Case Series. *J Spinal Cord Med.* 2005; 28:426-31.
31. Youman T, Sfeir S, Kheir S, Slaba S. Un cas de kyste hydatique paravertébral. *J Radiol* 2009; 90:507-9.
32. Normelli HCM, Aaro SI, Follin PH. Vertebral hydatid cyst infection (*Echinococcus granulosus*): a case report. *Eur Spine J.* 1998;7:158-61.
33. Nell M, Burgkart RH, Gradl G, Von Eisenhart-Rothe R, Schaeffeler C, Trappe D et al. Primary extrahepatic alveolar echinococcosis of the lumbar spine and the psoas muscle. *A Clin Microb Antimicrob.* 2011, 10:13.
34. Shin DA, Shin HC. A case of extensive spinal cysticercosis involving the whole spinal canal in a patient with a history of cerebral cysticercosis. *Yonsei Med J.* 2009; 50(4):582-4.
35. Akhtar MN, Agarwal S. Disseminated cysticercosis incidentally diagnosed in a patient of low backache: A case report and concise review of literature. *Asian Pacific Journal of Tropical Medicine.* 2012: 582-6.
36. Hoon Park J, Soo Park Y, Sung Kim J, Woo Roh S. Sparganosis in the lumbar spine: Report of two cases and review of the literature. *J Korean Neurosurg Soc.* 2011;49:241-4.

**Question 11.3. Quels sont les examens parasitaires à mettre en place à partir des prélèvements ? Comment les interpréter?**

**Recommandations**

- 1-En cas de suspicion d'une hydatidose, il est recommandé de rechercher les anticorps anti-*Echinococcus granulosus* (B).
- 2-En cas de suspicion d'une échinococcose alvéolaire, il est recommandé de rechercher les anticorps anti-*Echinococcus multilocularis* (B).
- 3-En cas de suspicion d'une cysticerose, il est recommandé de rechercher les anticorps anti-*Cysticercus cellulosea* (B).
- 4-En cas de suspicion d'une sparganose, il est recommandé de rechercher les anticorps anti-*Spirometra mansoni* (B).
- 5-Il est recommandé de réaliser, sur les prélèvements, un examen direct macroscopique et microscopique (B).
- 6-Il est fortement recommandé de congeler les prélèvements à -20°C pour la réalisation éventuelle d'une PCR (A).

**Argumentaire**

Le diagnostic d'une spondylodiscite parasitaire repose sur les examens radiologiques et la sérologie.

- En cas de suspicion d'hydatidose, maladie endémique en Tunisie, ce sont les anticorps anti-*Echinococcus granulosus* qui sont recherchés, et ce par deux techniques : la technique d'hémagglutination et la technique d'ELISA (Enzyme Linked ImmunoSorbent Assay). Ce sont deux techniques quantitatives et sensibles (65 à 85%). Différents antigènes peuvent être utilisés : les antigènes totaux qui confèrent une grande sensibilité au test mais manquent de spécificité, et l'antigène recombinant de l'antigène B (rEgAgB8/2) qui donne de meilleurs résultats. Quand elle est possible, la détection des sous-classes IgG1 et IgG4, en faveur des kystes jeunes, est recommandée. Si la recherche d'anticorps anti-*Echinococcus Granulosis* par les techniques d'hémagglutination ou par ELISA est douteuse, il est recommandé de rechercher un profil spécifique (bandes de 26-28KDa, 18 KDa, 16KDa et de 7 KDa) par immunoblot (western blot).
  - En cas de suspicion d'échinococcose alvéolaire, maladie endémique en Europe centrale et de l'est et en Asie, les anticorps anti-*Echinococcus multilocularis* sont recherchés par la technique ELISA utilisant des antigènes homologues recombinants (Em2 et/ou Em18) spécifiques d'*Echinococcus multilocularis*, ou mieux l'antigène Em2+ (un antigène dérivé d'Em2), l'antigène recombinant II/3.10 et Em18. En cas de résultat douteux ou positif, il est recommandé de le confirmer par la technique de western blot, qui, de plus, permet de différencier l'échinococcose alvéolaire de l'hydatidose.
  - En cas de suspicion d'une cysticerose, la présence d'embryophore de *Taenia* et/ou d'anneaux de *Taenia solium* à l'examen parasitologique des selles confirme le téniasis qui peut être à l'origine de la cysticerose. La recherche des anticorps anti-*Cysticercus cellulosea* (larve cysticerque de *Taenia solium*) se fait par technique ELISA qui peut être réalisée sur le sérum ou le LCR. Il est recommandé de confirmer un résultat douteux ou positif par la technique de western blot qui met en évidence les bandes spécifiques 13, 14 et 26 kDa liées de façon très significative à la forme dite "active" ou "évolutive" des lésions cysticerquiennes.
  - En cas de suspicion d'une sparganose, il est recommandé de rechercher les anticorps anti-*Spirometra mansoni* dans le LCR ou le sérum par ELISA. Il est recommandé de confirmer un résultat positif ou douteux par la technique d'immunoblot qui met en évidence des bandes spécifiques de 29 kDa et 36 kDa.
- Une sérologie positive confirme l'origine parasitaire. Une sérologie négative ne permet pas d'exclure une parasitose puisque des réactions faussement négatives sont possibles (kystes inactifs, calcifiés ou non immunogènes, présence d'une seule larve ou de larves en voie de dégénérescence). C'est l'examen direct du prélèvement de la pièce opératoire qui prouve l'origine parasitaire. L'examen parasitologique direct permet, en plus du diagnostic positif, le diagnostic différentiel des espèces en cas de suspicion d'échinococcose. Celui-ci permet de mettre en évidence les éléments caractéristiques des larves de

cestodes (membranes, protoscolex, crochets, vésicules filles..). Il est possible d'identifier les genres et les souches d'*Echinococcus* par des techniques de PCR suivies du séquençage des produits d'amplification.

## Références

1. Oksi J, Finnilä T, Hohenthal U, Rantakokko-Jalava K. *Candida dubliniensis* spondylodiscitis in an immunocompetent patient. Case report and review of the literature. *Med Mycol.* 2014; 3:4-7.
2. Özdemir N, Celik L, Oguzoglu S, Yildirim L, Bezircioglu H. Cervical Vertebral osteomyelitis and epidural abscess caused by *Candida albicans* in a patient with chronic renal failure. *Turkish Neurosurgery.* 2008, 18(2), 207-10.
3. Jorge VC, Cardoso C, Noronha C, Simões J, Riso N, Riscado MV. Fungal spondylodiscitis in a non-immunocompromised patient. *BMJ.* 2012:1-6.
4. Khazim RM, Debnath UK, Fares Y. *Candida albicans* osteomyelitis of the spine: progressive clinical and radiological features and surgical management in three cases. *Eur Spine J.* 2006; 15:1404-10.
5. Gamaletsou MN, Rammaert B, Bueno MA, Brad M, Sipsas NV, et al. *Aspergillus* osteomyelitis: epidemiology, clinical manifestations, management, and outcome. *J Infect.* 2014; 68(5):478-93.
6. Farhoudi A, Siadati A, Atarod L, Tabatabae A, Mamishi S, Khotai Gh. Paravertebral abscess due to *Aspergillus fumigatus* in a patient with granulomatous disease. *Iranian J of allergy, asthma and immunology.* 2002 ;( 2)1:13-5.
7. Williams RL, Fukui MB, Cidis Meltzer C, Swarnkar A, Johnson DW, Welch W. Fungal spinal Spinal Osteomyelitis in the immunocompromised patient: MR findings in three cases. *Am J Neuroradiol.* 1999; 20:381-5.
8. Benjamin M, Zussman BS, David L, Penne MS, James S, Harrop MD. Surgical management of fungal vertebral osteomyelitis. *JHN Journal.* 2011; 6(2):1-9.
9. Hadjipavlou AG, Mader JT, Nauta HJW, Necessary JT, Chaljub G, Adesokan A. Blastomycosis of the lumbar spine: case report and review of the literature, with emphasis on diagnostic laboratory tools and management. *Eur Spine J.* 1998; 7:416-21.
10. Saccente M, Abernathy RS, Pappas PG, Shah HR, Bradsher RW. Vertebral blastomycosis with paravertebral abscess: report of eight cases and review of the Literature. *Clin Inf Dis.* 1998;26:413-8.
11. Chen F, Lu G, Kang Y, Ma Z, LuCh, Wang B, et al. Mucormycosis spondylodiscitis after lumbardisc puncture. *Eur Spine J.* 2006; 15:370-6.
12. Musoke F. Spinal African histoplasmosis simulating tuberculous spondylitis. *African Health Sciences.* 2001 ;( 1)1:28-9.
13. Mrabet D, Rekik S, Khiari H, Mizouni H, Meddeb N, Cheour I et al. Back pain caused by a pseudo-tumorous vertebral collapse: atypical presentation of primary vertebral hydatidosis. *BMJ Case Reports.* 2011; 1-4.
14. Yildiz Y, Bayrakci K, Altay M, Saglik Y. The use of polymethylmethacrylate in the anagement of hydatid disease of bone. *J Bone and Joint Surgery.* 2001 ;( 83)7:1005-8.
15. Song XH, Ding LW, Wen H. Bone hydatid disease. *Postgrad Med J.* 2007; 83:536-42.
16. Senoglu M, Bulbuloglu E, Demirpola T G, Celik M. Combined anterior and posterior approach for sacral/retroperitoneal hydatid cyst disease: Case Report. *Turkish Neurosurgery.* 2009 ;( 19)4,428-32.
17. Scarlata F, Giordano S, Saporito L, Marasà L, Pani G, Contino A, et al. Cystic hydatidosis: a rare case of spine localization. *Infezioni in Medicina.* 2011; 1:39-41.
18. Hamdan Th A. Hydatid disease of the spine: a report on nine patients. *International Orthopaedics (SICOT).* 2012; 36:427-32.
19. Oumerzouk J, Hssaini Y, Qamouss O, Baalal H, Bourazza A. Hydatidose multifocale avec atteinte vertébro-médullaire étendue. *Presse Med.* 2012;41:1294-303.
20. Rezig A. Hydatidose osseuse. *Rev Rhum.* 2002;69:835-41.
21. Elmaataoui A, Miss E, Esselmani H, Derfoufi O, Sabri M, Lyacoubi M. Hydatidose vertébrale: à propos d'une observation. *Ann Biol Clin.* 2010;68(6):729-32.
22. Aniba K, Khoumiri R, Aitbenali S, Maksi B, Bouskraoui M. Kyste hydatique à localisation vertébro-médullaire : à propos d'un cas et revue de littérature. *Archives de Pédiatrie.* 2004;(11):1509-15.



23. Mounach J, Hommadi A, Sekkach Y, Baaj M, Rouimi A. Kyste hydatique du rachis lombaire. *Presse Med.* 2009; 38: 1194-6.
24. Akhaddar A, Gourinda H, Aghoutane M, El Alami FZ, Elmadhi T, Miri A. l'hydatidose vertébrale chez l'enfant. A propos de 4 cas avec revue de la littérature. *Rachis.* 1999;11(3):215-20.
25. Venara A, Mehinto D, Lermite E, Chabasse D, Hamy A, Arnaud JP. Localisations primitives inhabituelles du kyste hydatique. 2011;40(4):441-2.
26. Gdoura F, Trigui M, Zribi W, Ellouze Z, Bouzidi R, Ayedi K, et al. Pelvic bone hydatidosis. *Orthopaedics&Traumatology: Surgery&Research.* 2010;96:85-9.
27. Karadereler S, Orakdögen M, Kiliç K, Özdoğan C. Primary spinal extradural hydatid cyst in a child: case report and review of the literature. *Eur Spine J.* 2002; 11:500-3.
28. Erayman I, Kalkan E, Erdi F, Kerimoglu I, Esen H. Primary spinal hydatid cyst in a patient with acquired immunodeficiency syndrome. *Eur Spine J.* 2011; 20(Suppl 2):S235-8.
29. Secer H, Anik I, Celik E, Daneyeme MK, Gonul E. Spinal Hydatid Cyst Mimicking Arachnoid Cyst on Magnetic Resonance Imaging. *J Spinal Cord Med.* 2008; 31:106-8.
30. Prabhakar M, Acharya A, Modi DR, Jadav B. Spinal Hydatid Disease: A Case Series. *J Spinal Cord Med.* 2005; 28:426-31.
31. Youman T, Sfeir S, Kheir S, Slaba S. Un cas de kyste hydatique paravertébral. *J Radiol.* 2009; 90:507-9.
32. Normelli HCM, Aaro SI, Follin PH. Vertebral hydatid cyst infection (*Echinococcus granulosus*): a case report. *Eur Spine J.* 1998; 7:158-61.
33. Nell M, Burgkart RH, Gradl G, Von Eisenhart-Rothe R, Schaeffeler C, Trappe D et al. Primary extrahepatic alveolar echinococcosis of the lumbar spine and the psoas muscle. *A Clin Microb Antimicrob.* 2011; 10:13.
34. Shin DA, Shin HC. A case of extensive spinal cysticercosis involving the whole spinal canal in a patient with a history of cerebral cysticercosis. *Yonsei Med J.* 2009; 50(4):582-4.
35. Akhtar MN, Agarwal S. Disseminated cysticercosis incidentally diagnosed in a patient of low backache: A case report and concise review of literature. *Asian Pacific Journal of Tropical Medicine.* 2012: 582-6.
36. Hoon Park J, Soo Park Y, Sung Kim J, Woo Roh S. Sparganosis in the lumbar spine: Report of two cases and review of the literature. *J Korean Neurosurg Soc.* 2011;49:241-4.

**Question 12. Quel est l'apport de l'anatomie pathologique (histopathologie, cytopathologie, Immunohistochimie et analyse moléculaire) au diagnostic des spondylodiscites infectieuses ?**

**Question 12.1. Quelle est la place de l'histopathologie dans le diagnostic des spondylodiscites infectieuses ?**

### **Recommandations**

- 1-Il est fortement recommandé de fixer le prélèvement tissulaire au formol tamponné pendant au moins 6 heures (12 à 24 heures) (A).
- 2-Il est fortement recommandé de décalcifier le prélèvement tissulaire après fixation adéquate à l'EDTA. La décalcification ne doit pas être prolongée (quelques heures à un ou deux jours selon le degré de calcification et la taille de l'échantillon) (A).
- 3-Il est recommandé d'inclure une carotte biopsique par cassette (B).
- 4-En l'absence de lésion, Il est fortement recommandé de multiplier les niveaux de coupe (A).
- 5-Il est recommandé de faire systématiquement les colorations de Ziehl-Neelsen, d'acide périodique de Schiff, de Gomori-Grocott et de Gram devant toute suspicion de spondylodiscite infectieuse (B).
- 6-Il est recommandé d'inclure à chaque technique des colorations spéciales des témoins externes positifs (B).

### **Argumentaire**

Les biopsies doivent être rapidement fixées au formol tamponné pendant une durée minimale de 6 heures. Si une décalcification est nécessaire, celle-ci doit être réalisée à l'EDTA, chélateur de calcium, après fixation complète au formol tamponné. La biopsie est introduite dans quelques ml d'EDTA non dilué (0,5M EDTA à pH 8,0), de quelques heures à un ou deux jours selon le degré de calcification et la taille de l'échantillon. La décalcification à l'EDTA est plus longue qu'avec un décalcifiant classique à base d'acide [3]. Elle est cependant indispensable afin de conserver l'intégrité de l'ADN et donc de réaliser les techniques d'analyse moléculaire. Chaque biopsie est mise en cassette et incluse selon les techniques habituelles, en évitant, à chaque étape de l'inclusion, le contact avec des agents acides. Il est donc indispensable de vérifier le pH du formol utilisé pour la fixation afin de contrôler la formation d'acide formique qui peut avoir lieu au cours du temps dans une solution de formol préparée à l'avance. Il est recommandé de placer une carotte biopsique par cassette, évitant ainsi une perte de matériel en cas de recours à des techniques complémentaires.

L'examen histopathologique précise l'existence d'une réaction inflammatoire, son type et l'intensité des lésions tissulaires. Il peut mettre en évidence certains agents pathogènes et permet d'écarter le diagnostic d'autres affections, notamment celui d'une lésion dégénérative, tumorale ou microcristalline.

La présence de granulomes épithélioïdes et giganto-cellulaires avec nécrose centrale, rapportée dans 67% des cas (extrêmes 59-76%), est évocatrice d'une tuberculose. Une coloration de Ziehl-Neelsen, réalisée de principe, montre des bacilles acido-alcoolo-résistants dans 8% à 28% des cas. L'absence de lésions spécifiques à l'examen histopathologique peut, dans certains cas, être expliquée par un stade lésionnel avancé, avec installation de la fibrose.

L'examen histopathologique a l'avantage de permettre un diagnostic rapide par rapport à la culture qui est, de plus, négative dans un pourcentage non négligeable de cas.

Une inflammation à polynucléaires neutrophiles est davantage le témoin d'une infection non tuberculeuse, mais n'est pas spécifique. L'histologie n'est pas déterminante dans le diagnostic étiologique des infections à pyogènes et ce malgré la présence éventuelle d'amas de micro-organismes colorables au Gram.

Les rares infections fongiques et parasitaires sont par contre bien reconnues par la découverte des agents pathogènes, mieux visualisés par les colorations spéciales (Acide Périodique de Schiff et colorations argentiques tel le Gomori-Grocott). Ainsi, le cartilage et les tissus discaux peuvent comporter des spores et

des filaments mycéliens dans les infections à levures et des hyphes dans les infections à champignons filamenteux. La certitude diagnostique d'une spondylodiscite aspergillaire repose sur la présence d'hyphes fongiques sur les coupes histologiques, associée à une culture positive à partir du foyer rachidien dans un contexte clinique compatible.

Bien que le diagnostic de la spondylodiscite brucellienne soit basé sur la clinique et surtout sur les examens bactériologiques, la présence sur une biopsie disco-vertébrale d'un infiltrat lympho-plasmocytaire avec des microgranulomes histiocytaires est en faveur d'une origine brucellienne. Mais en plus de cet aspect, la brucellose peut présenter des aspects anatomopathologiques variés et trompeurs : infiltrat polymorphe non spécifique ou infiltrat tuberculoïde avec ou sans nécrose.

Dans tous les cas, les résultats de l'examen histopathologique doivent être confrontés aux données cliniques et microbiologiques.

### **Question 12.2. Quelle est la place de la cytopathologie dans le diagnostic des spondylodiscites infectieuses ?**

#### **Recommandations**

1-La cytoponction est fortement recommandée dans les abcès paravertébraux et les lésions lytiques avec rupture corticale (A).

2-Le passage à la biopsie est fortement recommandé en cas de discordance entre le diagnostic cytopathologique et les données cliniques et radiologiques (A).

3-Si la corticale est rompue ou s'il existe un abcès paravertébral, l'utilisation d'aiguilles fines de 23-25G est fortement recommandée (A). Dans les autres cas, le recours à des aiguilles de 21-22G, après perforation du cortex par drill, est recommandé (B).

4-Lorsque le matériel de ponction est purulent, il est fortement recommandé de l'adresser immédiatement au service de microbiologie (A).

5-Si le matériel de ponction est peu abondant, il est fortement recommandé d'envoyer en microbiologie le liquide de rinçage de la seringue avec une solution stérile isotonique (A).

#### **Argumentaire**

La cytologie à l'avantage d'être une technique peu coûteuse, rapide et à faible risque de complications mais qui nécessite une étroite collaboration entre cliniciens, radiologues et cytopathologistes. La cytoponction est notamment recommandée dans les abcès paravertébraux et les lésions lytiques avec rupture corticale, fréquemment observées dans les spondylodiscites infectieuses.

Dans les pays à forte endémicité tuberculeuse, l'examen cytopathologique peut constituer une alternative à l'histopathologie à condition que le préleveur et le cytopathologiste soient bien entraînés. La coloration au Ziehl-Neelsen modifié sur des prélèvements cytologiques a une sensibilité variant de 22 à 64%.

La ponction d'un abcès para-vertébral permet d'isoler *M. tuberculosis* plus facilement qu'à partir d'un prélèvement tissulaire percutané ou chirurgical [6]. Le passage à la biopsie est préconisé en cas de discordance entre le diagnostic cytopathologique et les données cliniques et radiologiques.

La cytoponction utilise des aiguilles fines de 23-25G si la corticale est rompue ou s'il existe un abcès paravertébral. Dans les autres cas, le recours à des aiguilles de 21-22G, après perforation du cortex par drill, est recommandé.

L'aiguille est introduite dans l'abcès paravertébral ou dans l'os à travers une zone de rupture corticale. Une fois la pointe de l'aiguille en position, une seringue de 20 ml est connectée à l'aiguille. Une pression négative est appliquée, associée à des mouvements de va et vient. L'aiguille est retirée après arrêt de l'aspiration. Deux à 4 ponctions sont recommandées avec des coups verticaux répétés jusqu'à l'apparition de matériel dans l'embout de l'aiguille. Des fragments osseux peuvent obstruer l'aiguille, imposant son changement.

Le matériel prélevé est étalé délicatement, de manière uniforme, sur plusieurs lames par l'intermédiaire d'une autre lame inclinée à 45°. Il peut être placé dans un milieu nutritif en vue de la préparation d'un cytobloc. La majorité des équipes utilise les 2 techniques (étalement sur lame et cytobloc).

Les étalements sur lames sont immédiatement fixés dans de l'alcool à 95° pendant au moins 20 minutes ou par une laque fixante. Les lames sont colorées au Papanicolaou ou à l'hématoxyline éosine, selon la préférence du pathologiste. Une fixation à l'air libre peut être réalisée en cas de coloration par le May Grûnwald Giemsa. Une coloration au Ziehl-Neelsen modifié ou le Ziehl à l'huile, est réalisée en cas de suspicion de tuberculose.

Lecture des lames :

Le prélèvement est considéré interprétable (adéquat) s'il est suffisamment cellulaire, comportant des cellules hématopoïétiques normales associées à des fragments osseux. Si le matériel est très hémorragique et peu cellulaire, il ne faut pas faire de diagnostic pour éviter les faux négatifs. Dans les lésions inflammatoires, un nombre minimum de cellules inflammatoires doit être présent car les prélèvements hémorragiques comportent, à l'état normal, des polynucléaires neutrophiles. La présence d'os nécrotique aide au diagnostic d'inflammation.

En cas d'inflammation non spécifique, les étalements sont faits essentiellement de lymphocytes, de polynucléaires neutrophiles, de macrophages et de fragments osseux nécrosés.

En cas de tuberculose, les granulomes épithélioïdes, les cellules géantes et la nécrose caséuse sont observées dans 50 à 68% des cas.

Une des limites de l'examen cytopathologique est le nombre élevé de prélèvements acellulaires (inadéquats ou insuffisants pour le diagnostic) qui varie de 10 à 31% dans la littérature. La cellularité du matériel obtenu dépend du calibre de l'aiguille mais aussi du nombre de ponctions et de l'expérience du préleveur. Une vérification de l'adéquation du matériel obtenu peut se faire instantanément par l'examen au microscope des étalements colorés au Diff-Quick. En cas de négativité, la ponction pourra être refaite ou sera remplacée par une ponction biopsie.

L'étude cytopathologique des appositions (empreintes) des carottes biopsiques peut être complémentaire de l'examen histopathologique et constitue une source d'apprentissage de la cytopathologie osseuse. Le fragment biopsié est posé sur différentes lames, ce qui permet d'obtenir plusieurs empreintes dont les premières seront les moins cellulaires. Il est également possible de pratiquer un nombre plus réduit d'empreintes après avoir préalablement un peu «séchés» les carottes biopsiques avec du papier filtre et non par un tissu à fils.

**Question 12.3. Quelle est la place de l'immunohistochimie et de l'immunocytochimie dans le diagnostic des spondylodiscites tuberculeuses ?**

### Recommandations

1-Il est possible d'utiliser les anticorps anti-*M. tuberculosis* sur des prélèvements cytologiques et tissulaires (C).

2-Il est fortement recommandé de valider la technique par des témoins externes (A).

### Argumentaire

L'immunohistochimie a en pathologie infectieuse une place moins importante qu'en pathologie tumorale. En cas de suspicion de tuberculose, la présence d'anticorps anti-*M. tuberculosis* (PPD, CFP10, ESAT-6, MPT64) permet de confirmer la maladie sur des prélèvements fixés au formol et inclus en paraffine. L'immunohistochimie sur tissu fixé et décalcifié ne pose pas de problème avec les techniques de démasquage par la chaleur et/ou d'amplification du signal, à condition que le tissu ait été correctement fixé avant décalcification et décalcifié à l'EDTA mais non de façon prolongée. Ces anticorps sont également utilisables sur matériel cytopathologique (étalements standards ou mieux cytobloc). L'immunomarquage peut être utilisé comme une méthode alternative à la coloration de Ziehl-Neelsen à condition que la technique

d'immunohistochimie soit validée. Des témoins externes de positivité sont recommandés à chaque technique.

**Question 12.4. Quelle est la place de l'analyse moléculaire des prélèvements fixés au formol et inclus en paraffine dans le diagnostic des spondylodiscites tuberculeuses ?**

### Recommandations

1-Il est possible de procéder à des analyses moléculaires d'agents pathogènes sur du matériel fixé au formol et inclus en paraffine (C).

2-Il est fortement recommandé que le laboratoire procédant à ces analyses valide ses techniques par des tests de contrôle qualité internes et externes (A).

### Argumentaire

La détection d'un gène cible appartenant à un agent pathogène tel que *M. tuberculosis* ou *Brucella* à partir d'un matériel biopsique fixé au formol et inclus en paraffine peut être, dans certaines circonstances, d'une importante aide diagnostique, principalement dans les cas où seul ce matériel est disponible. Dans ces cas, la mise en évidence de l'agent pathogène par technique PCR adaptée aux prélèvements fixés au formol et inclus en paraffine permet d'épargner au patient une nouvelle biopsie, à condition que les paramètres adéquats de la fixation et de la décalcification aient été respectés. Les laboratoires procédant à ces analyses doivent valider leurs techniques par la participation à des contrôles de qualité internes et externes.

Les biopsies doivent être rapidement fixées au formol tamponné pendant une durée de 6 heures. Si une décalcification est nécessaire, celle-ci doit être réalisée par l'EDTA, chélateur de calcium, après fixation complète au formol tamponné. La décalcification à l'EDTA est plus longue qu'avec un décalcifiant classique à base d'acide. Elle est cependant indispensable afin de conserver l'intégrité de l'ADN et donc de réaliser les techniques d'analyse moléculaire.

Plusieurs protocoles de PCR ont été mis au point mais il n'existe toujours pas de consensus standardisant le diagnostic moléculaire de la tuberculose. Dans la littérature, la PCR en temps réel (test Xpert MTB/RIF) est cependant la plus recommandée. Elle permet d'établir la présence à la fois de *M. tuberculosis* et d'une mutation du gène *rpoB*, indiquant une résistance à la rifampicine en moins de quelques heures.

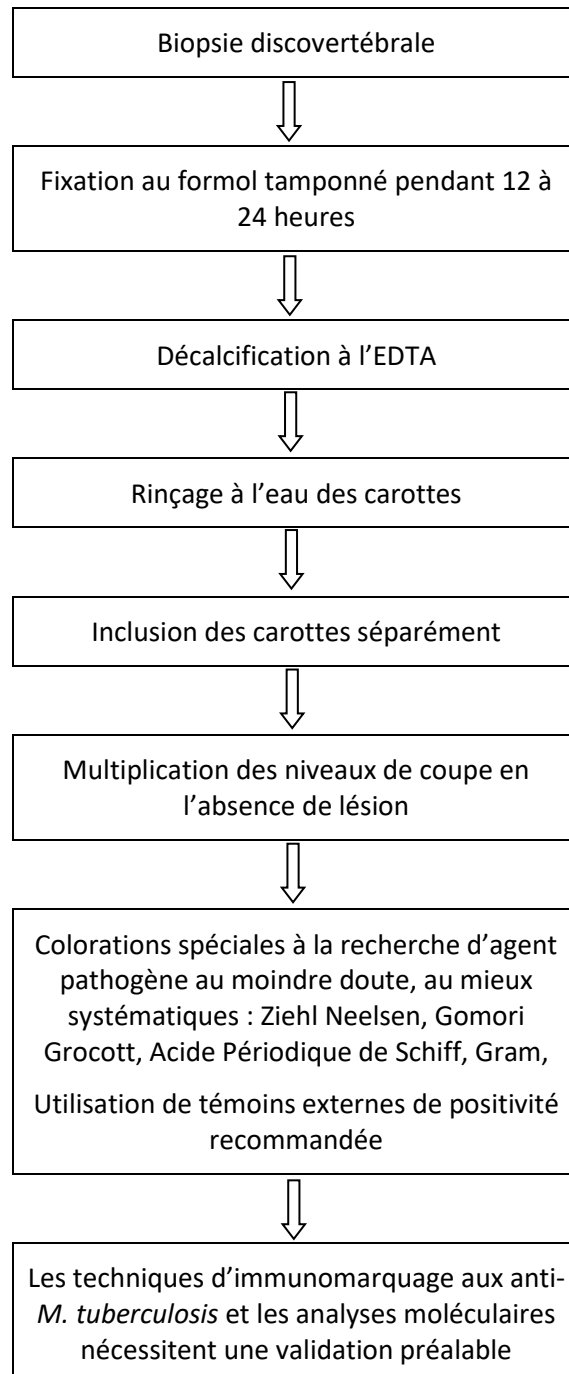
### Références

1. Mueller C, Harpole MG, Espina V. One-Step Preservation and Decalcification of Bony Tissue for Molecular Profiling. *Methods Mol Biol.* 2017;1606:85-102.
2. Neat MJ, Moonim MT, Dunn RG, Geoghegan H, Foot NJ. Fluorescence in situ hybridisation analysis of bone marrow trephine biopsy specimens: an additional tool in the diagnostic armoury. *J Clin Pathol.* 2013;66(1):54-7.
3. Wickham CL, Sarsfield P, Joyner MV, Jones DB, Ellard S, Wilkins B. Formic acid decalcification of bone marrow trephines degrades DNA: alternative use of EDTA allows the amplification and sequencing of relatively long PCR products. *Mol Pathol.* 2000; 53(6):336.
4. Francis IM, Das DK, Luthra UK, Sheikh Z, Sheikh M, Bashir M. Value of radiologically guided fine needle aspiration cytology (FNAC) in the diagnosis of spinal tuberculosis: a study of 29 cases. *Cytopathology.* 1999; 10(6):390-401.
5. Masood S. Ultrasound guided fine needle aspiration biopsy: the new challenges and opportunities for cytopathologists. *Diagn Cytopathol.* 2013;41(12):1017-8.
6. Société de pathologie infectieuse de langue française. Spondylodiscites infectieuses primitives, et secondaires à un geste intra-discal, sans mise en place de matériel. Recommandations pour la pratique clinique. Paris: SPLIF; 2007.
7. Cobes D, Mrchou B, Drabowski A. Spondylodiscites aspergillaires: à propos de 3 cas et revue de la littérature. *Med Mal Infect.* 2003; 33:258-65.

8. Madkour M, Madkour's Brucellosis 2nd ed., Springer, Berlin, 2001.
9. Gupta S, Takhtani D, Gulati M, Khandelwal N, Gupta D, Rajwanshi A, et al. Sonographically guided fine-needle aspiration biopsy of lytic lesions of the spine: technique and indications. *J Clin Ultrasound*. 1999; 27(3):123-9.
10. Chen P, Shi M, Feng GD, Liu JY, Wang BJ, Shi XD, et al. A highly efficient Ziehl-Neelsen stain: identifying de novo intracellular Mycobacterium tuberculosis and improving detection of extracellular M. tuberculosis in cerebrospinal fluid. *J Clin Microbiol*. 2012; 50(4):1166-70.
11. Mondal A, Misra DK. CT-guided needle aspiration cytology (FNAC) of 112 vertebral lesions. *Indian J Pathol Microbiol*. 1994; 37(3):255-61.
12. Jorda M, Rey L, Hanly A, Ganjei-Azar P. Fine-needle aspiration cytology of bone: accuracy and pitfalls of cytodiagnosis. *Cancer*. 2000; 90(1):47-54.
13. Kang M, Gupta S, Khandelwal N, Shankar S, Gulati M, Suri S. CT-guided fine-needle aspiration biopsy of spinal lesions. *Acta Radiol*. 1999;40(5):474-8.
14. De Lucas EM, González Mandly A, Gutiérrez A, Pellón R, Martín-Cuesta L, Izquierdo J, et al. CT-guided fine-needle aspiration in vertebral osteomyelitis: true usefulness of a common practice. *Clin Rheumatol*. 2009; 28:315-320.
15. Handa U, BAL A, Mohan H, Bhardwaj S. Fine needle aspiration cytology in the diagnosis of bone lesions. *Cytopathology*. 2005; 16(2):59-64.
16. Handa U, Garg S, Mohan H, Garg SK. Role of fine-needle aspiration cytology in tuberculosis of bone. *Diagn Cytopathol*. 2010; 38(1):1-4.
17. Ahmed Mohamed A, Hebatallah MS, Abou-Sinna I. Accuracy of fine needle aspiration cytology in the diagnosis of bone lesions with radiological assistance: Experience from the National Cancer Institute, Cairo University, Egypt. *The Egyptian Journal of Radiology and Nuclear Medicine*. 2014; 45:127-35.
18. Phadke DM, Lucas DR, Madan S. Fine-needle aspiration biopsy of vertebral and intervertebral disc lesions: specimen adequacy, diagnostic utility, and pitfalls. *Arch Pathol Lab Med*. 2001; 125(11):1463-8.
19. Kohli R, Punia RS, Kaushik R, Kundu R, Mohan H. Relative value of immunohistochemistry in detection of mycobacterial antigen in suspected cases of tuberculosis in tissue sections. *Indian J Pathol Microbiol*. 2014; 57(4):574-8.
20. Goel MM, Budhwar P, Jain A. Immunocytochemistry versus nucleic acid amplification in fine needle aspirates and tissues of extrapulmonary tuberculosis. *J Cytol*. 2012; 29(3):157-64.
21. Mustafa T, Leversen NA, Sviland L, Wiker HG. Differential in vivo expression of mycobacterial antigens in Mycobacterium tuberculosis infected lungs and lymph node tissues. *BMC Infect Dis*. 2014; 14:535.
22. Prapanna P, Srivastava R, Arora VK, Singh N, Bhatia A, Kaur IR. Immunocytochemical detection of mycobacterial antigen in extrapulmonary tuberculosis. *Diagn Cytopathol*. 2014; 42(5):391-5.
23. Purohit MR, Mustapha T, Wiker HG, Mørkve O, Sviland L. Immunohistochemical diagnosis of abdominal and lymph node tuberculosis by detecting Mycobacterium tuberculosis complex specific antigen MPT64. *Diagnostic Pathology*. 2007; 2:36.
24. Mustafa T, Wiker HG, Mfinanga SG, Mørkve O, Sviland L. Immunohistochemistry using a Mycobacterium tuberculosis complex specific antibody for improved diagnosis of tuberculous lymphadenitis. *Mod Pathol*. 2006; 19(12):1606-14.
25. Karimi S, Shamaei M, Pourabdollah M, Sadr M, Karbasi M, Kiani A, et al. Histopathological findings in immunohistological staining of the granulomatous tissue reaction associated with tuberculosis. *Tuberc Res Treat*. 2014; 2014:858396.
26. Vasu V, Uday Y. Diagnosis of osteoarticular tuberculosis. *Indian J Rheumatol*. 2011; 6:87-94.
27. Luo RF, Scahill MD, Banaei N. Comparison of Single-Copy and Multicopy Real-Time PCR Targets for Detection of Mycobacterium tuberculosis in Paraffin-Embedded Tissue. *J Clin Microbiol*. 2010; 48(7):2569-70.
28. BarCelos D, Franco MF, Leão SC. effects of tissue handling and processing steps on PCR for detection of mycobacterium tuberculosis in formalin-fixed paraffin-embedded samples. *Rev Inst Med*. 2008; 50(6):321-26.
29. Chawla K, Gupta S, Mukhopadhyay C, Sugandhi R, Sudha R, Bhat S. PCR for M. tuberculosis in tissue samples. *J Infect Developing Countries*. 2009; 3(2):83-7.

30. Causse M, Ruiz P, Gutiérrez-Aroca JB, Casal M. Comparison of two molecular methods for rapid diagnosis of extrapulmonary tuberculosis. J Clin Microbiol. 2011;49(8):3065-7.

**Algorithme : Prise en charge anatomopathologique des biopsies discovertébrales**



**Question 13. Quels antibiotiques utiliser pour traiter une spondylodiscite en précisant les molécules à utiliser de 1<sup>ère</sup> intention en cas de spondylodiscite à pyogènes et le choix après antibiogramme. Le traitement de la tuberculose. Le traitement de la brucellose. Le traitement des mycoses. La durée du traitement. La place de la corticothérapie ?**

**Question 13.1. Quels antibiotiques utiliser en cas de spondylodiscite présumée à pyogènes ?**

### Recommandations

1-En présence d'éléments présomptifs en faveur d'une infection à pyogènes, chez les patients sans manifestations neurologiques (signes de compression radiculaire ou médullaire) ni instabilité hémodynamique et en dehors d'une immunodépression, nous proposons de ne commencer l'antibiothérapie qu'après avoir identifié le germe (avis d'expert).

2-Dans les conditions sus citées, la durée expectative avant l'instauration d'une antibiothérapie n'est pas définie. Elle sera discutée au cas par cas et selon la disponibilité des moyens diagnostiques. Elle ne doit pas excéder 7 jours de la date du début de la prise en charge du patient(avis d'expert).

3-En cas de négativité des hémocultures et des sérologies, dans les conditions sus citées, il n'existe à l'heure actuelle aucun consensus quant au maintien d'une antibiothérapie (si elle est déjà instaurée) ou à son démarrage avec une antibiothérapie probabiliste avant d'effectuer une ponction biopsie disco-vertébrale.

4-Une antibiothérapie probabiliste devra être instaurée, une fois les prélèvements à visée microbiologiques faits, le choix portera sur une antibiothérapie active sur les souches de *Staphylococcus aureus* sensible à la méticilline (SAMS) (cf chapitre SPI à staphylocoque) (C-IV).

5-Chez les patients ayant une instabilité hémodynamique, un état de choc septique, des manifestations neurologiques, il est recommandé d'instaurer une antibiothérapie probabiliste conjointement à l'enquête microbiologique (A1).

6-Si les prélèvements à visée bactériologiques ne permettent pas l'identification d'un micro-organisme (SPI à étude bactériologique négative), ou en cas de forme compliquée, l'antibiothérapie devra prendre en compte, en plus du SAMS et du streptocoque, le bacille à Gram négatif (tableau 6) (Avis d'expert).

7-Dans les formes compliquées, l'antibiothérapie initiale sera ajustée en fonction des résultats de l'enquête microbiologique.

8-Il est recommandé de commencer l'antibiothérapie par voie parentérale pour une durée minimale de sept jours (BII).

Tableau 6 : Antibiothérapie probabiliste au cours des spondylodiscites probablement à pyogènes, à étude bactériologique négative ou devant des formes compliquées

Premier choix	Alternatives	Molécules à utiliser en bithérapie lors du traitement d'entretien par voie orale
céfotaxime + fosfomycine	-C3G + rifampicine [ $\pm$ genta x3 à 5] -vancomycine + fosfomycine - C3G+ FQ	FQ,rifampicine, TMT-SMZ, pristinamycine, acide fusidique

C3G : céphalosporine de 3<sup>ème</sup> génération (céfotaxime ou céftriaxone).

FQ : fluoroquinolones. TMT-SMZ : triméthoprime-sulfaméthoxazole

### Argumentaire

Au cours des SPI présumées à pyogènes, l'antibiothérapie probabiliste initiale est déterminée en fonction du terrain, de la porte d'entrée, du micro-organisme suspecté, de sa sensibilité connue aux antibiotiques et des caractéristiques pharmacocinétiques et pharmacodynamiques des molécules disponibles. Le choix portera sur des antibiotiques à bonne diffusion osseuse.



Les essais randomisés concernant l'antibiothérapie probabiliste au cours des SPI présumées à pyogènes font défaut. Le choix des molécules est basé sur des études rétrospectives, les avis d'experts et les données expérimentales.

Dans l'attente des résultats microbiologiques, une antibiothérapie probabiliste peut être instaurée en présence d'éléments présomptifs en faveur d'une infection à pyogènes. *Staphylococcus aureus* étant la bactérie la plus fréquente dans les spondylodiscites primitives, le choix portera par conséquent sur une antibiothérapie active sur les souches de staphylocoques sensibles à la méticilline (SASM). Les associations recommandées et les plus fréquemment utilisées sont une pénicilline antistaphylococcique seule (oxacilline, flucloxacilline, céfazoline, céftriaxone) ou associée, soit à un aminoside (gentamicine) soit à une fluoroquinolone. Il n'y a aucune preuve formelle quant à l'efficacité d'une bithérapie comportant un aminoside par rapport à une monothérapie ou une bithérapie ne comportant pas un aminoside. Certaines études observationnelles de SPI à *Staphylococcus aureus* avaient constaté moins de rechutes avec l'association bêta-lactamines-acide fusidique par rapport à la monothérapie par bêta-lactamine (5% versus 20%).

La bithérapie « rifampicine-fluoroquinolone » a le meilleur niveau de preuve scientifique dans la prise en charge des infections ostéoarticulaires à *Staphylococcus sp.* En Tunisie, les résistances de cette bactérie à la rifampicine et aux fluoroquinolones restent inférieures à 10%.

Des études rétrospectives avaient montré une efficacité identique de la céftriaxone (2 g/j) en dose unique versus oxacilline (8 g/j) ou céfazoline (6 g/j) dans le traitement des infections ostéoarticulaires (IOA) à SASM. Les effets indésirables étaient moins fréquents avec la céftriaxone. Toutefois, le traitement de référence des infections à SASM reste l'oxacilline ou la céfazoline (céphalosporine de 1ère génération) notamment en cas de bactériémie soutenue (définie par la persistance d'hémoculture positive au moment de la prise en charge de l'IOA). En effet, un impact du choix du traitement sur la mortalité a été récemment rapporté. Ainsi certains auteurs avaient observé une surmortalité dans les 30 jours suivant une bactériémie à SASM chez les patients traités par céftriaxone par rapport à ceux traités par oxacilline ou céfazoline (OR=2,24 [1,23–4,08] ; p<0,008).

La société américaine des maladies infectieuses ainsi que certains auteurs recommandent chez les patients ne présentant ni manifestations neurologiques ni instabilité hémodynamique, et quand cela est possible, de ne démarrer l'antibiothérapie qu'une fois la documentation microbiologique disponible (avis d'experts). Si les prélèvements bactériologiques ne permettent pas l'identification d'un micro-organisme, le choix des antibiotiques dans ces cas de SPI à étude bactériologique négative n'est pas consensuel. Le traitement antibiotique devra prendre en compte, en plus du staphylocoque et du streptocoque, la possibilité d'un BGN. Le traitement sera une fluoroquinolone associée à une autre molécule à activité antistaphylococcique (oxacilline, rifampicine, acide fusidique). Compte-tenu de l'augmentation croissante de la résistance des BGN communautaires aux fluoroquinolones, certains auteurs proposent d'utiliser une céphalosporine de 3ème génération en 1ère intention et de réserver l'emploi des fluoroquinolones pour le relais per os en cas de BGN sensible à l'acide nalixidique sur l'antibiogramme (recommandations et avis d'experts).

Un large essai multicentrique français incluant 359 spondylodiscites à pyogène, ne trouve pas de différence significative entre les patients traités par voie parentérale pendant plus de 7 jours et ceux traités pendant une durée ne dépassant pas 7 jours quant à l'évolution de la spondylodiscite sous antibiotiques (BII).

## Références

- 1-Grados F, Lescure FX, Senneville E, Flipo RM, Schmit T JL, Fardellone P. Suggestions for managing pyogenic (non-tuberculous) discitis in adults. *Joint Bone Spine*. 2007;74:133-9.
- 2-Landersdorfer CB, Bulitta JB, Kinzig M, Holzolzgrabe U, Sörgel F. Penetration of antibacterials into bone: pharmacokinetic, pharmacodynamic and bioanalytical considerations. *Clin Pharmacokinet* 2009;48:89-124.
- 3-Gouliouris T, Aliyu SH, Brown NM. Spondylodiscitis: update on diagnosis and management. *J Antimicrob Chemother* 2010; 65 Suppl 3: iii11–24.
- 4-Liu C, Bayer A, Cosgrove SE, Daum RS, Fridkin SK, Gorwitz RJ, et al. Clinical practice guidelines by the Infectious Diseases Society of America for the treatment of methicillin-resistant *Staphylococcus aureus* infections in adults and children. *Clin Infect Dis* 2011;52:285-2.

- 5- Legrand E, Flipo RM, Guggenbuhl P, Masson C, Maillefert JF, Soubrier M, et al. Management of non tuberculous infectious discitis. Treatments used in 110 patients admitted to 12 teaching hospitals in France. *Joint Bone Spine*. 2001;68:504-9.
- 6-Société de pathologie infectieuse de langue française (SPILF). Primary infectious spondylitis, and following intradiscal procedure, without prothesis. Short text. *Med Mal Infect*. 2007;37: 554–72.
- 7- Ben Fredj H, Baccouche K, Hachfi W, Zeglaoui H, Khalifa M, Letaief A, Bouajina E. La spondylodiscite infectieuse au centre tunisien : à propos d'une série 106 cas. *Méd Mal Infect*. 2009;39:S53-S55.
- 8-Bousson V, Chicheportiche V, Bercot B, Laredo JD. Infection rachidienne : du germe lent au staphylocoque doré. *Revue du Rhumatisme Monographies*. 2014;81:27-35.
- 9-Jensen AG, Espersen F, Skinhoj P. Bacteremic *Staphylococcus aureus* spondylitis. *Arch Intern Med*. 1998; 158:509–17.
- 10-Guillaume Coiffier, Jean-David Albert, Cédric Arvieux, Pascal Guggenbuhl. Optimisation de l'utilisation en bithérapie de la rifampicine dans le traitement des infections ostéoarticulaires à *Staphylococcus* sp. *Revue du Rhumatisme*. 2012;79:397-404.
- 11-L'antibiorésistance en Tunisie (2008-2010). [www.infectiologie.org](http://www.infectiologie.org)
- 12-Guglielmo BJ, Lubber AD, Paletta D. Ceftriaxone therapy for staphylococcal osteomyelitis: a review. *Clin Infect Dis*. 2000;30:205-7.
- 13-Wieland BW, Marcantoni JR, Bommarito KM. A retrospective comparison of ceftriaxone versus oxacillin for osteoarticular infections due to methicillin-susceptible *Staphylococcus aureus*. *Clin Infect Dis*. 2012; 54:585-90.
- 14-Paul M, Zemer-Wassercug N, Talker O. Are all beta-lactams similarly effective in the treatment of methicillin-sensitive *Staphylococcus aureus* bacteraemia? *Clin Microbiol Infect*. 2011; 17:1581-6.
- 15- Berbari EF, Kanj SS, Kowalski TJ, Darouiche RO, Widmer AF, Schmitt SK, et al. 2015 Infectious Diseases Society of America (IDSA) Clinical Practice Guidelines for the Diagnosis and Treatment of Native Vertebral Osteomyelitis in Adults. *Clin Inf Diseases*. 2015; 61:e26-e46
- 16-Courcol RJ, Martin GR. In-vitro activity of the combination of ceftriaxone and fosfomycin against staphylococci. *J Antimicrob Chemother*. 1987;19:276–8.
- 17- Coiffier G, Albert JD. La céftriaxone (2 g/jour en prise unique) peut-elle être une alternative intéressante pour le traitement des infections ostéoarticulaires à *Staphylococcus* sp. *Streptococcus* sp. Et bacilles Gram négatif? *Revue du Rhumatisme*. 2014; 81:204–6.
- 18-Gillard J, Boutoille D, Varin S, Asseray N, Berthelot JM, Maugars Y. Suspected disk space infection with negative microbiological tests: report of eight cases and comparison with documented pyogenic discitis. *Revue du Rhumatisme*. 2005;72:238-45.
- 19-Dinh A, Ghout I, Mulleman D, Marchou B, Dupon M, DTS Groupe, Bernard L. Traitement antibiotique des spondylodiscites à pyogène. *Méd Mal inf*. 2014;44:S47.

**Question 13.2. Quelle antibiothérapie pour les spondylodiscites à streptocoque et à bacilles Gram négatif ?**

**Recommandations**

1-L'antibiothérapie sera choisie selon l'antibiogramme (niveau B et C). Les propositions sont résumées dans le tableau suivant :

Tableau 7 : Antibiothérapie pour spondylodiscites à streptocoque et à bacilles Gram négatif

Germe	1 <sup>er</sup> choix	Alternatives	Molécules à utiliser en relai oral
Bacille Gram négatif (entérobactéries)	-C3G + fosfomycine ou -C3G + aminoside	- Fosfomycine + FQ -C3G + FQ	FQ, TMT-SMZ
Streptocoque	Péni G (ou Ampicilline ou C3G) + aminoside	Vancomycine (ou clindamycine) + aminoside	Amoxicilline ; Pristinamycine ; TMT-SMZ
Entérocoque Péni S	Péni G (ou Ampicilline) + aminoside	Vancomycine + aminoside	Amoxicilline
Entérocoque Péni R	Vancomycine + aminoside		

2-La durée totale de l'antibiothérapie est de 6 à 12 semaines (AI).

**Argumentaire**

La revue de la littérature ne trouve pas d'essais randomisés pour le choix de l'antibiothérapie. Il existe uniquement des cohortes et des études rétrospectives.

Les essais cliniques randomisés ne trouvent pas de différences statistiquement significatives entre une durée d'antibiothérapie de 6 semaines *versus* 12 semaines.

Tableau 8 : Traitement des SPI à streptocoques et Bacilles Gram négatif

Type preuve	Titre	Revue année	germe	1 <sup>ère</sup> intention	2 <sup>ème</sup> intention	entretien	Durée remarques
Rec	Spondylodiscite infectieuse SPILF	Med et mal infectieuses 2007	BGN	C3G + AG C3G + FQ	FQ + fosfo ou AG	FQ	*En dehors de sepsis sévère ou choc septique, le ttt ATB ne doit être débuté qu'une fois la documentation microbiologique disponible *ne pas prolonger ttt selon imagerie ou bilan inflammatoire IV : 4-6 sem Total: 6 sem
			strepto	Amoxicilline	Clinda ou C3G	Clinda ou amoxicilline	
MAP B1	Antibiothérapie des infections ostéoarticulaires à pyogènes chez l'adulte : principes et modalités Valérie Zeller	Rev du rhumatisme 2006	BGN	C3G + AG ou C3G + FQ	C3G + fosfo ou AG	FQ	les aminosides : diffusion osseuse progressive, 2-3 sem IV : 3-4 sem 6-12 sem
			strepto	Amoxicilline + AG ± RFP	Vanco+ AG ± RFP	Amoxicilline ± RFP ou clinda	
MAP B1	Stratégie diagnostique et principes thérapeutiques au cours des spondylodiscites infectieuses bactériennes Erick Legrand	Rev du rhumatisme 2006	BGN	C3G + FQ		FQ	*En l'absence de choc septique--< démarrer ttt après hémo et ponction-biopsie discovertébrale. *Le streptocoque non D peut être traité par de l'amoxicilline en monothérapie *IV : 4sem, Total : 6-12 sem
			strepto	Amoxicilline ± GP	-	Amoxicilline	
S cas C2	Spondylodiscites infectieuses Étude d'une série de 151 cas CH. Ben taarit	Acta Orthopædica Belgica 2002					au moins 12 sem
S cas C2	Spondylodiscite à <i>Streptococcus agalactiae</i> ST-17 C. Martinaud1	Ann Biol Clin 2008	<i>Strepto agalactiae</i>	Amoxicilline ± AG	Ceftriaxone ± AG	Amoxicilline	IV : 2-4 sem Total : 6 sem
Eretro C2	Spondylodiscites infectieuses: Aspects épidémio-cliniques, paracliniques, thérapeutiques et	Rev Malie Infectiologie et Microbio	BGN	Ceftriaxone	FQ	FQ	12 semaines

	évolutifs L.Badaoui	2014	strepto	Benzylpenicilline ± AG	Ceftriaxone ± AG		
RV B1	Spondylodiscitis: update on diagnosis and management Theodore Gouliouris	J Antimicrob Chemother 2010	BGN	FQ	Ceftriaxone		IV:3-8sem Total : 6-12 sem
			Strepto	Benzylpenicilline +/- AG	Ceftriaxone +/- AG		
C B1	Long-Term Outcome of Pyogenic Vertebral Osteomyelitis: A Cohort Study of 260 Patients Arjun Gupta	OFID 2014	BGN strepto				Total : 6-12 sem
RV A2	Spondylodiscitis: standards of current treatment Alberto Di Martino	Current Medical Research & Opinion 2012	BGN strepto				durée variable selon les études total:3-4 sem → 12 sem pas de différence de l'efficacité entre FQ IV ou orale
MAP C2	Propositions pour la prise en charge thérapeutique des spondylodiscites bactériennes non tuberculeuses de l'adulte Franck Gradosa	Rev du <i>rhumatisme</i> 2007	BGN	Ceftriaxone ou cefotaxime + amikacine (7 à 10 j)	Céfotaxime + ciprofloxacine  Si allergie aux βlactamines : ciprofloxacine	FQ	*discussion= durée du ttt et le traitement total per os * un traitement inférieur à 4, 6 ou 8 sem augmente de façon importante le nombre de rechute *La ciprofloxacine doit être préférée aux autres FQ si BGN cas CMI plus faibles pour ces bactéries
			Strepto	Amoxicilline + GP (7 à 10 j)	Teico ou vanco + GP (7 à 10 j)	Amoxicilline	
MAP C2	Vertebral Osteomyelitis Werner Zimmerli	<i>N Engl J Med</i> 2010	BGN	FQ	Ceftriaxone	FQ	
			Strepto	Peni G	Ceftriaxone	Amoxicilline	
ER A2	Antibiotic treatment for 6 weeks versus 12 weeks in patients with pyogenic vertebral osteomyelitis: an open-label, non-inferiority, randomised, controlled trial Bernard L	<i>Lancet Infect Dis</i> 2013					efficacité ttt 6 sem = 12 sem → réduire la durée de ttt des spondylodiscite à 6 sem
MA	Systematic review and meta-analysis	Lancet Infect					durée 6 sem= 12 sem

A2	of antibiotic therapy for bone and joint infections Stengel D	Dis 2001					
RL C2	Treatment of spondylodiscitis Kourosh Zarghooni	International Orthopaedics 2012					IV 2-4 sem durée : 6-12 sem selon le patient (durée prolongée chez ID)
RL C2	Current Diagnosis and Treatment of Spondylodiscitis Rolf Sobottke	Dtsch Arztebl Int 2008					pas d'essais randomisés IV : 2-4 sem, total 6-12 sem on recommande de continuer le ttt 6 sem après normalisation du bilan inflammatoire

\*Types d'articles :

- Étude randomisé (ER),
- Étude non randomisée (E NR),
- Cohorte (C),
- Études cas-témoins (ECT),
- Étude expérimentale (EExp),
- Étude rétrospective (E Rétro),
- Séries de cas (S cas),
- Méta-analyse (MA),
- Revue de la littérature (RL),
- Mise au point (MAP),
- RG (revue générale),
- Recommandation (Rec),
- Consensus professionnels (C prof),
- Opinions d'experts (O experts)

### Question 13.3. Quel traitement pour la spondylodiscite tuberculeuse ?

#### Recommandations

- 1-Plus de 80% des patients atteints de SPI tuberculeuses répondent bien au seul traitement médical (AI).
- 2-Dans la tuberculose vertébrale sans déficit neurologique, le traitement médical conservateur donne, à long terme, des résultats similaires à un traitement médical associé à une intervention chirurgicale (C-IV).
- 3-Devant une SPI tuberculeuse non compliquée avec une souche de BK sensible, il est recommandé de prescrire une quadrithérapie (traitement combiné HRZE = Isoniazide(H), Rifampicine(R), Pyrazinamide(P), Ethambutol(E)) pendant 2 mois relayée par une bithérapie (HR) pendant 7 mois (durée totale du traitement = 9 mois) (AI).
- 4-Chez les patients opérés pour une SPI tuberculeuse, les schémas courts de 6 mois ne peuvent être indiqués que si l'excision des tissus infectés est complète et en l'absence d'un terrain immunodéprimé ou d'une localisation tuberculeuse extra rachidienne associée nécessitant un traitement de plus de 6 mois (BII).

#### Argumentaire

Diverses études ont montré que la majorité des patients atteints de spondylodiscite tuberculeuse (plus de 80%) répondent bien au seul traitement médical.

-Dans la tuberculose vertébrale sans déficit neurologique, le traitement médical conservateur donne, à long terme, des résultats similaires à un traitement médical associé à une intervention chirurgicale.

-La diffusion tissulaire des antituberculeux est excellente, y compris dans l'os, en dehors de zones sclérosées.

-Dans l'os, l'inoculum bacillaire est souvent plus faible que dans les formes pulmonaires et notamment cavitaires.

#### Les modalités thérapeutiques

-La durée totale du traitement et le nombre de médicaments nécessaires pour un traitement adéquat ont toujours été sujets de controverses. De certaines études (essais contrôlés), il ressort que des traitements de 6 à 9 mois comportant la rifampicine et associés ou non à la chirurgie étaient aussi efficaces que les schémas de 18 mois ne comportant pas la rifampicine.

-Bien que la durée de 6 à 9 mois soit considérée comme suffisante, certains experts préfèrent une durée d'au moins 12 mois. Dans une étude rétrospective, Ramachandran et al., avaient signalé des rechutes chez cinq patients sur huit qui avaient reçu le schéma court de 6 mois alors qu'aucune rechute n'a été constatée chez les 30 ayant reçu au moins 9 mois de traitement ( $p < 0,05$ ).

-En l'absence d'atteinte neurologique, il n'y a pas de recommandation pour administrer le traitement antituberculeux par voie parentérale au cours des spondylodiscites tuberculeuses. La place des fluoroquinolones dans ces indications n'est pas établie.

Les différentes molécules et les durées du traitement antituberculeux recommandées par les différentes sociétés savantes, par l'OMS et par la Direction de Soins de Santé de Base (DSSB) nationale sont résumées dans le tableau 6. Une durée minimale de 9 mois est la proposition la plus fréquente.

#### La durée du traitement anti tuberculeux en cas d'indication chirurgicale

-Des études prospectives randomisées chez des patients opérés pour spondylodiscite tuberculeuse n'avaient pas trouvé de différences significatives dans l'évolution post opératoire chez ceux qui avaient reçu un schéma court du traitement antituberculeux (6 mois) comparativement à ceux qui avaient reçu un schéma long (9 mois ou 18 mois). En revanche, les effets indésirables des antituberculeux étaient significativement moins fréquents dans le groupe qui avait reçu un schéma court. Les auteurs avaient précisé que ces schémas courts ne pouvaient être indiqués que si l'excision des tissus infectés est complète

et en l'absence de terrain immunodéprimé ou d'une autre localisation tuberculeuse extra rachidienne nécessitant un traitement de plus de 6 mois.

-D'autres études (observationnelles et essais contrôlés) avaient montré que les schémas courts de 6 mois du traitement antituberculeux, quand ils sont associés à la chirurgie, donnent les mêmes résultats que les schémas de 9 mois sans la chirurgie.

Tableau 9 : Recommandations nationales et internationales pour le traitement de la tuberculose ostéo articulaire.

Pays (Année)	Organisme	Schéma thérapeutique	Durée totale
Tunisie (2011)	MS-DSSB	HRZE x 2 mois HR x 7 mois	9 mois
	OMS (2010)	-(H + R + Z + STR) x 2 mois -(H+R) x 7 mois	9 mois
France (2007)	SPILF	-(H + R + Z) x 2 mois (+ Ethambutol) lorsqu'il existe un doute quant à la sensibilité de la souche de BK à l'INH) -(H + R) x 7 à 10 mois	9 – 12 mois
Etats Unis (2003)	ATS, CDC, IDSA	-(H + R + Z + E) x 2 mois -(H + R) x 4 à 7 mois	6 – 9 mois (forme non compliquée, souche de BK sensible)
Angleterre (1998)	BTS	-(H + R + Z) + (E ou STR) x 2 mois -(H + R) x 4 mois	6 mois
Espagne (2010)		-(HRZE) x 2 mois -(HR) x 7 mois	9 mois

MS - DSSB : Ministère de la Santé-Direction des Soins de Santé de Base

OMS : Organisation Mondiale de la Santé

SPILF : Société de Pathologies Infectieuses de Langue Française

ATS: American Thoracic Society

CDC: Centers for Disease Control

IDSA: Infectious Diseases Society of America

BTS: British Thoracic Society

H:INH;

R : Rifampicine ;

Z : Pyrazinamide ;

E : Ethambutol ;

STR : Streptomycine

Tableau 10 : Posologies du traitement combiné selon le poids du patient

Poids	40 – 54 Kg	55 – 70 kg	>70 kg
HRZE/HR	3 cp	4 cp	5 cp

H : INH

R : Rifampicine

Z : Pyrazinamide

E : Ethambutol



## Références

- 1-Jutte PC, Van Loenhout-Rooyackers JH. Routine surgery in addition to chemotherapy for treating spinal tuberculosis. *Cochrane Database Syst Rev*. 2013; 5:CD004532.
- 2 -Lifeso RM, Weaver P, Harder EH. Tuberculous spondylitis in adults. *J Bone Joint Surg Am*. 1985;67(9):1405–13.
- 3-Skaf GS, Kanafani ZA, Araj GF, Kanj SS. Non pyogenic infections of the spine. *Int J Antimicrob Agents*. 2010;36:99-105.
- 4-Pertuiset E. Medical therapy of bone and joint tuberculosis in 1998. *Rev Rheum Engl Ed*. 1999;66:152-7.
- 5-Trecarichi EM, DI Meco E, Mazzotta V, Fantoni M. Tuberculous spondylodiscitis: epidemiology, clinical features, treatment, and outcome. *European Review for Medical and Pharmacological Sciences*. 2012;16(Suppl 2):58-72.
- 6- Kotil K, Alan MS, Bilge T. Medical management of Pott disease in the thoracic and lumbar spine: a prospective clinical study. *J Neurosurg Spine*. 2007;6(3):222–8.
- 7- Jain AK. Tuberculosis of the spine. *J Bone Joint Surg (Br)*. 2010;92-B:905–13.
- 8-Xifeng Zhang, Jianfei Ji, Bo Liu. Management of spinal tuberculosis: asystematic review and meta-analysis. *Journal of International Medical Research*. 2013;41(5):1395–407
- 9 -Ge Z, Wang Z, Wei M. Measurement of the concentration of three antituberculosis drugs in the focus of spinal tuberculosis. *Eur Spine J*. 2008;17(11):1482–7.
- 10-Balasubramanian R, Rajeswari R, SanthaT. How does management of extrapulmonary tuberculosis differ from that of pulmonary tuberculosis? In: Toman's Tuberculosis case detection, monitoring, treatment, 2nd ed 2004. WHO, Geneva
- 11- Medical Research Council Working Party on Tuberculosis of the Spine. A controlled trial of six-month and nine-month regimens of chemotherapy in patients undergoing radical surgery for tuberculosis of the spine in Hong Kong. *Tubercle*. 1986; 67:243–590
- 12- Medical Research Council Working Party on Tuberculosis of the Spine. Controlled trial of short-course regimens of chemotherapy in the ambulatory treatment of spinal tuberculosis: results at three years of a study in Korea. *J Bone Joint Surg Br* 1993;75:240–8.
- 13- Thirteenth Report of the Medical Research Council Working Party on Tuberculosis of the Spine. A 15-years assessment of controlled trials of the management of tuberculosis of the spine in Korea and Hong Kong. *J Bone Joint Surg Br* 1998;80:456–62.
- 14- Medical Research Council Working Party on Tuberculosis of the Spine. Five-year assessment of controlled trials of short-course chemotherapy regimens of 6, 9 or 18 months duration for spinal tuberculosis in patients ambulatory from the start or undergoing radical surgery. *Int Orthop*. 1999;23:73-81.
- 15- Van Loenhout-Rooyackers JH, Verbeek AL, Jutte PC. Chemotherapeutic treatment for spinal tuberculosis. *Int J Tuberc Lung Dis*. 2002;6(3):259–65.
- 16-Cormican L, Hammal R, Messenger J, Milburn HJ. Current difficulties in the diagnosis and management of spinal tuberculosis. *Postgrad Med J*. 2006; 82(963):46–51.
- 17- Donald PR. The chemotherapy of osteo-articular tuberculosis with recommendations for treatment of children. *J Infect*. 2011; 62(6):411–39.
- 18-Won Park Dae, Sohn JW, Kim E-H et al. Outcome and management of spinal tuberculosis according to the severity of disease. A retrospective study of 137 adult patients at Korean teaching hospitals. *Spine*. 2007;32(4):E130-5.
- 19-Garg RK, Somvanshi DS. Spinal tuberculosis: A review. *The Journal of Spinal Cord Medicine* 2011; 34(5): 440-54.
- 20- Ramachandran S, Clifton IJ, Collyns TA, Watson JP, Pearson SB. The treatment of spinal tuberculosis: a retrospective study. *Int J Tuberc Lung Dis*. 2005;9:541-4.
- 21- SPILF. Spondylodiscites infectieuses primitives, et secondaires à un geste intradiscal, sans mise en place de matériel. *Méd Mal Infect*. 2007;37: 554–72.
- 22- Ministère de la Santé, DSSB : Programme National de Lutte contre la Tuberculose – Recommandations 2011.

- 23-World Health Organization. Treatment of tuberculosis: guidelines. 4th ed. (WHO/HTM/TB/2009.420)World Health Organization; 2010 [assessed on 2011 Apr 16] ([http://whqlibdoc.who.int/publications/2010/9789241547833\\_eng.pdf](http://whqlibdoc.who.int/publications/2010/9789241547833_eng.pdf))
- 24- Centers for Disease Control and Prevention Treatment of Tuberculosis, American Thoracic Society, CDC, and Infectious Diseases Society of America. *Morb Mortal Wkly Rep.* 2003;52:1-88.
- 25- Joint Tuberculosis Committee of the British Thoracic Society. Chemotherapy and management of tuberculosis in the United Kingdom: recommendations 1998. *Thorax.* 1998;53(7):536–48.
- 26- Consensus document on the diagnosis, treatment and prevention of tuberculosis. *Arch Bronconeumol.* 2010;46(5):255-74
- 27- Zili W, Jiandang S, Guangqi G, Hongyan Q. Ultra-short-course chemotherapy for spinal tuberculosis: five years of observation. *Eur Spine J.* 2013;22:274–81.
- 28-Upadhyay SS, Saji MJ, Yau AC. Duration of antituberculosis chemotherapy in conjunction with radical surgery in the management of spinal tuberculosis. *Spine (Phila Pa 1976).* 1996;21(16):1898-903.
- 29- Su SH, Tsai WC, Lin CY, Lin WR, Chen TC, Lu PL, et al. Clinical features and outcomes of spinal tuberculosis in southern Taiwan. *J Microbiol Immunol Infect.* 2010;43:291-300.
- 30- Parthasarathy R, Sriram K, Santha T, Prabhakar R, Somasundaram PR, Sivasubramanian S. Short-course chemotherapy for tuberculosis of the spine. A comparison between ambulant treatment and radical surgery-ten-year report. *J Bone Joint Surg Br.* 1999;81:464-71.

Tableau 11 : Traitement des spondylodiscites tuberculeuses

N°	Niveau de preuve	Type article*	Titre	1 <sup>er</sup> auteur	Revue	Année	Impact factor	Conclusion
1		Rec	Treatment of Tuberculosis	ATS, CDC, and IDSA	Morb Mortal Week Rep.USA	2003		Durée totale = 6-9 mois : Quadrithérapie (M2), bithérapie (M4-M7)
2		Rec	Programme National de Lutte contre la Tuberculose	Ministère de la Santé-DSSB		2011		Durée totale = 9 mois : Quadrithérapie (M2), bithérapie (M7)
3		Rec	OMS	OMS	Site OMS	2010		Durée totale = 9 mois : Quadrithérapie (M2), bithérapie (M7)
4		Rec	Chemotherapy and management of tuberculosis in the United Kingdom	BTS	Thorax	1998		Durée totale = 6 mois : Quadrithérapie (M2), bithérapie (M4)
5		Cs prof	Consensus document on the diagnosis, treatment and prevention of tuberculosis.	-Spanish Soc of Inf Dis and Clin Microbiol -Spanish Society of Pneum and Thor Surg	Arch Broncopneumol	2010		Durée totale = 9 mois : Quadrithérapie (M2), bithérapie (M7)
6	A I	MA	Routine surgery in addition to chemotherapy for treating spinal tuberculosis.	Jutte PC	Cochrane Database Syst Rev	2013		4 Etudes randomisées = 331 patients (1970-80). Chirurgie + ttt médical (201)/ ttt médical seul (130). Suivi (18 mois – 10 ans) Pas de différences significatives
7	C IV	E rétro	Tuberculous spondylitis in adults	Lifeso RM	J Bone Joint Surg Am	1985		Chirurgie (53 patients)/ chirurgie + ttt médical (54 patients). Rec : ttt médical si (parésie ou pas de déficit et /ou discrète cyphose)
8		MAP	Non pyogenic infections of the spine.	Skaf GS	Int J Antimicrob Agents	2010		Le traitement chirurgical : infection récurrente, instabilité rachidienne ou cyphose marquée, déficits neurologiques.
9		MAP	Medical therapy of bone and joint tuberculosis in	Pertuiset E	Rev Rheum Engl Ed	1999		L'analyse critique de la littérature montre qu'il n'y'a pas de preuve irréfutable quant à

			1998.					l'équivalence entre la durée ttt de 6 à 9 mois et 12 à 18 mois. insuffisances méthodologiques concernant la taille de l'échantillon et l'analyse statistique.
10		RG	Tuberculosis of the spine: a fresh look at an old disease	Jain AK	J Bone Joint Surg Br	2010		-TTT essentiellement médical -Le traitement chirurgical : infection récurrente, instabilité rachidienne ou cyphose marquée (>60°), déficits neurologiques
11		MAP	Management of spinal tuberculosis: a systematic review and meta-analysis.	Xifeng Zhang	Journal of International Medical Research	2013		1970-1980 : 2 essais randomisés + Cochrane revue 2006 -Le critère de jugement principal était le degré de la cyphose (angle) -Ccl : Il n'y a aucun avantage sur le plan clinique statistiquement significatif pour indiquer la chirurgie de routine
12		E Exp	Measurement of the concentration of three antituberculosis drugs in the focus of spinal tuberculosis.	Ge Z	Eur Spine J	2008		Dosage de 3 antituberculeux (H-R-Z) : 24 patients SDI (15 avec os sclérosés et 9 avec os non sclérosés) Os non sclérosés et tout autour de l'os sclérosés : bonne concentration Intérieur de l'Os sclérosés : anti TBC indétectables
13			How does management of extrapulmonary tuberculosis differ from that of pulmonary tuberculosis?	Balasubramanian R	Toman's Tuberculosis case detection, monitoring, treatment, 2 <sup>nd</sup> ed. WHO	2004		Au niveau osseux l'inoculum bacillaire est souvent plus faible que dans les formes pulmonaires, notamment cavitaires
14		Rev L	Tuberculous spondylodiscitis: epidemiology, clinical features, treatment, and outcome.	Trekarichi E.M	Euro Review for Medical and Pharmacological Sciences.	2012		-Revue littérature (20 ans) jusqu'à 2011 SDI adulte, art anglais, séries > 20 cas -durée du ttt controversée : 6 ; 9 ; 12 mois -D'autres études sont nécessaires pour évaluer la durée la plus appropriée du traitement antiTBC
15	B II	E rétro	Durée de traitement des TEP: six mois ou plus ? Analyse de la base de	Bouchikha S	Rev Med Interne	2012		cohorte de 210 patients atteints TEP(1999 -2006 ; hôpitaux français). Ccl : le pronostic des patients traités pendant 6

			données TB-INFO.					mois (77 patients) est similaire à celui des patients traités plus de 6 mois (66 patients). Aucune rechute n'a été signalée dans les deux groupes
16	C IV	Rev Lit	Chemotherapeutic treatment for spinal tuberculosis	van Loenhout-Rooyackers JH	Int J Tuberc Lung Dis	2002		Medline (1978 – 2000). Critères inclusions : Spondylodiscites TBC confirmées ou probables - Ttt médical (HRZ) avec ou sans chirurgie-Suivie > 12 mois (après arrêt du ttt) Résultats:-4 publications (gpe 1-ttt=6 mois)-10 publications (gpe 2>6mois) -pas de DS (rechutes gpe1=0% ; gpe2=2%) CCI : la durée de 6 mois est probablement suffisante (nbre réduit de séries)
17	C IV	E rétro	Current difficulties in the diagnosis and management of spinal tuberculosis.	Cormican L	Postgrad Med J	2006		Etude rétrospective (Hôp london) 21 patients SDTub (1999-2004) Durée moyenne de ttt : 13 mois (9-24 mois) Résultats : IRM faite entre 6 et 12 mois = persistance des anomalies). La durée de 6 mois peut ne pas être suffisante
18	B II	E non R	Medical management of Pott disease in the thoracic and lumbar spine: a prospective clinical study.	Kotil K	J Neurosurg Spine	2007		Hôpital Turque (étude observationnelle) 44 patients 42 patients ttt médical (95,4%) avec succès 100% CCI : f simples (ttt médical)
19		Rev L	The chemotherapy of osteo-articular tuberculosis with recommendations for treatment of children	Donald PR	J Infect	2011		Medline (traitement TBC ostéoarticulaire) *21 articles(INH, STR, PAS) 2466 patients; (échec= 2.1%, DC= 1.3% ; rechute =2.2%) *77 articles (RFM, INH, PZA) 2950 patients -15 articles (ttt = 6 mois) (échec = 2.5%, DC = 0% ; rechutes = 1.3%) -16 articles (ttt = 6-11 mois) (échec = 4.3%, DC = 0.86% ; rechutes = 0.86%) -46 articles (tt ≥ 12 mois) (échec = 0.74% ; DC= 0.84% ; rechutes = 0.51%) CCL :- La majorité des cas de TBC OA chez les enfants (et les adultes) peuvent être traités de

								manière satisfaisante avec un régime de 6 mois contenant INH, RFM, PZA -Pour la TBC vertébrale des cas de rechutes bien documentés et la persistance des signes de réponse inflammatoire chez certains patients soutiennent la prudence avec le schéma de 6 mois.
20	C IV	E Rétro	Outcome and management of spinal tuberculosis according to the severity of disease	Won Park Dae	Spine	2007		-7 centres (Corée du Sud) 1994-2003, 116 patients -âge moyen= 44.07 +/- 16.57 ans-Ttt court ? = 20 patients -Ttt prolongé ? = 96 patients -Chirurgie = 84 patients/116 (72,4%) Évolution favorable = 94 patients/116 (81%) Pas de DS : sexe, durée du ttt, sévérité du tableau clinique -DS : age jeune, ttt chirurgical (meilleur pronostic)
21		RG	Spinal tuberculosis: A review	Garg RK	J Spinal Cord Med	2011		Les durées restent controversées : 6 mois peut être suffisante, experts préfèrent 12-24 mois
22	C IV	E rétro	The treatment of spinal tuberculosis: a retrospective study.	Ramachandran	Int J Tuberc Lung Dis	2005		-Etude rétrospective (UK) 1998-2002 (38 cas) -rechutes Ttt court( 6 mois ) : 5 cas/8 rechutes ttt ≥ 9 mois = 0 rechutes/30 (p<0,05)
23	B II	Coh	Ultra-short-course chemotherapy for spinal tuberculosis: five years of observation.	Zili W	Eur Spine J	2013		-Etude prospective (1998-2006) 185 cas (suivi > 5 ans) -Ttt chirurgical : tous les cas -Ttt court (durée = 4-6 mois) : 96 cas -Ttt standard (9 mois) : 89 cas -Pas de DS entre les 2 groupes
24	C IV	E rétro	Clinical features and outcomes of spinal tuberculosis in southern Taiwan	Su SH	J Microbiol Immunol Infect	2010		-Etude rétrospective (Taiwan) 2002-2008 48 cas (âge moyen = 64,3 ans) -10 Dc, 1 PV -37 cas (tt< 9 mois =10 cas; tt≥ 9 mois =27 cas) -Pas de DS entre les 2 groupes Evolution défavorable : sujet âgé, déficit MI, incontinence, cyphose, compression médul

25	B II	ERand	Short-course chemotherapy for tuberculosis of the spine. A comparison between ambulant treatment and radical surgery—ten-years report	Parthasarathy R	J Bone Joint Surg Br	1999		<ul style="list-style-type: none"> <li>-Etude prospective (Inde) 1975-78</li> <li>-235 patients ; Suivi : 10 ans</li> <li>-gpe1 : ttt chirurgical + tt méd 6 mois(78 cas)</li> <li>- gpe2 : ttt méd 6 mois (78 cas)</li> <li>-gpe3 : ttt méd 9 mois (79 cas)</li> <li>-Résultats : Ttt court est aussi efficace que les ttt de 9 mois sauf pour les patients &lt; 15 ans et qui ont une déformation &gt; 30°</li> </ul>
26	B II	E Rand	A controlled trial of six-month and nine-month regimens of chemotherapy in patients undergoing radical surgery for tuberculosis of the spine in Hong Kong	Medical Research Council Working Party on Tuberculosis of the Spine	Tubercle	1986		<ul style="list-style-type: none"> <li>-51 patients, Hong Kong (suivi = 3 ans)</li> <li>-Intervention chirurgicale : 100%</li> <li>-gpe1 : Ttt 6 mois = 25 cas</li> <li>-gpe2 : Ttt 9 mois = 26 cas</li> <li>-ttt = INH +RFM (+ Strepto 2x/sem x 6 mois)</li> <li>-Evolution favorable : 24 patients dans chaque groupe</li> <li>-Pas de DS dans les 2 gpes</li> </ul>
27	A I	E Rand	Controlled trial of short-course regimens of chemotherapy in the ambulatory treatment of spinal tuberculosis: results at three years of a study in Korea	Medical Research Council Working Party on Tuberculosis of the Spine	J Bone Joint Surg Br	1993		<ul style="list-style-type: none"> <li>-265 patients, Corée (suivi =3 ans)</li> <li>-Enfants = 55%</li> <li>-ttt ambulatoire = 100% (au début du ttt)</li> <li>-objectif : comparaison ttt (6 à 9 mois-HR) VS (9 à 18 mois sans la rifampicine)</li> <li>-gpe1 : 6 HR(65 cas)</li> <li>-gpe2 : 9HR (71 cas)</li> <li>-gpe3 : 9 H+(PAS ou ETH) (62 cas)</li> <li>-gpe4 : 18 H+(PAS ou ETH)(67 cas)=</li> <li>*Evolution défavorable : 20 patients (8%) :</li> <li>-Taux le plus élevé (19%) :gpe 3</li> <li>-A 3 ans :évolution défavorable 7 cas (gpe3++)</li> <li>*SDI + abcès : 88 patients (42 cas gpe3et4) et (46 cas gpe1et) :</li> <li>-Tx de guérison à 18 mois= 81cas (pas de DS)</li> <li>-rechute abcès:14% (gpe3 et4) et 0% (gpe1et2)</li> <li>*SDI + atteinte médullaire : 30 patients</li> <li>-séquelles : 7 patients (pas de DS)</li> <li>Ccl : ttt HR x 6 à 9 mois était aussi efficace que</li> </ul>

								18mois INH+(PAS ou ETH). Le schéma 9 moisINH +(PAS ou ETH) était nettement inférieur
28	A I	E Rand	A 15-years assessment of controlled trials of the management of tuberculosis of the spine in Korea and Hong Kong.	Medical Research Council Working Party on Tuberculosis of the Spine	J Bone Joint Surg Br	1998		-271 patients (Corée) – 106 patients (H Kong) -résultas : les régimes de courte durée contenant de l'isoniazide et la rifampicine sont aussi efficaces que les régimes de 18 mois. -Le repos au lit, l'intervention chirurgicale, l'addition de streptomycine à la combinaison de PAS et l'isoniazide n'a donné aucune amélioration des résultats CCI : la chimiothérapie ambulatoire devrait maintenant être la principale attitude de la prise en charge de la tuberculose vertébrale simple.
29	A I	E Rand	Five-year assessment of controlled trials of short-course chemotherapy regimens of 6, 9 or 18 months' duration for spinal tuberculosis in patients ambulatory from the start or undergoing radical surgery.	Medical Research Council Working Party on Tuberculosis of the Spine	Int Orthop	1999		3 centres : Madras en Inde (250 cas) : ttt médical + chir H Kong (50 cas) : ttt médical + chir Corée (350 cas) : ttt médical -Résultats : Dans tous les centres les résultats des régimes de 6 et 9mois étaient aussi efficaces que les régimes de 18 mois. les régimes de 9 mois ne contenant pas la RFM sont inf. - À Hong Kong la chirurgieradicale a donné des résultats excellents mais l'infection était moins étendue qu'à Madras où les résultats n'étaient pas meilleurs que ceux obtenus avec la chimiothérapie ambulatoire.
30	A I	E Rand	Duration of antituberculosis chemotherapy in conjunction with radical surgery in the management of spinal tuberculosis.	Upadhyay SS	Spine	1996		-113 patients (H Kong) -ttt : 6, 9, 18 mois + Chirurgie (100%) -gpe1 : 6 mois HR +(STRx 3 mois) -gpe2 : 9 mois HR +(STRx 3 mois) -gpe3 : 18 mois H + PAS + (STRx 3 mois) *Objectif : évaluer le schéma court/schéma standard 18 mois (en association avec la chirurgie) *Résultats : Pas de DS entre les 3 groupes



\*Types d'articles :

-Étude randomisé (ERand), Étude non randomisée (ENR), Cohorte (Coh), Études cas-témoins (ECT), Étude expérimentale (EExp), Étude rétrospective (E Rétro), Séries de cas (S cas), Méta-analyse (MA), Revue de la littérature (Rev L), Mise au point (MAP), RG (revue générale), Recommandation (Rec), consensus professionnels (Cs prof), opinions d'experts (O experts)

### Question 13.4. Quel traitement pour la spondylodiscite brucellienne ?

#### Recommandations

Le traitement curatif de la brucellose repose essentiellement sur l'antibiothérapie. Les molécules choisies doivent être actives sur *Brucella* avec bonne diffusion intracellulaire et une activité intracellulaire soutenue (Tableau 12). Le schéma contenant la doxycycline reste de référence.

Nous recommandons les schémas suivants:

-1<sup>er</sup> choix : doxycycline + rifampicine + (Streptomycine ou gentamycine) (BII)

-Les alternatives :

Rifampicine + Triméthoprime-Sulfaméthoxazole

Doxycycline + (Ofloxacin ou ciprofloxacine)

Doxycycline + Triméthoprime-Sulfaméthoxazole

-Cas particulier : La doxycycline est contre indiquée chez la femme enceinte et l'enfant de moins de 8 ans.

-Dans les formes non compliquées, la durée du traitement est de 3 mois (BII). Cette durée sera de 6 à 12 mois dans les formes compliquées (abcès, compression) (CIV).

-En cas d'indication de la streptomycine ou de la gentamycine (en dehors de l'épidurite et de l'abcès épidual), ces dernières seront maintenues 2 à 3 semaines seulement (BII).

-Dans les formes compliquées d'épidurite ou abcès épidual, des antibiotiques à diffusion neuroméningée seront indiqués (rifampicine, TMT-SMZ, fluoroquinolones).

-Des taux de rechutes significatifs ont été rapportés avec les associations rifampicine + fluoroquinolones et doxycycline + streptomycine prescrits pendant 6 semaines (BII).

Tableau12 :Résumé des molécules indiquées dans le traitement de la spondylodiscite brucellienne

Molécule	Dose journalière /voie d'administration
Doxycycline	200mg (per os)
Streptomycine	1g (IM ou IV de 30 à 60 mn)
Gentamycine	3-5 mg/kg (IM ou IV de 30 à 60 mn)
Rifampicine	600 à 900mg (per os)
Ofloxacin	400mg en 2 prises (per os)
Ciprofloxacine	1000 à 1500 mg en 2 à 3 prises (per os)
Triméthoprime-sulfaméthoxazole	480/2400 mg en 3 prises (per os)

#### Argumentaire

Malgré l'absence de recommandations bien codifiées et de larges études randomisées, il semble que la plupart des auteurs s'accordent sur les points suivants :

-Le traitement de la spondylodiscite brucellienne fait appel aux molécules suivantes : doxycycline, rifampicine, streptomycine, gentamycine, triméthoprime-sulfaméthoxazole et fluoroquinolones.

-L'association doxycycline + rifampicine + (stretomycine pendant 2 à 3 semaines) serait supérieure au schéma doxycycline + rifampicine.

-L'association (fluoroquinolone + rifampicine) qui reste une alternative au schéma de première intention, serait mieux tolérée que l'association (doxycycline + rifampicine).

-Des taux de rechutes plus significatifs ont été rapportés avec l'association rifampicine + fluoroquinolones et doxycycline + streptomycine prescrits pendant seulement 6 semaines.

-La durée minimale du traitement est de 3 mois. Cette durée devrait être prolongée plus que 6 mois (jusqu'à 12 mois) dans les formes compliquées (abcès, compression).

## Références

1. Solera J. Update on brucellosis: therapeutic challenges. *Int J Antimicrob Agents*. 2010;36 Suppl 1:S18-20
2. Bertrand A. Antibiotic treatment of brucellosis. *Presse Med*. 1994;23(24):1128-31.
3. Pappas G, Seitaridis S, Akritidis N, Tsianos E. Treatment of brucella spondylitis: lessons from an impossible meta-analysis and initial report of efficacy of a fluoroquinolone-containing regimen. *Int J Antimicrob Agents*. 2004;24(5):502-7.
4. Yilmaz E, Parlak M, Akalin H, Heper Y, Ozakin C, Mistik R, et al. Brucellar spondylitis: review of 25 cases. *J Clin Rheumatol*. 2004;10(6):300-7.
5. Ioannou S, Karadima D, Pneumaticos S, Athanasiou H, Pontikis J, Zormpala A, et al. Efficacy of prolonged antimicrobial chemotherapy for brucellar spondylodiscitis. *Clin Microbiol Infect*. 2011;17(5):756-62.
6. Kaptan F, Gulduren HM, Sarsilmaz A, Sucu HK, Ural S, Vardar I, et al. Brucellar spondylodiscitis: comparison of patients with and without abscesses. *Rheumatol Int*. 2013;33(4):985-92
7. Bayindir Y, Sonmez E, Aladag A, Buyukberber N. Comparison of five antimicrobial regimens for the treatment of brucellar spondylitis: a prospective, randomized study. *J Chemother*. 2003;15(5):466-71.
8. Alp E, Koc RK, Durak AC, Yildiz O, Aygen B, Sumerkan B, Doganay M. Doxycycline plus streptomycin versus ciprofloxacin plus rifampicin in spinal brucellosis. *BMC Infect Dis*. 2006;6:72.
9. Ariza J, Bosilkovski M, Cascio A, Colmenero JD, Corbel MJ, Falagas ME, et al. Perspectives for the treatment of brucellosis in the 21st century: the Ioannina recommendations. *PLoS Med*. 2007;4(12):e317.
10. Mood BS, Metanat M, Hashemi SM. Vertebral osteomyelitis and paraspinal abscess among patients with brucellosis. *Int J Infection*. 2015;2(1):e22523.
11. Turan H, Serefhanoglu K, Karadeli E, Togan T, Arslan H. Osteoarticular involvement among 202 brucellosis cases identified in central Anatolia region of turkey. *Intern Med*. 2011;50(5):421-8.
12. Koubaa M, Maaloul I, Marrakchi C, Lahiani D, Hammami B, Mnif Z, et al. Spinal brucellosis in South of Tunisia: review of 32 cases. *The Spine Journal*. 2014;14:1538-44.
13. Ulu-Kilic A, Karakas A, Erdem H, Turker T, Inal AS, Ak O, et al. Update on treatment options for spinal brucellosis. *Clin Microbiol Infect*. 2014;20:O75-O82.

Tableau 13 : Traitement des spondylodiscites brucelliennes

N°	Niveau de preuve	Type article*	Titre	1 <sup>er</sup> auteur	Revue	Année	Conclusion
1	BII	MA	Update on brucellosis: therapeutic challenges	Javier Solera	Int J of Antimic Agents	2010	TT recommandé:doxycycline 100mg PO 2 fois/j+rifampicine600mg/JPOpdt 6-52sem+ streptomycine1g/j IMou gentamycine 3 5mg/kg/jIVouIMpdt14-21j TT alternatif :rifampicine 600mg/jPO pdt 45j +bactrim fort 1cp 2fois/j pdt 45j Considérez bactrim,cipro750mg2fois/jPO ou ofloctet400mg 2fois/jPO comme substitut de la doxy ou rifampicine
2	CIV	Rev L	Antibiotic treatment of brucellosis	Bertrand A	Presse Med.	1994	Osteoarticular infections can be treated with doxycycline plus rifampin for 3 to 6 months, and streptomycin during thefirst 2 or 3 weeks.
3	CIV	S cas	Treatmentof brucella spondylitis: lessons from an impossible metaanalysis and initial report of efficacy of afluroquinolone	Pappas G	Int J of Antimic Agents	2004	Combination of doxycycline and ciprofloxacin for a period of 3 months, and report the successful use of such a combination in five patients with brucellosis and spondylitis.No antibiotic combination was proven to be superior
4	CIV	Scas + RevL	Brucellar spondylitis: review of 25 cases	Yilmaz E	J Clin Rheumatol.	2004	Combination of tetracycline (especially doxycycline) and streptomycin was the most widely used therapy regimen. Trimethoprim-sulfamethoxazole, ciprofloxacin, ofloxacin, and rifampin were also included in some combination therapies. In this series, the mean duration of antimicrobial therapy was 130 +/- 45.6 days (range, 77-281 days), and 92% of patients received therapy for >/= 90 days. There were no mortalities in this study.
5	CIV	E Rétro	Efficacy of prolonged antimicrobial chemotherapy for brucellar	Ioannou S	IClin Microbiol Infect.	2011	Prolonged (at least 6 months) administration of a triple combination of suitable antibiotics appears to be an effective treatment for brucellar spondylitis.

			spondylodiscitis				
6		EExp	Brucellar spondylodiscitis: comparison of patients with and without abscesses	Figen Kaptan	Rheumatology International	2013	Medical treatment included a combination of streptomycin (for the first 3 weeks), doxycycline, and rifampin. The total duration of treatment was 12–39 (mean 17.0 ± 8.5 SD) weeks. By 12 weeks of treatment, evidence of clinical improvement (67 vs. 28 %) and radiological regression (92 vs. 50 %) was significantly greater in patients without abscesses. The duration of treatment was longer if an abscess was present.
7	BII	E Rand	Comparison of five antimicrobial regimens for the treatment of brucellar spondylitis: a prospective, randomized study	Bayindir Y	J Chemother.	2003	20 patients received streptomycin 1 g/day intramuscularly for 15 days and tetracycline-HCl, 500 mg every 6 h orally for 45 days (ST), 21 patients received streptomycin 1 g/day i.m. for 15 days and doxycycline 100 mg every 12 h orally for 45 days (SD), 20 patients received doxycycline 100 mg every 12 h orally for 45 days and rifampicin 15 mg/kg per day in a single morning dose orally for 45 days (DR), 19 patients received ofloxacin, 200 mg every 12 h orally for 45 days and rifampicin 15 mg/kg per day in a single morning dose orally for 45 days (OR), and 22 patients received streptomycin 1 g/day i.m. for 15 days and doxycycline 100 mg every 12 h orally for 45 days plus rifampicin 15 mg/kg per day in a single morning dose orally for 45 days (SDR). Initial therapeutic failure occurred in 2 patients (10%) in the ST regimen group, 4 patients (19%) in the SD group, 3 patients (15%) in the DR group and 5 patients (26%) in the OR regimen. In addition, 2 patients (10%) in the DR group and 5 patients (26%) in the OR regimen relapsed during the follow-up period. There was no relapse in any patients in the ST, SD, and SDR groups. The response rates were 90% in the ST and 81% in the SD groups. In contrast, there was a maximum good response (100%) and no relapse in the SDR group. In conclusion, a

							combination of doxycycline, streptomycin, and rifampicin can be recommended as therapy for brucellar spondylitis and to reduce relapse rates.
9	BII	Scas + RevL	Doxycycline plus streptomycin versus ciprofloxacin plus rifampicin in spinal brucellosis	Alp E	BMC Infect Dis.	2006	During the study period, 31 patients with spinal brucellosis were enrolled into the two antimicrobial therapy groups. Fifteen patients were included in doxycycline plus streptomycin group and 16 patients were included in ciprofloxacin plus rifampicin group. The duration of the therapy (median 12 weeks in both groups) and clinical response were not different from the doxycycline plus streptomycin. The cost of ciprofloxacin plus rifampicin therapy was 1.2 fold higher than the cost of doxycycline plus streptomycin therapy.
10	BII	MA	Perspectives for the treatment of brucellosis in the 21st century: the Ioannina recommendations	Ariza J	PLoS Med 2007;4:e317.	2007	La durée du TT (au min de 3 mois) est aussi importante que le type de TT en sachant que les auteurs proposent un schéma contenant les aminoglycosides qui pourrait être supérieur au schéma avec rifampicine
11	CIV	S cas	Vertebral osteomyelitis and paraspinal abscess among patients with brucellosis	Mood BS	Int J Inf	2015	2008-2012: 11 patients SPD brucelliennes (abcès paravertébral = 5 cas). Triple ATB : Doxycycline + rifampicine + streptomycine x 3 à 6 mois 1 patient a eu une chirurgie (compression médullaire)
12	C IV	E Rétro	Osteoarticular involvement among 202 brucellosis cases identified in central Anatolia region of turkey	Turan H	Intern Med	2011	-Atteinte ostéoarticulaire = 94 cas -Atteinte rachidienne = 36 cas *traitement des cas avec atteinte ostéoarticulaire : -doxycycline + rifampicine = 68 cas --doxycycline – rifampicine- streptomycin = 15 cas - doxycycline –streptomycin: 7 cas *durée minimale : 3 mois.
13	C IV	E Rétro	Spinal brucellosis in South of Tunisia: review of 32 cases	Koubaa M	The Spine Journal	2014	-1990-2010 : -Brucellose = 145 patients -SPD = 32 cas (abcès paravertébral = 21 cas, épidurite = 21 cas, abcès du psoas = 9 cas) Antibiothérapie: -doxycycline + rifampicine = 18 cas

							-doxycycline + rifampicine + TMT-SMZ = 11 cas -doxycycline + rifampicine + ofloxacine = 3 cas Durée = 3-13 mois Bonne évolution
14	C IV	E Rétro	Update on treatment options for spinal brucellosis	Ulu-Kilic A	Clin Microbiol Infect	2014	SPI : 293 cas (étude multicentrique) ATB : 5 régimes (doxy + Rifamp+ aminoside +++) Pas de différences significatives 1. Doxycycline 200 mg/day, rifampicin 600 mg/day and streptomycin 1 g/day. 2. Doxycycline 200 mg/day, rifampicin 600 mg/day and gentamicin b. 3 Doxycycline 200 mg/day and rifampicin 600 mg/day. 4. Doxycycline 200 mg/day and streptomycin 1 g/day. 5. Doxycycline 200 mg/day, rifampicin 600 mg/day and ciprofloxacin 1 g/day. -durée : 12 -35 semaines Evolution : - therapeutic failure was reported in 23 patients (7.85%), -relapse was reported in 17 (5.8%) patients -and sequelae were reported in eight (2.7%) patients

\*Type d'article :

-Étude randomisé (ERand), Étude non randomisée (E non R), Cohorte (C), Études cas-témoins (ECT), Étude expérimentale (EExp), Étude rétrospective (E Rétro), Séries de cas (S cas), Méta-analyse (MA), Revue de la littérature (Rev L), Mise au point (MAP), RG (revue générale), Recommandation (Rec), consensus professionnels (Cs prof), opinions d'experts (O experts).

### Question 13.5. Quelle antibiothérapie pour les spondylodiscites à Staphylocoque

#### Recommandations

##### Traitement antibiotique de première intention

- 1-En attendant le résultat de l'antibiogramme, le traitement de première intention associera l'oxacilline et la gentamicine
- 2-En cas de suspicion d'un *Staphylococcus aureus* résistant à la méthicilline (SARM), nous recommandons l'association vancomycine et gentamicine.
- 3-L'antibiothérapie sera secondairement adaptée à l'antibiogramme.

##### Antibiothérapie en présence d'un SASM

4-En présence d'un *Staphylococcus aureus* sensible à la méthicilline (SASM) et en l'absence d'atteinte neurologique, nous recommandons l'association d'oxacilline à la gentamicine ou à la rifampicine, par voie parentérale. En cas d'atteinte neurologique, l'association cefotaxime-fosfomycine par voie parentérale est à privilégier. Le relais par voie orale associera la FQ à la rifampicine ou la FQ à l'acide fusidique.

##### Antibiothérapie en présence d'un SARM

- 5-En présence d'un SARM et en l'absence d'atteinte neurologique, nous recommandons l'association vancomycine- rifampicine ou vancomycine- fosfomycine par voie IV.
- 6-En cas d'atteinte neurologique, l'association cefotaxime et fosfomycine est à privilégier à condition que le SARM soit sensible à la fosfomycine.

##### Quelles sont les bases à respecter pour les associations comprenant la Rifampicine ?

7-L'utilisation de la rifampicine est déconseillée pendant la phase septicémique pour éviter l'apparition de résistances. Il faut également éviter de l'associer aux pénicillines M et aux C1G.

##### Modalités et durée du traitement

- 8-Pour atteindre une concentration optimale dans l'os nécrosé, il est recommandé de commencer l'antibiothérapie par voie parentérale. Le choix portera sur des antibiotiques ayant une bonne diffusion osseuse et éventuellement méningée en cas d'épidurite.
- 9-La voie parentérale est recommandée pour une durée de 2 à 4 semaines. Le relais par voie orale est conduit pendant 8 à 10 semaines utilisant un antibiotique ayant une bonne biodisponibilité et une bonne diffusion osseuse.
- 10-La durée totale de l'antibiothérapie est de 12 semaines. Cette durée peut être ramenée à 6 semaines si certaines conditions sont réunies (patient non immunodéprimé, spondylodiscite non compliquée ; évolution rapidement favorable)

#### Argumentaire

##### Traitement antibiotique de première intention

- Nous recommandons d'utiliser des antibiotiques caractérisés par une activité prouvée sur la bactérie, adaptés à l'antibiogramme, ayant une diffusion satisfaisante dans l'os, les méninges et le système nerveux central en cas d'épidurite, d'une collection épidurale ou d'une atteinte médullaire.
- L'association oxacilline + gentamicine est à privilégier en présence d'un SARM.
- En cas d'allergie aux bêta-lactamines, l'association glycopeptides + gentamicine est la référence.
- S. aureus* est responsable de 15-84% des spondylodiscites.
- S. aureus* est de plus en plus résistant aux antibiotiques. Ci-dessous les données de L'ART 2011 sur le profil des résistances en Tunisie.



\**Staphylococcus aureus* Sensible à la Méthicilline (SASM)

Antibiotiques	Résistances SASM
péniG et A	89%
oxacilline	18%
gentamicine	7,2-8,4%
erythromycine	16,4-20,2%
clindamycine	6-7,5%
pristinamycine	0%
tetracyclines	28-32,3%
cotrimoxazole	2%
rifampicine	4-7,3%
fosfomycine	3,7%
ofloxacine	10-11,3%
vancomycine	0%

\*Si le Staphylocoque est résistant à la Méthicilline (SARM), ci-après ses résistances selon les données du LART 2011.

Antibiotiques	Résistances SARM
Gentamicine	41%
Erythromycine	50,1-51,2%
Clindamycine	30,8-31,5%
Pristinamycine	0%
Rifampicine	14-22,8%
Ofloxacine	41,7%
Cotrimoxazole	9-9,7%
Vancomycine	0%

### Antibiothérapie en présence d'un SASM

Le traitement initial sera conduit par voie IV.

Nous recommandons l'association Péni M ou cefazoline à la gentamicine ou à la rifampicine (RFD) si cette dernière est active. Ceci donne les associations suivantes: (Oxacilline ou cefazoline) + (genta ou RFD)

L'association céfotaxime + fosfomycine est à privilégier en présence d'une atteinte neurologique associée ou d'une forme sévère. L'association Clindamycine + gentamicine ou RFD est à discuter en présence d'une allergie aux betalactamines.

Le relai per os utilisera une molécule parmi les suivantes: fluoroquinolone (FQ) ou acide fucidique ou clindamycine (si le staphylocoque est sensible à l'érythromycine) ou cycline ou linezolide.

Les associations possibles sont les suivantes: (Clindamycine + RFD) ou (ofloxacine + RFD) ou (ciprofloxacine + RFD) ou (ciprofloxacine + cotrimoxazole) ou (pefloxacine + RFD) ou (acide fucidique + RFD) ou (pefloxacine + acide fucidique).

### Antibiothérapie en présence d'un SAMR

Le traitement initial sera conduit par voie IV.

Nous recommandons d'utiliser une association incluant un glycopeptide avec la RFD ou acide fucidique ou fosfomycine ou minocycline selon leur disponibilité sur l'antibiogramme.

L'association cefotaxime + fosfomycine est à privilégier en présence d'atteinte neurologique et à la condition que la fosfomycine soit active.

En présence d'une allergie aux beta-lactamines, plusieurs associations peuvent être proposées dont:

Vancomycine + gentamicine puis relai par cotrimoxazole

Vancomycine + fosfomycine puis relai par cotrimoxazole

Clindamycine + gentamicine ou RFD par voie IV puis FQ ou clindamycine per os

Vancomycine + acide fucidique puis relai oral par l'acide fucidique

Vancomycine + cotrimoxazole puis relai par linezolide

Vancomycine + linezolide puis relai par minocycline

### **Modalités et durée du traitement**

Pour atteindre une concentration optimale dans l'os nécrosé, il est recommandé de débiter l'antibiothérapie par voie parentérale.

-Le traitement est mené par voie IV exclusive ou avec un relai par voie orale utilisant des antibiotiques à une bonne diffusion osseuse et méningée.

-La durée de l'antibiothérapie IV est variable allant de 2 à 4 semaines dans la grande majorité des publications. Néanmoins, dans une étude prospective française évaluant la durée du traitement IV dans les spondylodiscites à pyogène (359 cas), aucune différence n'a été notée entre les bras qui ont reçu 7 jours et ceux qui en ont eu au-delà.

-Le relai par voie orale sera conduit pendant 8 à 10 semaines.

-La durée totale est classiquement de 12 semaines. Au dernier consensus de l'IDSA, une durée totale de 6 semaines est suffisante pour mener à terme le traitement d'une spondylodiscite à pyogène.

### **Les bases à respecter pour les associations comprenant de la Rifampicine**

-La RFD est bactéricide sur les souches de staphylocoque sensibles avec des CMI < 1 µg/ml.

-Elle a une diffusion intra-cellulaire importante.

-Elle est active sur les bactéries intra-leucocytaires et intra-ostéoblastiques.

-Elle est active sur les bactéries dormantes à faible niveau de réplication.

-Son activité bactéricide est conservée au sein du biofilm où elle diffuse bien.

-Pour éviter les fausses associations et retrouver la RFD seule dans les compartiments intra-cellulaires, il est conseillé de la débiter après réduction de l'inoculum bactérien.

-Certaines associations peuvent être controversées comme:

- RFD-FQ qui est antagoniste in vitro mais synergique in vivo

-RFD + pénicilline M ou C1G qui sont antagonistes. Il est donc fortement recommandé de ne pas les associer.

-RFD + Vancomycine est à éviter en début de traitement. En effet, la Vancomycine diffuse tardivement entraînant un risque de sélection de mutants résistants à la RFD alors que l'inoculum est encore élevé. Nous proposons de commencer par vancomycine + gentamicine pendant 2-3 jours puis de passer à vancomycine + RFD.

-RFD + fucidine est une très bonne association en relai oral mais jamais de première intention.

-RFD + clindamycine est synergique in vitro. Le traitement d'attaque par voie IV sera mené pendant 2 semaines minimum puis relayé pendant 8 semaines par voie orale. Il faut penser à doser la clindamycine au 7ème jour vu l'effet inducteur de RFD.

-Il faut éviter l'utilisation de la clindamycine si l'érythromycine est inactif vu le risque de résistance croisée.

-RFD + cotrimoxazole est antagoniste in vitro sauf en intra-leucocytaire où l'association est synergique. Cette association est intéressante in vivo.

### **Les posologies des antibiotiques utilisés (Tableau 14)**

Tableau 14: Posologies pour les infections osseuses et règles de prescription

Antibiotique	Posologie quotidienne	Voie d'administration	Rythme quotidien d'administration	Concentrations sériques	Dosages plasmatiques/début
Oxacilline	150-200 mg/kg/j		4-6		
Cefazoline	100-150 mg/kg/j	IV, SE	3-4	50 µg/ml	
Vancomycine	40-60 mg/kg/j	IV SE	2-3	30-40 µg/ml	Entre 4 et 72 heures
Teicoplanine	12-24 mg/kg/j	2 IVL puis 1 IVL		30-35 µg/ml	Entre 4 et 72 heures
Gentamicine	3 mg/kg/j	IVL	1	Cmax 4-6 µg/ml Cmin <0,5	Entre 4 et 72 heures
Pefloxacin	800-1200 mg/j	IV ou per os	2-3	C max 10 C min 6-8	Entre 5 et 7 jours
Ofloxacin	400-800 mg/j	IV ou per os	2-3	C max 5 C min 3	Entre 5 et 7 jours
Ciprofloxacine	1500-2000 mg/j	IV ou per os	2-3	C max 3 C min 2	Entre 5 et 7 jours
Clindamycine	1800-2400 mg/j	IVSE 3-4 IV - per os		C max 15 C min 5	1 semaine si perfusion continue
Rifampicine	20-30 mg/kg/j	IVL	2-3	C max 10-15 C min 1-5	Entre 8 et 10 jours
Acide fucidique	1500 mg/j	IV ou per os	2-3	C max 80 C min 50	
Fosfomycine	150-200 mg/kg/j	IVSE IVL	3-4 de 2 heures	C max 90 C min 70	1 semaine si perfusion continue
Linézolide	1200 mg/j	IVL ou per os	2	C max 20 C min 6	

IVSE : perfusion continue au PSE. Débuter par des doses de charge (1/4 dose quotidienne) en 30-60 mn puis perfusion continue

Cmax : concentration au pic : 1h après injection, 2h après oral

C min : concentration résiduelle juste avant la prise qui suit

## Références

- 1- Locke T, Kell ME, Bhattacharyya D, Cole A, Chapman A. Spontaneous methicillin-sensitive *Staphylococcus aureus* spondylodiscitis. Short course antibiotic therapy may be adequate: Evidence from a single centre cohort. *Journal of Infection and Public Health*. 2014;7:44-9.
- 2- Wen-Sen Lee, Yen-Chuo Chen, Hung-Ping Chen, Tso-Hsiao Chen, Chung-Yi Cheng. Vertebral osteomyelitis caused by vancomycin-tolerant methicillin-resistant *Staphylococcus aureus* bacteremia: Experience with teicoplanin plus fosfomicin combination therapy. *Journal of Microbiology, Immunology and Infection*. 2013;20:1e4.
- 3- Ki-Ho Park, Yong Pil Chong, Sung-Han Kim, Sang-Oh Lee, Sang-Ho Choi, Mi Suk Lee, Jin-Yong Jeong, Jun Hee Woo, Yang Soo Kim. Clinical characteristics and therapeutic outcomes of hematogenous vertebral osteomyelitis caused by methicillin-resistant *Staphylococcus aureus*. *Journal of Infection*. 2013;67:556-64.
- 4- Coiffier G, Albert JD, Arvieux C, Guggenbuhl P. Optimisation de l'utilisation en bithérapie de la rifampicine dans le traitement des infections ostéoarticulaires à *Staphylococcus sp.* *Revue du Rhumatisme*. 2012;79:397-404.
- 5 Sobottke R, Seifert H, Fätkenheuer G, Schmidt M, Goßmann A, Eysel P. Current Diagnosis and treatment of Spondylodiscitis. *Dtsch Arztebl Int*. 2008;105(10):181-7
- 6-Kouros Zarghooni & Marc Rölinghoff & Rolf Sobottke & Peer Eysel. Treatment of spondylodiscitis. *International Orthopaedics (SICOT)*. 2012;36:405-11.
- 7-Recommandations pour la pratique clinique : spondylodiscites infectieuses primitives et secondaires à un geste intra-discal, sans mise en place de matériel. SPILF 2007
- 8-Eric Batard, Gilles Potel. Thérapeutiques des infections à Staphylocoque. EMC, Maladies infectieuses,8-007-B-10, 2006
- 9-Catherine Liu, Arnold Bayer, Sara Cosgrove, Robert Daum, Scott Fridkin, Rachel Gorwitz, et al. Clinical Practice Guidelines by the Infectious Diseases Society of America for the Treatment of Methicillin-Resistant *Staphylococcus aureus* Infections in Adults and Children: Executive Summary. *Clinical Infectious Diseases*. 2011;52(3):285-92.
- 10- Zeller V, Desplaces N. Antibiothérapie des infections ostéoarticulaires à pyogènes chez l'adulte : principes et modalités. *Revue du Rhumatisme*. 2006;73:183-90.
- 11-The Korean Society for Chemotherapy, The Korean Society of Infectious Diseases, and The Korean Orthopaedic Association. Clinical Guidelines for the Antimicrobial Treatment of Bone and Joint Infections in Korea. *Infect Chemother* 2014;46(2):125-138
- 12-Antibiothérapie des infections ostéo-articulaires aiguës communautaires à pyogènes. Recommandations nationales, février 2006, [infectiologie.org.tn](http://infectiologie.org.tn), recommandations thérapeutiques
- 13-Résistances du *S. aureus* aux ATB, données du LART 2011, [infectiologie.org.tn](http://infectiologie.org.tn), résistances bactériennes
- 14- Berbari EF, Kanj SS, Kowalski TJ, Darouiche RO, Widmer AF, Schmitt SK, et al. Infectious Diseases Society of America (IDSA) Clinical Practice Guidelines for the Diagnosis and Treatment of Native Vertebral Osteomyelitis in Adults. *Clinical Infectious Diseases*. 2015;61(6):e26-46.
- 15- Dinh A, Ghout I, Mulleman D, Marchou B, Dupon M, DTS Groupe, Bernard L. Traitement antibiotique des spondylodiscites à pyogène. *Méd Mal inf*. 2014;44(Suppl 6):S47.

### Question 13.6. Quel traitement pour les spondylodiscites fongiques à *Candida*

#### Recommandations

Nous recommandons

Premier choix :

Fluconazole (IV ou per os) : J1: 800 mg/j ; puis à partir de J2: 400 mg/j (BII)

Alternatives :

- Amphotéricine B : 0,5-1 mg/kg/j x 2 à 4 semaines relayés par le Fluconazole par voie orale (C-IV)
- Echinocandine (Caspofungine = 50-70 mg/j ou Anidulafungine = 100 mg/j) x 2 semaines relayés par le Fluconazole par voie orale (BII)

La durée du traitement est de 6 à 12 mois (CIII).

La prise en charge chirurgicale, non recommandée de façon systématique, est à discuter au cas par cas (CIII).

#### Argumentaire

##### Molécules anticandidosiques utilisées :

-Des cas d'infections ostéoarticulaires et de spondylodiscites à *Candida spp.* traités avec succès par l'Amphotéricine B seule ont été rapportés dans la littérature. Les dérivés lipidiques, comme l'Amphotéricine B liposomale, ont été utilisés avec succès ou non, seuls ou associés à d'autres molécules notamment la Flucytosine. La posologie recommandée de l'Amphotéricine B est de 0,5 à 1 mg/kg/j en IV en perfusion lente de deux heures au minimum. Celle de la forme liposomale est de 3 à 5 mg/Kg/j.

-Des succès thérapeutiques avec les premiers azolés (le Fluconazole et le Kétoconazole) ont été rapportés. Ces molécules utilisées seules ou en association ont montré une efficacité certaine dans le traitement des infections ostéoarticulaires à *Candida spp.* Le Fluconazole a été utilisé le plus souvent en relai à un traitement par Amphotéricine B mais parfois en première ligne. La posologie recommandée est 6 mg/kg/j pouvant aller jusqu'à 12 mg/kg/j les premiers jours.

-Parmi les nouveaux dérivés azolés, l'Itraconazole a été beaucoup utilisé dans les atteintes osseuses aspergillaires et son utilisation a été rapportée pour le traitement d'ostéoarthrites candidosiques.

-Le Voriconazole est le seul antifongique pour lequel il existe des données de pharmacologie. Aux doses habituellement recommandées, les dosages de Voriconazole dans la synoviale et dans l'os sont largement supérieurs à la CMI. Néanmoins, les données cliniques dans son emploi pour des atteintes osseuses à *Candida spp.* sont discordantes.

-La Caspofungine a été utilisée avec succès à plusieurs reprises, seule ou en association avec un dérivé azolé, pour des infections ostéoarticulaires dont des spondylodiscites à *Candida spp.*

##### Durée du traitement :

La durée idéale du traitement n'est pas connue. La durée moyenne est de 3 mois mais la plupart des cas rapportés dans la littérature ont été traités plus longtemps. Certaines recommandations suggèrent une durée de 6 à 12 mois.

##### Schémas thérapeutiques :

Sur les 207 cas d'infections osseuses à *Candida* rapportés dans la littérature anglo-saxonne (1970-2011), 44% avaient reçu un traitement antifongique seul, 5% un traitement chirurgical seul et 48% un traitement médical associé à la chirurgie. La durée moyenne du traitement antifongique était de 3 mois (7-720j). Les rechutes étaient observées essentiellement chez les patients qui ont eu un arrêt prématuré des antifongiques (C-IV).

L'Infectious Diseases Society of America (IDSA) recommande, en plus du débridement chirurgical, du Fluconazole pendant 6 à 12 mois ou de l'Amphotéricine B liposomale pendant quelques semaines, relayée par le fluconazole pendant 6 à 12 mois (BII).

L'European Society of Clinical Microbiology and Infectious Diseases (ESCMID) recommande le Fluconazole si l'espèce de *Candida* est sensible. Le Fluconazole peut être précédé par une cure à base d'Amphotéricine B liposomale. Le traitement antifongique est généralement poursuivi jusqu'à la résolution des symptômes cliniques, la normalisation des marqueurs de l'inflammation et l'amélioration des anomalies radiologiques.

Certains auteurs proposent l'Amphotéricine B par voie IV pendant 4 à 6 semaines, relayée par le Fluconazole par voie orale pendant 2 à 6 mois. D'autres proposent en première intention le Fluconazole par voie orale ou l'Amphotéricine B liposomale les premiers jours, relayé par le Fluconazole per os pendant 6 à 12 mois.

Les Echinocandines peuvent être proposées en alternative (Caspofungine 70 mg en dose de charge puis 50 mg/jour ; Anidulafungine : 200 mg en dose de charge puis 100 mg/jour; Micafungine à 100 mg/jour) ou l'amphotéricine B relayées par le fluconazole oral pour une durée de 6-12 mois (CIII).

L'analyse de 211 cas d'infections osseuses à *Candida* rapportés par la littérature jusqu'à décembre 2010 avait permis de constater que la plupart des prescriptions comprenait de l'Amphotéricine B (59%), avec une utilisation croissante de Fluconazole (26%). Les Echinocandines ont été rarement utilisées (4%). Soixante-quinze pour cent des patients étaient guéris après 6 mois de traitement antifongique.

#### **En conclusion :**

-Les dérivés azolés et du fait de leur profil de tolérance favorable, de leur biodisponibilité orale et de l'expérience acquise dans leur utilisation dans les atteintes osseuses fongiques (aspergillaires principalement mais aussi candidosiques) restent une classe de choix dans le traitement des spondylodiscites à *Candidas pp*. Leur emploi est néanmoins limité du fait de l'augmentation du nombre d'infections à *Candida* non-albicans et de la possibilité de développement de résistances croisées chez des patients recevant préalablement une prophylaxie par azolés.

-Les données cliniques sont limitées et discordantes quant à l'utilisation du Voriconazole dans cette indication.

L'amphotéricine B (et ses dérivés lipidiques) reste le gold standard du traitement du fait de son large spectre d'efficacité et de l'expérience acquise dans le traitement des atteintes osseuses. Ses inconvénients sont le coût des dérivés lipidiques et de la mauvaise tolérance de la forme déoxycholate.

#### **Références**

- 1-Lafont A, Olive A, Gelman M, Roca-Burniols J, Cots R, Carbonell J. *Candida albicans* spondylodiscitis and vertebral osteomyelitis in patients with intravenous heroin drug addiction. Report of three new cases J Rheumatol. 1994;21:953-6.
- 2-Edwards JE, Turkel SB, Elder HA, Rand RW, Guze LB. Hematogenous candida osteomyelitis. Report of three cases and review of the literature. Am J Med. 1975;59:89-94.
- 3-Ferra C, Doebbeling BN, Hollis RJ, Pfaller MA, Lee CK, Gingrich RD. *Candida tropicalis* vertebral osteomyelitis: a late sequela of fungemia. Clin Infect Dis. 1994;19:697-703.
- 4-Friedman BC, Simon GL. *Candida* vertebral osteomyelitis: report of three cases and a review of the literature. Diagn Microbiol Infect Dis. 1987;8:31-6.
- 5-Gathe JC, Harris RL, Garland B, Bradshaw MW, Williams TW. *Candida* osteomyelitis. Report of five cases and review of the literature. Am J Med. 1987;82:927-37.
- 6-Weber ML, Abela A, de Repentigny L, Garel L, Lapointe N. Myeloperoxidase deficiency with extensive candidal osteomyelitis of the base of the skull. Pediatrics. 1987;80:876-9.
- 7-Frentiu E, Petitfrere M, May T, Rabaud C. Two cases of spondylodiscitis due to *Candida* spp. Med Mal Infect. 2007;37:275-80.
- 8-Turner DL, Johnson SA, Rule SA. Successful treatment of candidal osteomyelitis with Fluconazole following failure with liposomal amphotericin B. J Infect. 1999;38:51-3.
- 9-Azaceta G, Olave T, de los Martires LD, Delgado C, Gutierrez M, Palomera L. Successful lipid-complexed amphotericin B treatment of *Candida* arthritis in a lymphoma patient. Rev Rhum Engl Ed. 1999;66:434-5.

- 10-Cone LA, Byrd RG, Potts BE, Wuesthoff M. Diagnosis and treatment of *Candida* vertebral osteomyelitis: clinical experience with a short course therapy of amphotericin B lipid complex. *Surg Neurol.* 2004;62:234-7.
- 11-Cone LA, Dreisbach L, Dreisbach P, Wuesthoff M. Another patient with candida vertebral osteomyelitis treated with liposomal amphotericin B. *Surg Neurol.* 2005;63:592.
- 12- Pappas PG, Kauffman CA, Andes D, Benjamin Jr DK, Calandra TF, Edwards Jr JE, et al. Infectious Diseases Society of America. Clinical practice guidelines for the management of candidiasis: 2009 update by the Infectious Diseases Society of America. *Clin Infect Dis.* 2009;48:503–35.
- 13-Miller DJ, Mejicano GC. Vertebral osteomyelitis due to *Candida* species: case report and literature review. *Clin Infect Dis.* 2001;33:523–30.
- 14- Recommandations pour la pratique clinique (SPILF). Spondylodiscites infectieuses primitives et secondaires à un geste intradiscale, sans mise en place de matériel. *Méd Mal Infect.* 2007;37:554–72.
- 15- Venditti M. Clinical aspects of invasive candidiasis: endocarditis and other localized infections. *Drugs* 2009;69(Suppl 1):39-43.
- 16-Tang C. Successful treatment of *Candida albicans* osteomyelitis with fluconazole. *J Infect.* 1993;26:89-92.
- 17-Hennequin C, Bouree P, Hiesse C, Dupont B, Charpentier B. Spondylodiskitis due to *Candida albicans*: report of two patients who were successfully treated with fluconazole and review of the literature. *Clin Infect Dis.* 1996;23:176-8.
- 18-Parry MF, Grant B, Yukna M. *Candida* osteomyelitis and diskitis after spinal surgery: an outbreak that implicates artificial nail use. *Clin Infect Dis.* 2001;32:352-7.
- 19-Rachapalli SM, Malaiya R, Mohd TA, Hughes RA. Successful treatment of *Candida discitis* with 5-flucytosine and fluconazole. *Rheumatol Int* 2009.
- 20-Waltzing-Koudine L, Breville P, Rajzbaum G, Waltzing P. *Candida albicans* spondylodiscitis Treatment with fluconazole alone. *Presse Med.* 1995;24:505.
- 21-Dijkmans BA, Koolen MI, Mouton RP, Falke TH, van den Broek PJ, van der Meer JW. Hematogenous *candida* vertebral osteomyelitis treated with ketoconazole. *Infection.* 1982;10:290-2.
- 22-Dupont B., Drouhet E. Cutaneous, ocular, and osteoarticular candidiasis in heroin addicts: new clinical and therapeutic aspects in 38 patients. *J Infect Dis.* 1985;152:577-91.
- 23-Charlier C, Hart E, Lefort A. Fluconazole for the management of invasive candidiasis: where do we stand after 15 years? *J Antimicrob Chemother.* 2006;57:384-410.
- 24-Chang-Hua Chen, Wei Liang Chen, Hua-Cheng Yen. *Candida albicans* lumbar spondylodiscitis in an intravenous drug user: a case report. *BMC Research Notes.* 2013;6:529
- 25-Zmierczak H., Goemaere S., Mielants H., Verbruggen G., Veys E.M. *Candida glabrata* arthritis: case report and review of the literature of *Candida arthritis*. *Clin Rheumatol.* 1999;18:406-9.
- 26-Denes E, Boumediene A, Durox H. Voriconazole concentrations in synovial fluid and bone tissues *J Antimicrob Chemother.* 2007;59:818-9.
- 27-Schilling A., Seibold M., Mansmann V., Gleissner B. Successfully treated *Candida krusei* infection of the lumbar spine with combined caspofungin/posaconazole therapy. *Med Mycol.* 2008;46:79-83.
- 28-Voigt C, Lill H. *Candida albicans* induced spondylodiscitis of the cervical spine of a polytraumatized patient. *Unfall Chirurg.* 2006;109:998-1002.
- 29-Peman J, Jarque I, Bosch M. Spondylodiscitis caused by *Candida krusei*: case report and susceptibility patterns. *J Clin Microbiol.* 2006;44:1912-4.
- 30-Legout L, Assal M, Rohner P, Lew D, Bernard L, Hoffmeyer P. Successful treatment of *Candida parapsilosis* (fluconazole-resistant) osteomyelitis with caspofungin in a HIV patient. *Scand J Infect Dis.* 2006;38:728-30.
- 31-Lejko-Zupanc T., Mozina E., Vrevc F. Caspofungin as treatment for *Candida glabrata* hip infection. *Int J Antimicrob Agents* 2005; 25:273-4.
- 32-Sim JP, Kho BC, Liu HS, Yung R, Chan JC. *Candida tropicalis* arthritis of the knee in a patient with acute lymphoblastic leukaemia: successful treatment with caspofungin. *Hong Kong Med J.* 2005;11:120-3.
- 33-Yang SC, Shao PL, Hsueh PR, Lin KH, Huang LM. Successful treatment of *Candida tropicalis* arthritis, osteomyelitis and costochondritis with caspofungin and fluconazole in a recipient of bone marrow transplantation. *Acta Paediatr.* 2006;95:629-30.

- 34-Richaud C, Panhard X, Petrover D, Fantin B, Lefort A. Spondylodiscites à *Candida* sp. : étude nationale rétrospective. *La Revue de médecine interne*. 2009;30Supp:S350
- 35-Jarmo Oksi, Taru Finnilä, Ulla Hohenthal, Kaisu Rantakokko-Jalava. *Candida dubliniensis* spondylodiscitis in an immunocompetent patient. Case report and review of the literature. *Medical Mycology Case Reports*. 2014;3:4–7.
- 36- Tapan NJ. *Candida albicans* spondylodiscitis in an immunocompetent patient. *J Neurosci Rural Pract*. 2012;3(2):221–2.
- 37- Hendrickx L, Van Wijngaerden E, Samson I. Candidal vertebral osteomyelitis: report of 6 patients, and a review. *Clin Infect Dis*. 2001;32:527-33.
- 38-Maria N. Gamaletsou, Dimitrios P. Kontoyiannis, Nikolaos V. Sipsas, Brad Moriyama, Elizabeth Alexander, Emmanuel Roilides, Barry Brause, Thomas J. Walsh. *Candida* Osteomyelitis: Analysis of 207 Pediatric and Adult Cases (1970–2011). *Clin Inf Diseases*. 2012;55:1338-51.
- 39- Cornely OA, Bassetti M, Calandra T, Garbino J, Kullberg BJ, Lortholary O, et al. ESCMID Fungal Infection Study Group. ESCMID guideline for the diagnosis and management of *Candida* diseases 2012: non-neutropenic adult patients. *Clin Microbiol Infect*. 2012;18(Suppl.7):19–37.
- 40- Slenker AK, Keith SW, Horn DL. Two hundred and eleven cases of *Candida* osteomyelitis: 17 case reports and a review of the literature. *Diagn Microbiol Infect Dis*. 2012;73:89–93.



### Question 13.7. Quel traitement pour les Spondylodiscites à *Aspergillus* ?

#### Recommandations

Nous recommandons :

Premier choix :

Voriconazole:J1 (IV): 6 mg/kg toutes les 12 h ; suivie de 200 mg x 2/j (Voie orale) (C-IV)

Alternatives :

AmphotéricineB(IV):0,5-1 mg/kg/j x 2 à 4 semaines relayée par le Voriconazole (Voie orale) (C-IV)

La durée minimale du traitement est d'au moins 6 mois (C-IV)

Un traitement chirurgical est à considérer. Les patients ayant eu un traitement médico-chirurgical avaient moins de rechutes comparés à ceux qui avaient eu un traitement antifongique seul (C-IV)

#### Argumentaire

##### Molécules utilisées :

-Au cours des spondylodiscites à *Aspergillus*, l'Amphotéricine B est la molécule de référence malgré la toxicité médullaire de cette molécule et de sa mauvaise diffusion osseuse.

-Le Voriconazole pourrait être le traitement de référence au cours des infections osseuses à *Aspergillus* dans la mesure où il est fongicide vis-à-vis d'*Aspergillus* et où son efficacité a été prouvée en première intention ou en relais dans des aspergilloses invasives. La posologie est de 6 mg/kg par 12 heures par voie IV en dose de charge le premier jour suivie de 200 mg/12 heures par voie orale.

-Plusieurs cas ont été traités avec succès par l'Itraconazole per os à la dose de 3 à 5 mg/kg/j.

-La revue de 310 cas d'atteintes osseuses par *Aspergillus spp.* rapportés dans la littérature entre 1936 et 2013 avait permis de constater que 62 % des patients ont été traités par la chirurgie associée à un antifongique. La majorité des patients avaient reçu de l'Amphotéricine B suivie par l'itraconazole et le voriconazole.

-L'analyse de 180 cas d'infections osseuses à *Aspergillus spp.* rapportés dans la littérature anglo-saxonne entre 1947 et 2013 avait permis de constater que l'atteinte vertébrale était la plus fréquente (46%), que les complications neurologiques étaient fréquentes (compression médullaire=47%, déficit neurologique=41%) ce qui pourrait expliquer la fréquence de la prise en charge médico-chirurgicale (67% des cas). La durée moyenne du traitement antifongique était de 90j (10-772j).

##### Durée du traitement :

Une durée minimale de six mois semble être la plus consensuelle. Une durée plus courte de 3 à 4 mois a été proposée avec succès en cas d'indication chirurgicale.

##### Schémas thérapeutiques :

Le choix de la molécule (Amphotéricine B, Itraconazole, Voriconazole) n'influence pas l'évolution (C-IV). Les données concernant le pozaconazole manquent. Il n'y avait pas d'avantage évident d'une association d'antifongiques (C-IV). Par contre il y avait moins de rechutes chez les patients qui avaient eu un traitement médico-chirurgical comparés à ceux qui avaient eu un traitement antifongique seul (8% vs 30%; p=0,006) (C-IV).

##### Références

1-Cortet B. *Aspergillus* spondylodiscitis: successful conservative treatment in 9 cases. J Rheumatol. 1994;21(7):1287-9.

2-Denning DW, Ribaud P, Milpied N. Efficacy and safety of voriconazole in the treatment of acute invasive aspergillosis. Clin Infect Dis. 2002;34:563-71.

3-Herbrecht R, Denning DW, Patterson TF. Voriconazole versus Amphotericin B for Primary Therapy of Invasive Aspergillosis. N Engl J Med. 2002;347:408-15.

- 4-Mouas H, Lutsar I, Dupont B. Voriconazole for invasive bone aspergillosis: a worldwide experience of 20 cases. *Clin Infect Dis*. 2005;40:1141–7.
- 5- Nusair A, W. Smith P. Aspergillus Vertebral Osteomyelitis in an Immunocompetent Host Treated With Voriconazole. *Infectious Diseases in Clinical Practice*. 2007;15(2):122-4
- 6-Alparslan E, Oguzhan SD, Aysegul OK, Halis A, Beyza E. Aspergillus Fumigatus Spondylodiskitis in Renal Transplant Patient : Voriconazole Experience. *Exp Clin Transplant*. 2011;9(4):265-9.
- 7-A. Nicolle, A. de la Blanchardière, J. Bonhomme, M. Hamon, R. Leclercq, M. Hitier. Aspergillus vertebral osteomyelitis in immunocompetent subjects: case report and review of the literature. *Infection*. 2013;41(4):833-40.
- 8-Studemeister A, Stevens DA. Aspergillus vertebral osteomyelitis in immunocompetent hosts: role of triazole antifungal therapy. *Clin Infect Dis*. 2011;52:e1–6.
- 9- Ambedkar Raj K, Banushree C. Srinivasamurthy, Krishnan Nagarajan, and M. G. Ilavarasi Sinduja. A rare case of spontaneous Aspergillus spondylodiscitis with epidural abscess in a 45-year-old immunocompetent female. *J Craniovertebr Junction Spine*. 2013;4(2):82–4.
- 10-Gabrielli E et al. Osteomyelitis caused by Aspergillus species: a review of 310 reported cases. *Clin Microbiol Infect*. 2014;20(6):559-65.
- 11- Combes Dabrowski L, Marchou B, Dabrowski A. Spondylodiscites aspergillaires : à propos de 3 cas et revue de la littérature. *Méd Mal infect*. 2003;33:258–65.
- 12-Maria N. Gamaletsou, Blandine Rammaert, Marimelle A. Bueno, Brad Moriyama, Nikolaos V. Sipsas, Dimitrios P. Kontoyiannis et al. Aspergillus Osteomyelitis: Epidemiology, Clinical Manifestations, Management, and Outcome. *J Infect*. 2014;68(5):478–93.

Tableau 15 : Traitement des spondylodiscites à *Candida*

Type article*	Titre	1 <sup>er</sup> auteur	Revue	Année	Impact factor	Conclusion
S cas (3 cas)	C.albicans spondylodiscitis and vertebral osteomyelitis in patients with intravenous heroin drug addiction. Report of three new cases	Lafont A	J Rheumatol	1994		Ampho B : 2 cas FCZ : 1 cas Chirurgie : 1 cas (déficit neuro) Bonne évolution : 3 cas
S cas (3 cas)	Hematogenous candida osteomyelitis. Report of three cases and review of the literature.	Edwards J.E	Am J Med	1975		Ampho B : 1 cas 5 FU: 1 cas Pas de ttt médical = 1 cas Chirurgie : 2 cas Bonne évolution : 3 cas
S cas (2 cas)	Candida tropicalis vertebral osteomyelitis: a late sequela of fungemia.	Ferra C	Clin Infect Dis	1994		Ampho B : 2 cas
S cas (3 cas)	Candida vertebral osteomyelitis: report of three cases and a review of the literature	Friedman B.C	Diagn Microbiol Infect Dis	1987		Ampho B : 3 cas Rec : ampho B, 5 FU et/ou kétoconazole
S cas (5 cas)	Candida osteomyelitis. Report of five cases and review of the literature	Gathe J.C	Am J Med	1987		5 cas Revue de la littérature : 31 cas adultes Ttt : combinaison d'antifongique (amphoB) Chirurgie : en cas d'indication
Cas clin	Myeloperoxidase deficiency with extensive candidal osteomyelitis of the base of the skull	Weber M.L	Pediatrics	1987		Ampho B Bonne évolution
S cas (2 cas)	Two cases of spondylodiscitis due to Candida spp.	Frentiu E	Med Mal Infect	2007		FCZ oral (mauvais état veineux) : échec Ampho B liposomale Bonne évolution Rec : amphoB x 2-3 semaines puis FCZ oral ou Vori x 6-12 mois
Cas clin	Successful treatment of candidal osteomyelitis with fluconazole following failure with liposomal amphotericin	Turner D.L	B J Infect	1999		Ampho B : échec FCZ Bonne évolution
Cas clin	Successful lipid-complexed amphotericin B	Azaceta G	Rev Rhum Engl	1999		Arthrite

	treatment of Candida arthritis in a lymphoma patient.					Ampho B liposomale
S cas (3 cas)	Diagnosis and treatment of Candida vertebral osteomyelitis: clinical experience with a short course therapy of amphotericin B lipid complex	Cone L.A	Surg Neurol	2004		Ampho B liposomale : 5 mg/kg/j (18-42j) Bonne évolution
Cas clin	Another patient with candida vertebral osteomyelitis treated with liposomal amphotericin B.	Cone L.A	Surg Neurol	2005		Ampho B liposomale Bonne évolution
Cas clin + Rev Lit	Vertebral osteomyelitis due to Candida species:case report and literature review.	Miller DJ	Clin Infect Dis	2001		*1 cas : ampho B (0,5 mg/kg/j x 4 sem) puis FCZ (400 mg/j) x 4 semaines (perdu de vue) *Rev littérature : 59 cas -23 patients (ttt médical + chirurgie) -Ampho B +++ (dose totale = 1-2g) -durée moyenne : 6-7 semaines (1sem-4mois) -Ampho liposomale = 3 patients -Ampho B puis 1 azolé : 14 patients -1Azolé : 8 patients x moyenne= 5-6 mois (1sem-1an) *Bonne évolution = 85 %
Cas clin	Successful treatment of <i>C.albicans</i> osteomyelitis with fluconazole.	Tang C	J Infect	1993		FCZ
Cas clin + Rev Lit	Spondylodiskitis due to <i>C.albicans</i> : report of two patients who were successfully treated with fluconazole and review of the literature	Hennequin C	Clin Infect Dis	1996		*2 cas : FCZ : 400 mg/j x 6 mois *revue lit : 52 cas -AmphoB: 12 cas -AmphoB + 5-FC: 12 ca -Ket: 5 cas -5-FC: 4 cas -FCZ: 4 cas -None or surgery alone:4 cas
S cas (3 cas)	<i>Candida</i> osteomyelitis and diskitis after spinal surgery: an outbreak that implicates artificial nail use	Parry M	Clin Infect Dis	2001		-Ampho B (1000 mg) x 4sem-6sem puis FCZ oral (400mg/j) x 12 mois (2 cas) -AmphoB (1000mg) + 5FU x 4 sem puis FCZ oral 600mg/j x 12 mois (1 cas)
Cas clin	Successful treatment of <i>Candida discitis</i> with	Rachapalli	Rheumatol Int	2009		FCZ + 5 FU

	5-flucytosine and fluconazole.	SM				
Cas clin	<i>Candida albicans</i> spondylodiscitis. Treatment with fluconazole alone	Waltzing-Koudine L	Presse Med	1995		FCZ
Cas clin	Hematogenous <i>candida</i> vertebral osteomyelitis treated with ketoconazole	Dijkmans B.A	Infection	1982		Ketoconazole x 7 mois
S cas (10 cas)	Cutaneous, ocular, and osteoarticular candidiasis in heroin addicts: new clinical and therapeutic aspects in 38 patients	Dupont B	J Infect Dis	1985		-38 cas inf° invasive à candida (atteinte ostéoartic = 10 cas) -ketoconazole : 31 cas -Evolution favorable (inf° osart)= 4 cas/7
MAP	Fluconazole for the management of invasive candidiasis: where do we stand after 15 years?	Charlier C	J Antimicrob Chemother	2006		-12 cas (littératures) ttt par FCZ seul -FCZ : 100 – 800 mg/j (200-400 mg/j +++) -Durée : 3 – 12 mois -Echec : 1 cas
Cas clin	<i>Candida albicans</i> lumbar spondylodiscitis in an intravenous drug user: a case report.	Chang-Hua Chen	BMC Research Notes	2013		FCZ : 400mg/j IV x 6 sem Puis FCZ oral : 300 mg/j x 3 mois
Cas clin + Rev Lit	<i>Candida glabrata</i> arthritis: case report and review of the literature of <i>Candida arthritis</i> .	Zmierczak H	Clin Rheumatol	1999		-1 cas : Ampho B + FCZ oral : échec -Ampho B(intraarticulaire)+itraconazole x 5mois -rechute (autre articulation) : ampho B
Cas clin	Voriconazole concentrations in synovial fluid and bone tissues	Denes E	J Antimicrob Chemother	2007		-1 cas d'arthrite à <i>Aspergillus</i> traitée par Vori -les dosages de voriconazole dans la synoviale et dans l'os sont largement supérieurs à la CMI
Cas clin	Successfully treated <i>Candida krusei</i> infection of the lumbar spine with combined caspofungin /posaconazole therapy	Schilling A	Med Mycol	2008		1 cas / LAM neuropénie (C krusei) Vori : échec Caspofungin : échec / Caspofungin + posaconazole : bonne évolution
Cas clin	<i>Candida albicans</i> induced spondylodiscitis of the cervical spine of a polytraumatized patient.	Voigt C	Unfallchirurg	2006		
Cas clin	Spondylodiscitis caused by <i>Candida krusei</i> : case report and susceptibility patterns.	Peman J	J Clin Microbiol	2006		-1 cas : C Krusei (CMI amphoB > 8 mg/l) -Caspofungin + voriconazole x 6 semaines Puis vori x 6 mois

Cas clin	Successful treatment of <i>Candida parapsilosis</i> (fluconazole-resistant) osteomyelitis with caspofungin in a HIV patient.	Legout L	Scand J Infect Dis	2006		Arthrite : 1 cas caspofungine
Cas clin	Caspofungin as treatment for <i>Candida glabrata</i> hip infection.	Lejko-Zupanc T	Int J Antimicrob Agents	2005		Inf° sur prothèse. AmphoB : I rénale AmphoB liposomale : échec Caspofungine x 3 semaines
Cas clin	<i>Candida tropicalis</i> arthritis of the knee in a patient with acute lymphoblastic leukaemia: successful treatment with caspofungin.	Sim J.P	Hong Kong Med J	2005		FCZ x 6 sem : échec FCZ + caspo x 7 sem : OK
Cas clin	Successful treatment of <i>Candida tropicalis</i> arthritis, osteomyelitis and costochondritis with caspofungin and fluconazole in a recipient of bone marrow transplantation.	Yang S.C	Acta Paediatr	2006		FCZ + caspo
E Rétro	Spondylodiscites à <i>Candida</i> sp. : étude nationale rétrospective.	Richaud C	Rev med int	2009		-26 cas -Monothérapie : 17 cas (FCZ = 11 cas) -Bithérapie : 8 cas -Durée moyenne : 6 mois (0-18 mois)
Cas clin + Rev Lit (100 cas)	<i>Candida dubliniensis</i> spondylodiscitis in an immunocompetent patient. Case report and review of the literature.	Jarmo Oksi	Medical Mycology Case Reports	2014		1 cas : ampho B liposomale x 4 sem puis FCZ oral x 8 mois Rev littérature(1966-2012) : 94 cas Ttt optimal : inconnu Miller : amphoB x 4-6 semaines puis FCZ oral x 2-6 mois Rec IDSA (2009), ESCMID (2012)
Cas clin	<i>Candida albicans</i> spondylodiscitis in an immunocompetent patient.	Tapan NJ	J Neurosci Rural Pract	2012		Caspo x 7j puis FCZ oral x 6 mois
S cas + Rev Lit	Candidal vertebral osteomyelitis: report of 6 patients, and a review	Hendrickx L	Clin Infect Dis	2001		Rev littérature : 59 cas (voir Miller)
S cas + Rev Lit	Two hundred and eleven cases of <i>Candida</i> osteomyelitis: 17 case reports and a review of the literature	Slenker AK	Diagn Microbiol Infect Dis	2012		-211 cas (Rev littérature jusqu'à 2010 : 194 cas + Série personnelle : 17 cas) - <i>C. albicans</i> , (69%) ; <i>C. tropicalis</i> (15%) ; <i>C.</i>

						glabrata (8%) -Atteinte rachidienne = 134 cas (64%) *traitement : -amphotericine B (59%), -fluconazole (26%). -échinocandines (4%). Durée moyenne = 4,5 mois -75% des patients étaient guéris après 6 mois de traitement antifongique
--	--	--	--	--	--	---

*\*Type d'article :*

-Étude randomisé (ERand) , Étude non randomisée (E non R), Cohorte (Coh), Études cas-témoins (ECT), Étude expérimentale (EExp), Étude rétrospective (E Rétro), Séries de cas (S cas), cas clinique (Cas Clin) -Méta-analyse (MA), Revue de la littérature (Rev Lit), Mise au point (MAP), RG (revue générale), Recommandation (Rec), consensus professionnels (Cs prof), opinions d'experts (O experts)

### Question 13.8. Quelle place des corticoïdes dans le traitement des spondylodiscites infectieuses

#### Recommandations

- 1-Dans les **spondylodiscites à pyogènes**, nous recommandons d'utiliser une corticothérapie de durée courte n'excédant pas 10 jours en présence de signes de compression médullaire et en l'absence de chirurgie de décompression(avis d'expert).
- 2-Dans les **spondylodiscites tuberculeuses**, les corticoïdes sont recommandés dans toute forme associée à une épидурite, une myélite ou une compression médullaire ou radiculaire.
- 3-Nous recommandons la dexaméthasone ou la méthylprednisolone en première intention.
- 4-Pour la dexaméthasone : nous recommandons le protocole suivant 0,4 mg/kg/j x 1 semaine puis une diminution de 0,1 mg/kg/semaine jusqu'à 0,1 mg/kg/j par voie IV suivi par un relai oral de 4 mg/j puis une diminution de 1 mg/semaine jusqu'à l'arrêt, soit une durée totale de 8 semaines.
- 5-Pour la méthylprednisolone, nous recommandons entre 2,5 et 4 mg/kg/j pendant 4 semaines puis une diminution hebdomadaire pour arrêter en 4 semaines soit 8 semaines en tout.
- 6-Les indications de la corticothérapie par voie générale sont la compression médullaire aiguë, l'arachnoïdite, l'aggravation sous traitement ou la radiculomyélite (paraplégie ; paraparésie ; syndrome de la queue de cheval ; troubles sphinctériens ; troubles sensitifs).

#### Argumentaire

La revue de la littérature ne trouve que des cas cliniques et de séries de cas. Il n'y a pas d'études à large effectif pour permettre d'en déduire des conclusions.

Les déficits neurologiques s'installent progressivement. Ils relèvent de plusieurs causes : compression radiculo-médullaire, ischémie médullaire, inflammation médullaire et ou radiculaire, tuberculome médullaire.

**Le mécanisme d'action des corticoïdes** n'est pas clair. Ils sembleraient agir sur la modulation de la réponse immunitaire et la prévention de la réponse paradoxale.

**Intérêt des corticoïdes** : La prescription des corticoïdes lors des compressions médullaires et radiculaires diminue la mortalité, diminue les séquelles, les complications, accélère la guérison et améliore le pronostic.

**Les corticoïdes à recommander** : Les corticoïdes de choix dans les infections neuro-méningées et rachidiennes sont la dexaméthasone et la méthylprednisolone.

La dexaméthasone a une demi-vie longue, une bonne diffusion dans le SNC et un effet anti-inflammatoire puissant.

La méthylprednisolone a un effet anti-inflammatoire prouvé et une bonne diffusion dans le SNC.

**Les indications de la corticothérapie** par voie générale sont la compression médullaire aiguë, l'arachnoïdite, le tuberculome intra-médullaire, l'aggravation sous traitement ou la radiculomyélite (paraplégie ; paraparésie ; syndrome de la queue de cheval ; troubles sphinctériens ; troubles sensitifs).

#### Les doses de corticoïdes et les protocoles

**Dexaméthasone** : Dans les formes graves, la Dexaméthasone sera prescrite à la dose de 0,4 mg/kg/j x 1 semaine puis 0,3, 0,2 puis 0,1 mg/kg/j x 1 semaine chacune. Un relai oral par 4 mg/j puis 3, 2 puis 1 mg/j x 1 semaine chacune sera nécessaire.

Dans les formes bénignes, Dexaméthasone sera débutée à la dose de 0,2 mg/kg/j x 1 semaine puis 0,1 mg/kg/j x 1 semaine. Un relai oral par 4 mg/j puis 3 ; 2 et 1 mg/j par voie orale x 1 semaine chacune sera nécessaire.

D'autres alternatives ont été décrites dans la littérature comme l'usage de dexaméthasone à 12 mg/j x 3 semaines ou encore 0,3 mg/kg/j x 2 semaines puis 0,2 mg/kg/j et 0,1 mg/kg/j x 1 semaine chacune suivie d'une diminution sur 1 mois.



Les recommandations de l'OMS et anglaises suivent le protocole sus-cité mais avec des posologies correspondant à celles des formes graves. La dose chez l'adulte est de 0,4 mg/kg/j initialement par voie IV, puis par voie orale dès que l'état du patient le permet. Il est conseillé de réduire les doses toutes les semaines afin de stopper en 6 à 8 semaines.

Les recommandations Cape Town utilisent la dexaméthasone à 2 mg/kg (maximum 60 mg) par voie orale pour une durée de 1 mois, puis il est conseillé de réduire les doses pour stopper en 2 semaines.

**Méthylprednisolone** : La dose de Méthylprednisolone est de 4 mg/kg/j chez l'adulte.

Dans les recommandations OMS et anglaises, la dose chez l'adulte est de 2,5 mg/kg/j initialement par voie IV, puis par voie orale quand c'est jugé suffisant. La durée de la pleine dose est de 4 semaines puis il est conseillé de réduire cette dose pour arrêter en 4 semaines.

Dans les recommandations Cape Town, la dose quotidienne est de 2 mg/kg (maximum 60 mg) par voie orale pour une durée de 1 mois puis il est conseillé de la réduire pour stopper en 2 semaines.

## Références

- 1-Thwaites G, Fisher M, Hemingway C, Scott G, Solomon T, Innes J. British Infection Society guidelines for the diagnosis and treatment of tuberculosis of the central nervous system in adults and children. *Journal of Infection*. 2009;59:167-87.
- 2-Liaqat Chaudhry A, Zamzami M, Kashif Fakharudin S. Paraplegia is not a diagnosis: spinal tuberculosis deserves a place on the clinical radar screen: awakening call to clinicians. *International Journal of Mycobacteriology*. 2012;1:155-60.
- 3-Michael T Fitch, Diederik van de Beek. Drug Insight: steroids in CNS infectious diseases - new indications for an old therapy. *Nature Clinical Practice Neurology*. 2008;4(2)
- 4-N. Madani, T. Dendane, A. Zekraoui, K. Abidi, A.A. Zeggwagh, R. Abouqal. Effets de la corticothérapie chez les adultes admis en réanimation pour méningite tuberculeuse : analyse par le score de propension. *La Revue de médecine interne* 30 (2009) 12–19
- 5-Guy E Thwaites, Jeremy Macmullen-Price, Tran Thi Hong Chau, Pham Phuong Mai, Nguyen Thi Dung, Cameron P Simmons, Nicholas J White, Tran Tinh Hien, David Summers, Jeremy J Farrar. Serial MRI to determine the effect of dexamethasone on the cerebral pathology of tuberculous meningitis: an observational study. *Lancet Neurol*. 2007;6:230-6.
- 6-Guy E Thwaites, Ronald van Toorn, Johan Schoeman. Tuberculous meningitis: more questions, still too few answers. *Lancet Neurol*. 2013;12:999-1010.
- 7-D.J. Evans. The use of adjunctive corticosteroids in the treatment of pericardial, pleural and meningeal tuberculosis: Do they improve outcome?. *Respiratory Medicine* (2008) 102, 793–800
- 8- Alistair Lammie G, Hewlett RH, Schoeman JF. Tuberculous cerebrovascular disease: A review. *Journal of Infection*. 2009;59:156-66.
- 9- Ramdurg SR, Gupta DK, Suri A, Sharma BS, Mahapatra AK. Spinal intramedullary tuberculosis: A series of 15 cases. *Clinical Neurology and Neurosurgery*. 2009;111:115-8.

## Question 14. Quelles sont les indications et les modalités de l'immobilisation ?

### Recommandations

1-Il est fortement recommandé de réaliser une immobilisation efficace, stricte et adaptée au siège lésionnel parallèlement à toute prise en charge médicamenteuse d'une spondylodiscite infectieuse au stade de début (3 premières semaines) (B3)

2-Il est recommandé de relayer l'immobilisation du stade de début par une immobilisation allégée durant la phase d'état (2 à 3 mois) (C4).

3-Il est recommandé d'accompagner l'immobilisation d'une spondylodiscite infectieuse par un programme de rééducation adapté (C4).

### Argumentaire

Le traitement médicamenteux des SPI (pyogènes ou spécifiques) est fortement recommandé, associé à une immobilisation efficace en fonction du stade évolutif de la maladie et de l'étage rachidien touché.

L'immobilisation améliorerait la microcirculation dans et autour du foyer infectieux vertébral et permettrait ainsi :

-une meilleure diffusion locale des antibiotiques

-et surtout une meilleure qualité de cicatrisation de ce foyer : rôle anti inflammatoire (limitation de l'œdème perilésionnel, prévient la création de cavités purulentes, la formation de séquestres osseux et la constitution de cal vicieux sévère en cyphose ; protection des éléments nerveux).

L'immobilisation est adaptée à chaque étage.

-La charnière cervico-occipitale est immobilisée par une minerve à appui occipito-mentonnier avec fronde

-Le rachis cervical inférieur est immobilisé par un collier minerve de type C4 (sans fronde).

-La charnière cervico-dorsale (C7-D2) nécessite un corset minerve avec appui cervico-mentonnier.

-A l'étage dorsal (D3- D10), un repos strict au lit (Bed rest) doit être imposé surtout à la phase de début. Autrement, un corset à bretelle peut être proposé.

-A la charnière dorso-lombaire (D11-L2), un corset aux appuis sacré, pubien et aux crêtes iliaques est indiqué.

-A la région lombaire, un lombostat rigide est indiqué.

-A la charnière lombo-sacrée, un bermuda ou un hemi bermuda sont indiqués.

L'immobilisation post opératoire dépendra de la qualité mécanique de l'ostéosynthèse avec ou sans greffe et sera donc de plus courte durée et moins rigide (orthèse) qu'en cas de traitement non chirurgical.

### La durée de l'immobilisation

- En phase aiguë, l'immobilisation doit être stricte, spécifique à chaque étage, d'une durée minimale de **3 semaines** surtout quand il existe des signes neurologiques ou des signes d'instabilité vertébrale.
- En phase subaiguë, l'immobilisation sera relative, si l'évolution est favorable (absence de signes neurologiques, de signes radiologiques d'instabilité, et de douleurs vertébrales, récupération neurologique complète, absence de déformation). Dans Les autres situations (douleurs persistantes, signes radiologiques d'instabilité, déformation rachidienne,

récupération neurologique incomplète), l'immobilisation efficace sera prolongée de 2 à 3 mois avec une surveillance radiologique rapprochée. Sinon, une intervention chirurgicale est indiquée.

Chez les sujets âgés, en raison des risques liés au décubitus, on peut proposer une chirurgie postérieure isolée, limitée :

- à une ostéosynthèse postérieure étendue
- à une greffe postéro latérale locale (avec ou sans laminectomie régionale).

L'intervention permet un lever précoce et améliore la qualité de l'immobilisation et l'efficacité du traitement médical.

**Un programme de rééducation** complet et quotidien doit accompagner le traitement médical, et l'immobilisation jusqu'à cicatrisation définitive.

**L'héparine à bas poids moléculaire** est indiquée chez les sujets à risque lors de l'immobilisation au lit à la phase de début.

## Références

- 1-Grados F, Lescure FX, Senneville E. Suggestions for managing pyogenic (non-tuberculous) discitis in adults. *Joint Bone Spine*. 2007;74:133e9.
- 2-Zlitni M, Kassab MT. Spondylodiscites tuberculeuses (Mal de Pott). *Encycl Méd Chir (Paris-France) Appareil locomoteur*. 1988;15852:A10,4.
- 3-Fayazi AH, Ludwig SC, Dabbah M, Bryan Butler R, Gelb DE. Preliminary results of staged anterior debridement and reconstruction using titanium mesh cages in the treatment of thoracolumbar vertebral osteomyelitis. *Spine J*. 2004;4(4):388–95.
- 4-Klockner C, Valencia R. Sagittal alignment after anterior debridement and fusion with or without additional posterior instrumentation in the treatment of pyogenic and tuberculous spondylodiscitis. *Spine (Phila Pa 1976)*. 2003;28(10):1036–42.
- 5-Moon MS. Tuberculosis of spine: contemporary thoughts on current issues and perspective views. *Curr Orthop*. 2007;21:364–79.
- 6-Chen WH, Jiang LS, Dai LY. Surgical treatment of pyogenic vertebral osteomyelitis with spinal instrumentation. *Eur Spine J*. 2007;16:1307–16.
- 7-Zarghooni K, Rollinghoff M, Sobottke R, Eysel P. Treatment of spondylodiscitis. *Int Orthop*. 2012;36(2):405–11.
- 8-Moon MS, Kim SS, Moon H. Tuberculosis of the spine: current views in diagnosis, management, and setting a global standard. *Orthop Trauma*. 2013;27:185–94.
- 9-Lin CP, Ma HL, Wang ST. Surgical results of long posterior fixation with short fusion in the treatment of pyogenic spondylodiscitis of the thoracic and lumbar spine: a retrospective study. *Spine (Phila Pa 1976)*. 2012;37(25):E1572-9.
- 10-Shousha M, Boehm H. Surgical treatment of cervical spondylodiscitis: a review of 30 consecutive patients. *Spine (Phila Pa 1976)*. 2012;37:E30–E36.
- 11-Blondel B, Fuentes S, Metellus P, Adetchessi T, Dufour H. Percutaneous internal fixation in the management of lumbar spondylitis: report of two cases. *Orthop Traumatol Surg Res*. 2009;95:220-3.
- 12-Ogden AT, Kaiser MG. Single-stage debridement and instrumentation for pyogenic spinal infections. *Neurosurg Focus*. 2004;17:E5.
- 13- Détilion D, de Groot H, Hoebink E, Versteyleen R, Veen E. Video-assisted thoracoscopic surgery as a diagnostic and therapeutic instrument in non-tubercular spondylodiscitis. *International Journal of Spine Surgery*. 2015;9:55.
- 14-Kapoor S, Kapoor S, Agrawal M, Aggarwal P, Jain BK Jr. Thoracoscopic decompression in Pott's spine and its longterm follow-up. *International Orthopaedics*. 2012;36(2):331-7.
- 15-Bhojraj S, Nene A. Lumbar and lumbosacral tuberculous spondylodiscitis in adults. Redefining the indications for surgery. *J Bone Joint Surg Br*. 2002;84(4):530–534.

- 16-Rossbach BP, Niethammer TR, Paulus AC, Melcher C, Birkenmaier C, Jansson V, et al. Surgical treatment of patients with spondylodiscitis and neurological deficits caused by spinal epidural abscess (SEA) is a predictor of clinical outcome. *J Spinal Disord Tech.* 2014;27:395–400.
- 17-Srinivasan D, Terman SW, Himedan M, Dugo D, La Marca F, Park P (2014) Risk factors for the development of deformity in patients with spinal infection. *Neurosurg Focus.* 2014;6:141-3.
- 18-Connor DE, Jr, Chittiboina P, Caldito G, Nanda A. Comparison of operative and nonoperative management of spinal epidural abscess: A retrospective review of clinical and laboratory predictors of neurological outcome. *J Neurosurg Spine.* 2013;19:119-27.
- 19-Ghobrial GM, Beygi S, Viereck MJ, Maulucci CM, Sharan A, Heller J, et al. Timing in the surgical evacuation of spinal epidural abscesses. *Neurosurg Focus.* 2014;37:E1
- 20-Halpern EM, Bacon SA, Kitagawa T, Lewis SJ. Posterior transdiscal three-column shortening in the surgical treatment of vertebral discitis/osteomyelitis with collapse. *Spine (Phila Pa 1976).* 2010;35:1316–22.
- 21- Jain AK, Dhammi IK, Jain S, Mishra P. Kyphosis in spinal tuberculosis – Prevention and correction. *Indian Journal of Orthopaedics.* 2010;44(2):127-36.
- 22-Yu B, Zhu K, Zhao D, Wang F, Liang Y. Treatment of extreme Tuberculous Kyphosis Using Spinal Osteotomy and Halo-Pelvic Traction: A Case Report. *Spine (Phila Pa 1976).* 2016;41(4):E237-41.
- 23- Mourali S, Ezzaouia K. *Maladie de Pott Dorso-lombaire : à propos de 200 cas.* [Thèse]. Médecine. Tunis, 2000.
- 24-Kempf I, Pidhorz LE. *Appareil de contention externe. EMC technique chirurgicale orthopédie et traumatologie. Tome 1. 44-007, 1997, éd Elsevier Paris.*

## 15. Quelles sont les indications et les modalités de la rééducation ?

### Recommandations

1-Il est recommandé de prendre en compte l'importance des douleurs, des lésions et de l'instabilité pour adapter les modalités de la rééducation (B3).

2-Il est recommandé de tenir compte de l'âge du patient et des risques de décompensation de tares associées pour accélérer la reprise d'une activité ambulatoire (C3).

### Argumentaire

Le programme de rééducation des SPI doit prendre en compte l'âge, le siège de l'infection, le stade évolutif de la maladie, le profil physique et psychologique du malade.

Une immobilisation initiale du segment rachidien atteint par corset, minerve ou parfois même stricte au lit est préconisée par certaines équipes surtout dans les atteintes du rachis cervical, en cas de déficit neurologique et dans les instabilités rachidiennes. Cette immobilisation associée au traitement médical évite les microtraumatismes, protège la moelle et les racines et réduit le risque d'apparition des complications neurologiques.

Le programme de rééducation est individualisé. Il visera toutes les étapes de l'évolution de la maladie : au stade aigu, l'objectif sera surtout la prévention des complications neurologiques et de décubitus, au stade de régression de la maladie qui nécessite une rééducation progressive de re-verticalisation, d'autonomie et de reprise des activités avec réadaptation à l'effort.

En effet elle dépend du type de traitement et obéit à une certaine rigueur dans l'application, la tolérance, la surveillance d'éventuels effets secondaires et surtout l'observance thérapeutique pour une efficacité optimale.

Les orientations thérapeutiques en rééducation dépendent du siège de la lésion, du type de traitement appliqué et de la phase évolutive. L'éducation thérapeutique et les conseils de guidances concernent le malade et son entourage, mais aussi les soignants.

**L'immobilisation initiale** au lit peut être indiquée dans les formes dorsales et lombaires. L'apparition des complications de décubitus peut grever le pronostic notamment chez le sujet âgé à la phase de début.

Le bilan durant cette phase concernera les douleurs, la surveillance neurologique (examen moteur, sensitif, vésico-sphinctérien), l'état orthopédique et trophique, l'état cardio-vasculaire, respiratoire et nutritionnel.

La prise en charge comprend :

- La lutte contre les phénomènes douloureux : en évitant l'électrothérapie à la phase initiale.
- Le recours aux supports adaptés en cas de besoin et les soins de base / « nursing » doivent être mis en route en insistant auprès des intervenants sur les consignes de manutention et de respect du segment rachidien atteint.
- La mobilisation de toutes les articulations dans toute l'amplitude permise par la position, de façon pluriquotidienne, visant l'entretien articulaire et le renforcement des muscles des 4 membres. On prendra en considération l'entretien isométrique des muscles du rachis.
- L'apport de l'ergothérapie durant cette phase participera à l'entretien d'une autonomie optimale et d'une adaptation de l'environnement.

### La phase de lever :

Durant cette période, le lever est protégé par une immobilisation du segment atteint par un appareillage plâtré, en thermoplastique ou en néofrakt® sur moulage (corset ou minerve).

Les objectifs de la rééducation sont alors de prévenir l'atrophie musculaire, de stimuler la régénération osseuse et de maintenir une autonomie fonctionnelle tout en prouvant au malade qu'il peut reprendre une activité normale.

Les douleurs sont constantes quel que soit le tableau clinique, elles restent l'objet d'un traitement médical et de moyens de Médecine Physique Réadaptation Fonctionnelle.

L'amyotrophie, les rétractions, la désadaptation à l'effort sont la conséquence de l'immobilisation. Elles doivent être rapidement considérées surtout chez la personne âgée menacée par la grabatisation.

La kinésithérapie visera l'entretien articulaire, musculaire, trophique et respiratoire au mieux biquotidienne si les conditions sont favorables.

Avec corset, la rééducation progressive est adaptée au lever qui doit être progressif après la période d'immobilisation. Le programme consiste à renforcer la musculature du rachis cervical, lombo-abdominal par un travail en auto agrandissement axial contre résistance, un assouplissement et un étirement de la ceinture scapulaire et du plan sous pelvien.

Le travail des activités de la vie journalière avec corset doit être poursuivi en ergothérapie.

### **En cas de déficit neurologique**

Le programme de rééducation spécifique vise l'acquisition d'une autonomie optimale selon les capacités fonctionnelles restantes qui dépendent du niveau de la lésion médullaire et du caractère complet, incomplet, spastique ou flasque de la paraplégie.

La vessie neurologique doit faire l'objet d'une prise en charge spécifique dès le début de l'installation du déficit.

### **A la phase de guérison**

Le sevrage du corset ou de la minerve doit être progressif, car les délais de consolidations sont longs (18 mois). Des séquelles peuvent être observées à type de raideur rachidienne, de troubles posturaux et de désadaptation à l'effort.

Un travail spécifique de l'axe vertébral le plus précoce possible, dès la disparition de la douleur, sera orienté vers l'assouplissement de l'axe vertébral, le renforcement musculaire et la reprogrammation posturale par une prise de conscience par le patient du trouble postural et une intégration de la posture corrigée.

Un travail spécifique des membres supérieurs (rachis cervical) et inférieurs (rachis lombaire), surtout en cas de déficit incomplet, sera associé.

### **Phase de reprise d'activité et de réadaptation à l'effort**

Le renforcement musculaire (membres supérieurs, inférieurs et tronc) sera poursuivi avec apprentissage des postures, auto étirements et réentraînement à l'effort.

L'évaluation fonctionnelle globale, la mise en évidence du syndrome de déconditionnement et la recherche d'éventuelles contre-indications à la réadaptation sont réalisées (surtout chez le sujet âgé). Le réentraînement cardio-vasculaire sur machines de cardio-training peut être envisagé chez le sujet jeune.

### **Références**

1-Ben Salah FZ, Dziri C. Place de la médecine physique et de réadaptation fonctionnelle dans le traitement des spondylodiscites. J Réad Méd. 2005;25(3):119-21.

2-Zaoui A, Kanoun S, Boughamoura H, Ben Maitigue M, Bouaziz MA, Khachnaoui F, Rejeb N. Patients with complicated Pott's disease: Management in a rehabilitation department and functional prognosis. Annals of Physical and Rehabilitation Medicine. 2012; 55(3);190-200.

**Question 16. Quelle est la place de la chirurgie dans le traitement des spondylodiscites infectieuses?**

**Recommandations**

1-Il est fortement recommandé de proposer en urgence un drainage avec ou sans décompression et une stabilisation du foyer de spondylodiscite en phase septicémique non contrôlée médicalement (C3).

2-Il est fortement recommandé devant une spondylodiscite aggravée brutalement de déficit neurologique, de réaliser un geste chirurgical de décompression avec stabilisation(B2).

3-Il est fortement recommandé d'éviter la laminectomie isolée devant une spondylodiscite infectieuse compliquée d'un déficit neurologique surtout brutal(C3).

4-Il est possible de réaliser un drainage chirurgical d'abcès volumineux pour optimiser l'efficacité d'un traitement médical d'une spondylodiscite(C4).

**Argumentaire**

**Objectifs de la chirurgie**

1-Traiter une septicémie résistante au traitement médical

2-Restaure un déficit neurologique grave et brutal

3-Aider à optimiser l'efficacité du traitement médicamenteux

4-Proposer une attitude radicale dans les tableaux trainants, hyperalgiques ou déficitaires neurologiques.

5-Corriger une déformation inacceptable.

**Méthodes chirurgicales**

Plusieurs gestes chirurgicaux peuvent être réalisés par voie antérieure, par voie postérieure ou par undouble abord.

1- Le débridement chirurgical

2- Le drainage d'abcès :

a- péri-duraux

b- volumineux des tissus mous .

3- Le prélèvement bactériologique et la biopsie

4- La libération canalair

a- Voie antérieure : corporectomie, sequestrectomie intra canalair.

b- Voie postérieure : Il faut éviter la laminectomie isolée, car elle est génératrice d'instabilité immédiate en cas de destruction corporeale étendue ou de déformation en cyphose tardive.

5- La greffe osseuse :

inter somatique de meilleure qualité biologique et mécanique.  
postérieure ou postéro-latérale.

6- L'instrumentation, souvent postérieure, au mieux en titane, pour permettre un contrôle post opératoire (IRM, TDM)

7- La correction d'une déformation rachidienne séquellaire

Tous ces gestes sont pratiqués de façon isolée ou combinée en fonction de l'âge de l'état général du patient, de l'état lésionnel, du segment rachidien atteint et des habitudes des équipes chirurgicales.

**Indications :**

-A la phase aiguë :

- Septicémie résistante au traitement médical
  - Complication neurologique brutale d'origine osseuse : collapsus vertébral ou "concertina collapse"
- A laphase subaigüe :
- Aggravation neurologique progressive sous traitement médical bien conduit : apparition ou aggravation d'une image d'abcès épidual à l'IRM
  - Doute diagnostique (pas d'identification de germe, germe résistant ....)
  - Instabilité associant :
    - douleurs invalidantes et tenaces avec ou sans déficit neurologique
    - instabilité radiologique : tassement vertébral>50%, angulation vertébrale >50°, translation vertébrale>5°

-A la phase séquellaire :

Le traitement des déformations cyphotiques majeures, à visée essentiellement fonctionnelle, reste lourd. Il sera discuté au cas par cas, selon le principe "bénéfice/risque". Le traitement de choix étant les ostéotomies vertébrales transpédiculaires de déflexion par voie postérieure.

### Conclusion

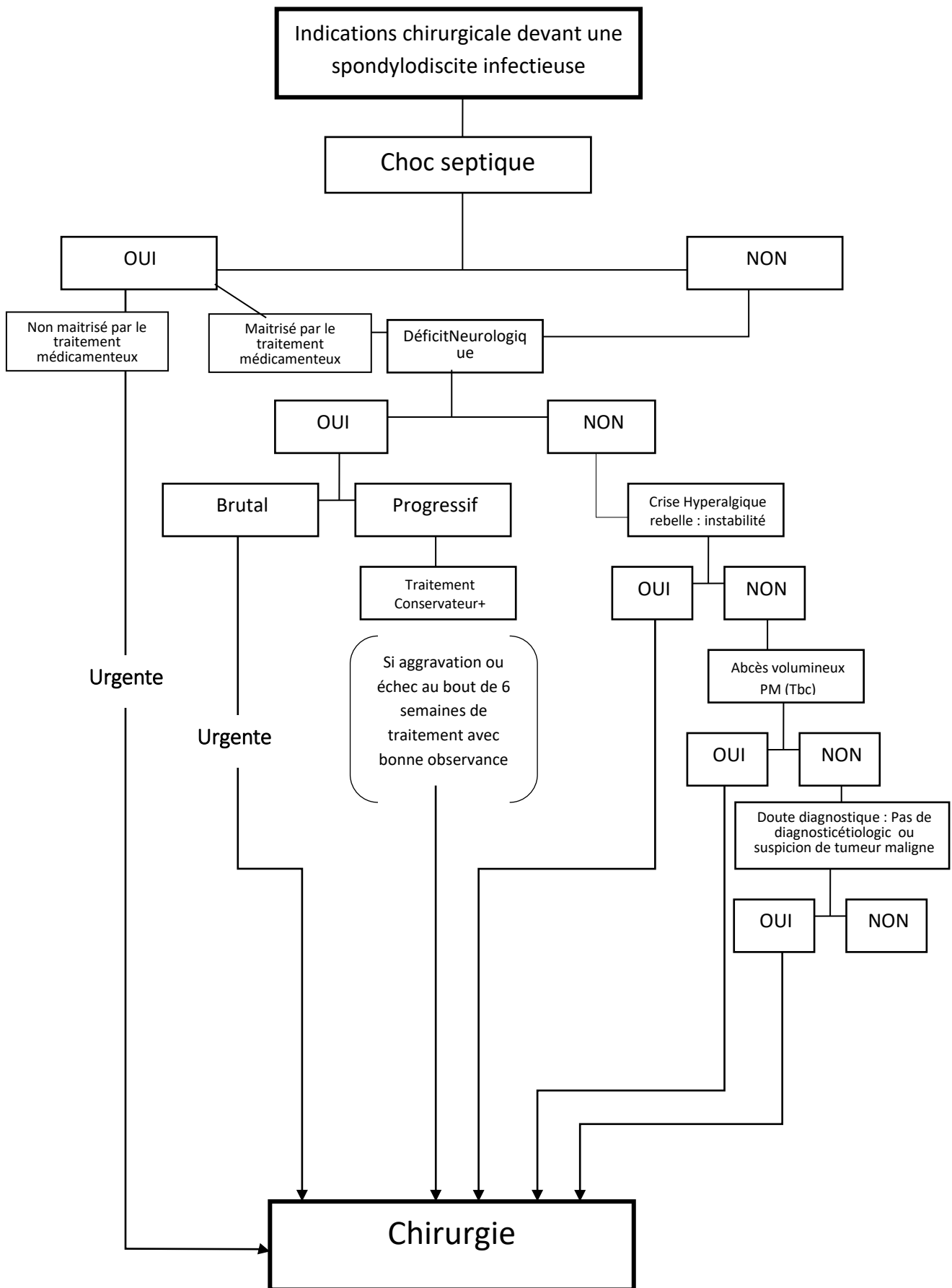
Le caractère rétrospectif de la littérature et l'hétérogénéité des séries publiées ne permettent pas l'établissement de recommandations formelles à niveau de preuve élevé concernant la stratégie chirurgicale optimale devant une spondylodiscite infectieuse. Le vécu et l'expérience des équipes citées dans les références constituent la base de ces recommandations.

### Références

- 1-Legrand E, Flipo RM, Guggenbuhl P, Masson C, Maillefert JF, Soubrier M, et al. Management of nontuberculous infectious discitis. Treatments used in 110 patients admitted to 12 teaching hospitals in France. *Joint Bone Spine*. 2001;68(6):504–9.
- 2-Zarghooni K, Rollinghoff M, Sobottke R, Eysel P. Treatment of spondylodiscitis. *Int Orthop*. 2012;36(2):405–11.
- 3-Grados F, Lescure FX, Senneville E, et al. Suggestions for managing pyogenic (non-tuberculous) discitis in adults. *Joint Bone Spine*. 2007;74:133e9.
- 4-Moon MS. Tuberculosis of spine: contemporary thoughts on current issues and perspective views. *Curr Orthop*. 2007;21:364–79.
- 5-Moon MS, Kim SS, Moon H. Tuberculosis of the spine: current views in diagnosis, management and setting a global standard. *Orthop Trauma*. 2013;27:185–94.
- 6-Srinivasan D, Terman SW, Himedan M, Dugo D, La Marca F, Park P (2014) Risk factors for the development of deformity in patients with spinal infection. *Neurosurg Focus*. doi:10.3171/2014.6.focus14143
- 7-Connor Jr DE, Chittiboina P, Caldito G, Nanda A. Comparison of operative and nonoperative management of spinal epidural abscess: A retrospective review of clinical and laboratory predictors of neurological outcome. *J Neurosurg Spine*. 2013;19:119–27
- 8-Ghobrial GM, Beygi S, Viereck MJ, Maulucci CM, Sharan A, Heller J, et al. Timing in the surgical evacuation of spinal epidural abscesses. *Neurosurg Focus*. 2014;37:E1
- 9-Rosbach BP, Niethammer TR, Paulus AC, Melcher C, Birkenmaier C, Jansson V, et al. Surgical treatment of patients with spondylodiscitis and neurological deficits caused by spinal epidural abscess (SEA) is a predictor of clinical outcome. *J Spinal Disord Tech*. 2014;27:395–400.
- 10-Bhojraj S, Nene A. Lumbar and lumbosacral tuberculous spondylodiscitis in adults. Redefining the indications for surgery. *J Bone Joint Surg Br*. 2002;84(4):530–4.
- 11-Kim CJ, Song KH, Jeon JH, Park WB, Park SW, Kim HB, et al. A comparative study of pyogenic and tuberculous spondylodiscitis. *Spine (Phila Pa 1976)* 2010;35:E1096–E1100.
- 12-Zlitni M, Kassab MT. Spondylodiscites tuberculeuses (Mal de Pott). *Encycl Méd Chir (Paris-France) Appareil locomoteur* 1988;15852: A10,4.



- 13-Fayazi AH, Ludwig SC, Dabbah M, Bryan Butler R, Gelb DE. Preliminary results of staged anterior debridement and reconstruction using titanium mesh cages in the treatment of thoracolumbar vertebral osteomyelitis. *Spine J.* 2004;4(4):388–95.
- 14-Klockner C, Valencia R. Sagittal alignment after anterior debridement and fusion with or without additional posterior instrumentation in the treatment of pyogenic and tuberculous spondylodiscitis. *Spine (Phila Pa 1976)* 2003;28(10):1036–42.
- 15-Shousha M, Boehm H. Surgical treatment of cervical spondylodiscitis: a review of 30 consecutive patients. *Spine (Phila Pa 1976)* 2012;37:E30–E36.
- 16-Blondel B, Fuentes S, Metellus P, Adetchessi T, Dufour H. Percutaneous internal fixation in the management of lumbar spondylitis: report of two cases. *OrthopTraumatolSurgRes.* 2009;95:220-3.
- 17-Chen WH, Jiang LS, Dai LY. 2007. Surgical treatment of pyogenic vertebral osteomyelitis with spinal instrumentation. *Eur Spine J.*16:1307-16
- 18-Ogden AT, Kaiser MG. Single-stage debridement and instrumentation for pyogenic spinal infections. *Neurosurg Focus.* 2004;17:E5.
- 19-Halpern EM, Bacon SA, Kitagawa T, Lewis SJ. Posterior transdiscal three-column shortening in the surgical treatment of vertebral discitis/osteomyelitis with collapse. *Spine (Phila Pa 1976)* 2010;35:1316–22.
- 20-Lin CP, Ma HL, Wang ST. Surgical results of long posterior fixation with short fusion in the treatment of pyogenic spondylodiscitis of the thoracic and lumbar spine: a retrospective study. *Spine (Phila Pa 1976).* 2012;37(25):E1572-9.
- 21-Karadimas EJ, Bunger C, Lindblad BE, Hansen ES, Hoy K, Helmig P. Spondylodiscitis. A retrospective study of 163 patients. *Acta Orthopaedica.* 2008;79:650-9.
- 22-Fransen BL, de Visser E, Lenting A, Rodenburg G, van Zwet AA, Gisolf EH. Recommendations for diagnosis and treatment of spondylodiscitis. *The Netherlands Journal of Medicine.* 2014;72:135-8.
- 23-Veillard E, Guggenbuhl P, Morcet N, Meadeb J, Bello S, Perdriger A. Prompt regression of paravertebral and epidural abscesses in patients with pyogenic discitis. Sixteen cases evaluated using magnetic resonance imaging. *Joint Bone Spine.* 1999;67:219-27.
- 24-Pascaretti C, Legrand E, Degasne I, Masson C, Bregeon C, Caron C. Epidural involvement in nontuberculous disk space infections. Incidence by magnetic resonance imaging, impact and prognosis. *Revue du Rhumatisme.* 1997;64:556-61.
- 25-Hsieh PC, Wienecke RJ, O'Shaughnessy BA, Koski TR, Ondra SL. Surgical strategies for vertebral osteomyelitis and epidural abscess. *Neurosurgical Focus.* 2004;17: 1-6.
- 26-Fukuta S, Miyamoto K, Masuda T, Hosoe H, Kodama H, Nishimoto H, et al. Two-stage (posterior and anterior) surgical treatment using posterior spinal instrumentation for pyogenic and tuberculous spondylitis. *Spine.* 2003;28:302-8.
- 27-Dubost JJ, Tournadre A, Soubrier M, Ristori JM. Spondylodiscite infectieuse non tuberculeuse. *EMC-Appar Locomoteur.* 2006;1:1-11.



**Question 17. Comment suivre une spondylodiscite sous traitement en précisant l'apport de l'imagerie, les délais des contrôles et les critères radiologiques de guérison ?**

**Recommandations**

**Suivi clinique et biologique :**

- 1-Il est fortement recommandé d'adapter le programme de surveillance clinique au cas par cas (A).
- 2-Il est recommandé de doser la CRP une fois par semaine les deux premières semaines de traitement, puis toutes les deux semaines jusqu'à sa normalisation (B).
- 3-Il est fortement recommandé de faire un contrôle clinique et biologique (VS et CRP) après quatre semaines de traitement antibiotique (A).

**Suivi par imagerie :**

- 4-Il est possible de faire ou de ne pas faire des radiographies dans le suivi des spondylodiscites infectieuses et ceci en fonction de l'évolution clinique et biologique(C).
- 5-Il est recommandé de faire un examen TDM en cas de compression médullaire pour chercher une cause osseuse (avis d'expert)
- 6-Il est fortement recommandé de ne pas faire d'IRM si l'évolution clinique et biologique est favorable (diminution de 25 à 33% de la VS et de la CRP) (E).
- 7-Il est recommandé de faire une IRM de contrôle si l'évolution clinique et biologique est défavorable, afin d'évaluer les abcès épидuraux et des tissus mous (B).
- 8-Il est fortement recommandé de ne pas réaliser une scintigraphie osseuse au <sup>99m</sup>Tc-HMDP dans le suivi scintigraphique des SPI (E).
- 9-Il est possible de faire une TEMP/TDM au <sup>67</sup>Ga ou en cas de disponibilité une TEP/TDM au <sup>18</sup>FDG. (C)

**Argumentaire**

**1. Critères cliniques et biologiques de guérison :**

- normalisation de la courbe thermique et disparition des douleurs nocturnes après un délai de 7 jours.
  - diminution progressive des douleurs quotidiennes sur un mois.
- Différents programmes de surveillance biologiques ont été proposés d'où la nécessité de mener d'autres études plus larges.

**2. Critères radiologiques de guérison**

**A la radiographie:**Stabilisation des lésions radiographiques après deux mois de traitement, et apparition d'une condensation des corps vertébraux, de néoformation osseuse ou d'un bloc vertébral après trois mois de traitement. Un bloc complet ou incomplet peut apparaître à distance de l'épisode aigu jusqu'à cinq ans d'évolution.

**A l'IRM :**Les anomalies, persistent plusieurs mois après un traitement efficace. L'évolution des abcès para-vertébraux et péri-duraux est mieux corrélée à l'évolution clinique et biologique.

Les rechutes sont rares (moins de 4% des spondylodiscites à pyogènes) et surviennent généralement au cours des six premiers mois.

Il n'y a pas de consensus concernant le suivi **scintigraphique** des spondylodiscites infectieuses.

La scintigraphie osseuse au <sup>99m</sup>Tc-HMDP ne permet pas d'évaluer l'efficacité à cours et à moyen terme du traitement (le remodelage osseux persiste longtemps après guérison et est source de faux positifs).

La scintigraphie au <sup>67</sup>Ga serait plus adéquate, mais il n'existe aucune preuve scientifique.

La TEP/TDM au <sup>18</sup>F-FDG serait aujourd'hui la modalité d'imagerie scintigraphique la plus appropriée pour évaluer la réponse thérapeutique et la nécessité de poursuivre ou non le traitement. Même si

une captation inexplicée du <sup>18</sup>F-DG persiste en fin de traitement, une diminution significative du SUV max entre l'examen de base, avant le début de traitement, et l'examen de fin de traitement pourrait prédire l'efficacité thérapeutique.

De même, la détermination d'un cut-off du SUV reste à chercher par des études futures.

## Références

1. Legrand E, Massin P, Levasseur R, Hoppé E, Chappard D, Audran M. Stratégie diagnostique et principales thérapeutiques au cours des spondylodiscites infectieuses bactériennes. *Revue du Rhumatisme*. 2006;73:373-9.
2. Berbari EF, Kanj SS, Kowalski TJ, Darouiche RO, Widmer AF, Schmitt SK, et al. Infectious Diseases Society of America (IDSA) Clinical Practice Guidelines for the Diagnosis and Treatment of Native Vertebral Osteomyelitis in Adults. *Clin Infect Dis*. 2015;61(6):e26-46
3. SPILF. Primary infectious spondylitis, and following intradiscal procedure, without prosthesis. Recommendations. *Med Mal Infect*. 2007;37:573-83.
4. Grados F, Lescure FX, Senneville E, Flipo RM, Schmit JL, Fardellone P. Suggestions for managing pyogenic (non-tuberculous) discitis in adults. *Joint Bone Spine*. 2007;74:133-9.
5. Zarrouk V, Feydy A, Salle F, Dufour V, Guigui P, Redondo A, et al. Imaging does not predict the clinical outcome of bacterial vertebral osteomyelitis. *Rheumatology*. 2007;46:292-5.
6. Bierry G, Dietemann J-L. Imagerie des spondylodiscites infectieuses. *EMC - Radiologie et imagerie médicale : Musculosquelettique- Neurologique- Maxillofaciale*. 2012;7(4):1-16 [Article 31-335-A-10].
7. Baxi S, Malani PN, Gomez-Hassan D, Cinti S. Association Between Follow-Up Magnetic Resonance Imaging and Clinical Status Among Patients With Spinal Infections. *Infect Dis Clin Pract*. 2012;20:326-9.
8. Gemme IF, Rijk PC, Collins JM, Parlevliet T, Stumpe KD, Palestro CJ. Expanding role of 18F-fluoro-D-deoxyglucose PET and PET/CT in spinal infections. *Eur Spine J*. 2010;19(4):540-51.
9. Glaudemans AW, Quintero AM, Signore A. PET/MRI in infectious and inflammatory diseases: will it be a useful improvement? *Eur J Nucl Med Mol Imaging*. 2012;39(5):745-9.
10. Glaudemans AW, de Vries EF, Galli F, Dierckx RA, Slart RH, Signore A. The use of (18)F-FDG-PET/CT for diagnosis and treatment monitoring of inflammatory and infectious diseases. *Clin Dev Immunol*. 2013;62:30-36.
11. Nanni C, Boriani L, Salvadori C, Zamparini E, Rorato G, Ambrosini V, et al. FDG PET/CT is useful for the interim evaluation of response to therapy in patients affected by haematogenous spondylodiscitis. *Eur J Nucl Med Mol Imaging*. 2012;39(10):1538-44.
12. Ioannou S, Chatziioannou S, Pneumaticos SG, Zormpala A, Sipsas NV. Fluorine-18 fluoro-2-deoxy-D-glucose positron emission tomography/computed tomography scan contributes to the diagnosis and management of brucellar spondylodiskitis. *BMC Infect Dis*. 2013;13:73.
13. Baxi S, Malani PN, Gomez-Hassan D, Cinti SK. Association Between Follow-Up Magnetic Resonance Imaging and Clinical Status Among Patients With Spinal Infections. *Infect Dis Clin Pract*. 2012;20:326-9.
14. Kowalski TJ, Layton KF, Berbari EF, Steckelberg JM, Huddleston PM, Wald JT, et al. Follow-up MR imaging in patients with pyogenic spine infections: lack of correlation with clinical features. *Am J Neuroradiol*. 2007;28(4):693-9.
15. Veillard E, Guggenbuhl P, Morcet N, Meadeb J, Bello S, Perdriger A, Chalès G. Prompt regression of paravertebral and epidural abscesses in patients with pyogenic discitis. Sixteen cases evaluated using magnetic resonance imaging. *Joint bone spine: Revue du Rhumatisme*. 2000;67:219-28.