





Cas clinique


Dr Ben Brahim Hajer
Service des Maladies Infectieuses
EPS Fattouma-Bourguiba
Sousse-23/09/11




- Un homme, âgé de 74 ans, a été adressé au neurochirurgien pour canal lombaire étroit occasionnant des troubles de la marche depuis plusieurs mois chez ce patient habituellement autonome.
- ATCD:
 - Endartériectomie carotidienne interne droite,
 - Ablation par radiofréquence d'un flutter auriculaire,
 - Cardiomyopathie dilatée
 - Diabète type 2



- Le geste réalisé a consisté en une laminectomie L3-L4 et L4-L5 (sans effraction dure-mérienne) sous antibioprophylaxie.
- En postopératoire immédiat, le patient a récupéré une autonomie fonctionnelle permettant la déambulation



- Le lendemain le malade est fébrile, plusieurs pics à 39-40°C
- Etat général conservé
- Cicatrice propre
- Absence de syndrome méningé
- Pas de foyer pulmonaire
- Examen cytbactériologique des urines négatif
- Quelques troubles cognitifs à type de désorientation transitoire ont été notés.




- CRP à 80 mg/l (interprétée comme normale en postop)

Contrôlée après 3 jours à 20 mg/l


- Globules blancs à 7200/mm³
- Les hémocultures sont négatives

Devant l'état général conservé, l'absence de foyer infectieux évident, la négativité des bilans, la conduite était la surveillance du malade




Dix jours après l'intervention, le patient a présenté un syndrome méningé franc avec un épisode de convulsion fébrile

Quelles sont vos hypothèses diagnostiques ?




La conduite en urgence est de :

- A- commencez immédiatement l'antibiothérapie
- B- faire d'emblée une PL avant toute antibiothérapie
- C- faire un scanner cérébral puis une PL
- D- faire une IRM cérébrale
- E- faire un examen du fond d'œil




- Le scanner cérébral est revenu normal
- L'IRM était impossible de la faire en urgence
- La PL ramène un liquide clair :
 - EB 300/mm³, 60% lym, 40% PNN
 - ER 250/mm³
 - Proteinorrhachie 4,5 g/l
 - Glycorrhachie 1,5 mmol/l (glycémie = 4,3 mmol/l)
 - Examen direct et culture sont négatifs



Au total

Il s'agit d'une méningo-encéphalite à liquide clair survenue dans les suite opératoires d'une intervention neurochirurgicale, chez un malade âgé de 75 ans et diabétique.



● Les diagnostics suivants sont possibles:


A- Thrombophlébite cérébrale

B- Abscès du cerveau

C- Listériose neuroméningée

D- Tuberculose neuroméningée

E- Méningite bactérienne nosocomiale décapitée



● votre conduite thérapeutique est:


A- Antibiothérapie visant une infection nosocomiale

B- Ampicilline + aminoside

C- Antibiothérapie visant une infection nosocomiale+ ampicilline

D- Antituberculeux


E- Aciclovir



- Dans l'hypothèse d'une méningite bactérienne nosocomiale décapitée (antibioprophylaxie peropératoire), une triple antibiothérapie par:

céfotaxime + fosfomycine + métronidazole

a été instaurée.



- A j4 d'antibiothérapie, le malade est toujours fébrile
- Un tableau de mal convulsif avec coma a amené à l'intuber



● Quelle est votre conduite urgente:

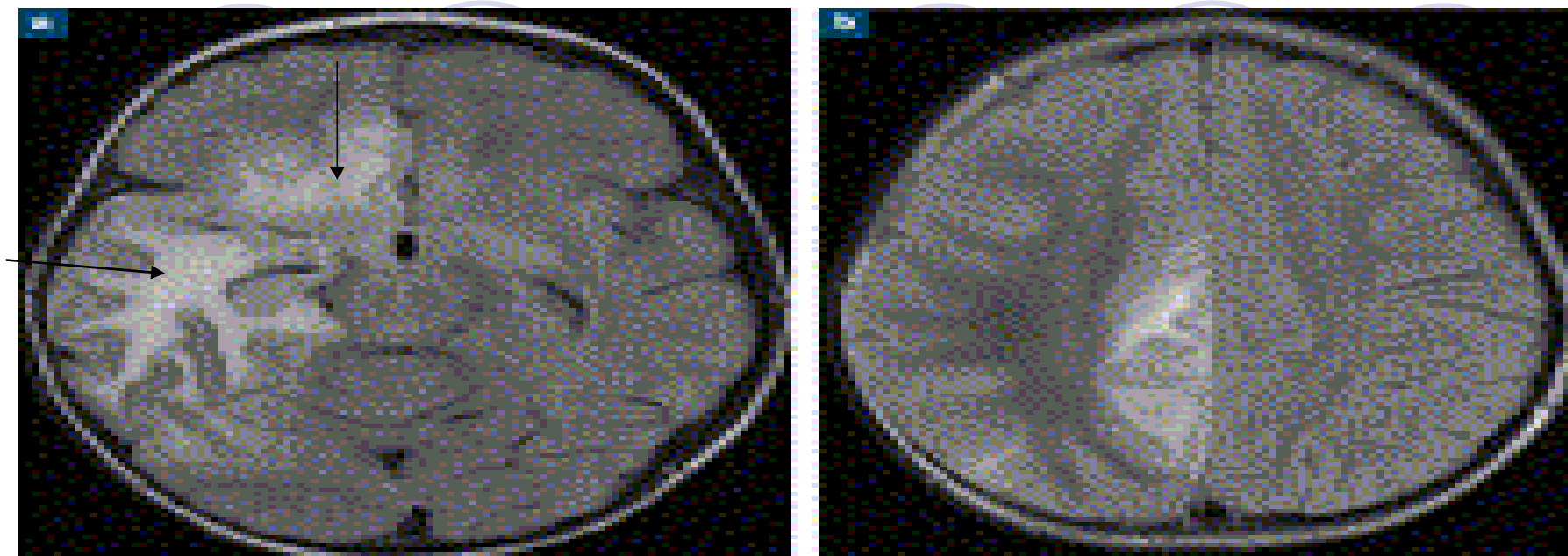
A- Refaire la PL

B- Refaire le scanner cérébral


C- Faire une IRM cérébrale en urgence

D- Continuer l'antibiothérapie

E- Elargir le spectre de l'antibiothérapie sans PL



- L'IRM avait montré une plage en hypersignal sur les séquences flair et de diffusion et en hyposignal T1, de la totalité de la substance blanche temporale droite. Cette plage s'étendait au gyrus cingulaire et au gyrus rectus. Un rehaussement gyriforme sous-cortical et des lésions temporales droites en hypersignal T1, en rapport avec un saignement subaigu, étaient associés.
- Pas de signe de thrombophlébite cérébrale

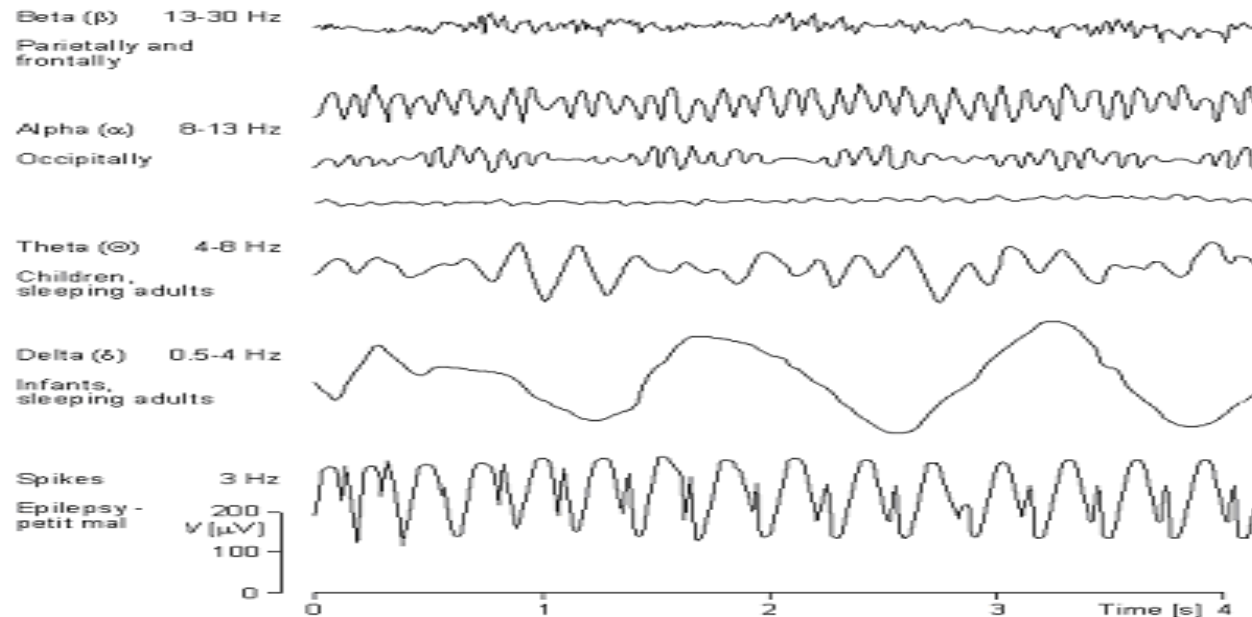



- Une seconde PL faite le même jour a retrouvé
 - Un LCR clair lymphocytaire (> 500 éléments,
 - Protéïnorrhée 10,9 g/l,
 - Glycorrhée 10,4 mmol/l pour une glycémie à 15,5 mmol/l).



● EEG :

Ondes lentes de courte périodicité (2 à 3/s) à prédominance temporelle droite





● Quel est le diagnostic le plus probable à ce stade:


A- Listériose neuroméningée

B- Méningo-encéphalite herpétique


C- Accident vasculaire cérébral

D- Tuberculose cérébrale


E- Encéphalite présuppurative




- Pour la confirmation urgente du diagnostic vous demandez:
 - A- Sérologie herpès dans le LCR
 - B- PCR herpès dans le LCR
 - C- Examen direct + culture virale
 - D- Dosage de l'interféron α
 - E- Sérologie herpès dans le sang




- La PCR herpès pratiquée sur ce liquide était fortement positive
- Le dosage de l'interféron $\alpha > 100$ UI/mL (valeur normale dans le LCR < 2 UI/mL).



- L'aciclovir a été débuté immédiatement à la dose de 15 mg/kg toutes les huit heures.
- Evolution sous traitement : un coma persiste malgré l'arrêt de la sédation avec extubation impossible ont amené à répéter la PL après dix jours de traitement, il persistait une hypercellularité dans le LCR (900 éléments, 100 % de lymphocytes)
- L'évolution du signal de PCR HSV-1 était en faveur d'une efficacité thérapeutique.

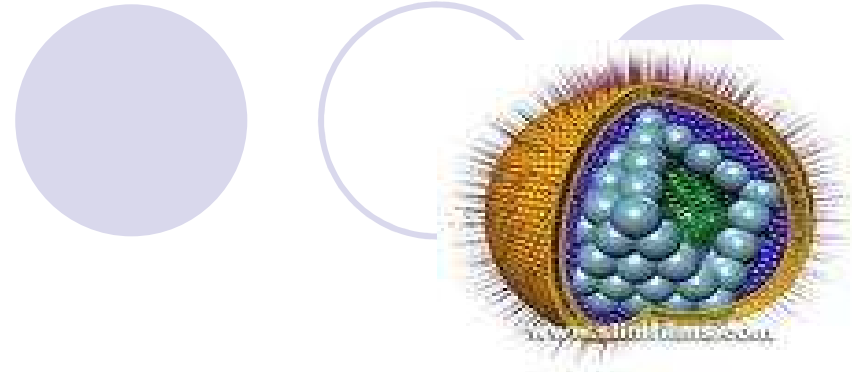


- La posologie de l'aciclovir a alors été augmentée à 20 mg/kg toutes les huit heures.
- La négativation de la PCR herpès a été observée à j21 du traitement.
- Le LCR à j 21 comportait 128 éléments (95 % de lymphocytes et 5 % de polynucléaires).
- Une IRM de contrôle réalisée une semaine après la négativation de la PCR a montré une régression totale des anomalies précédemment mises en évidence



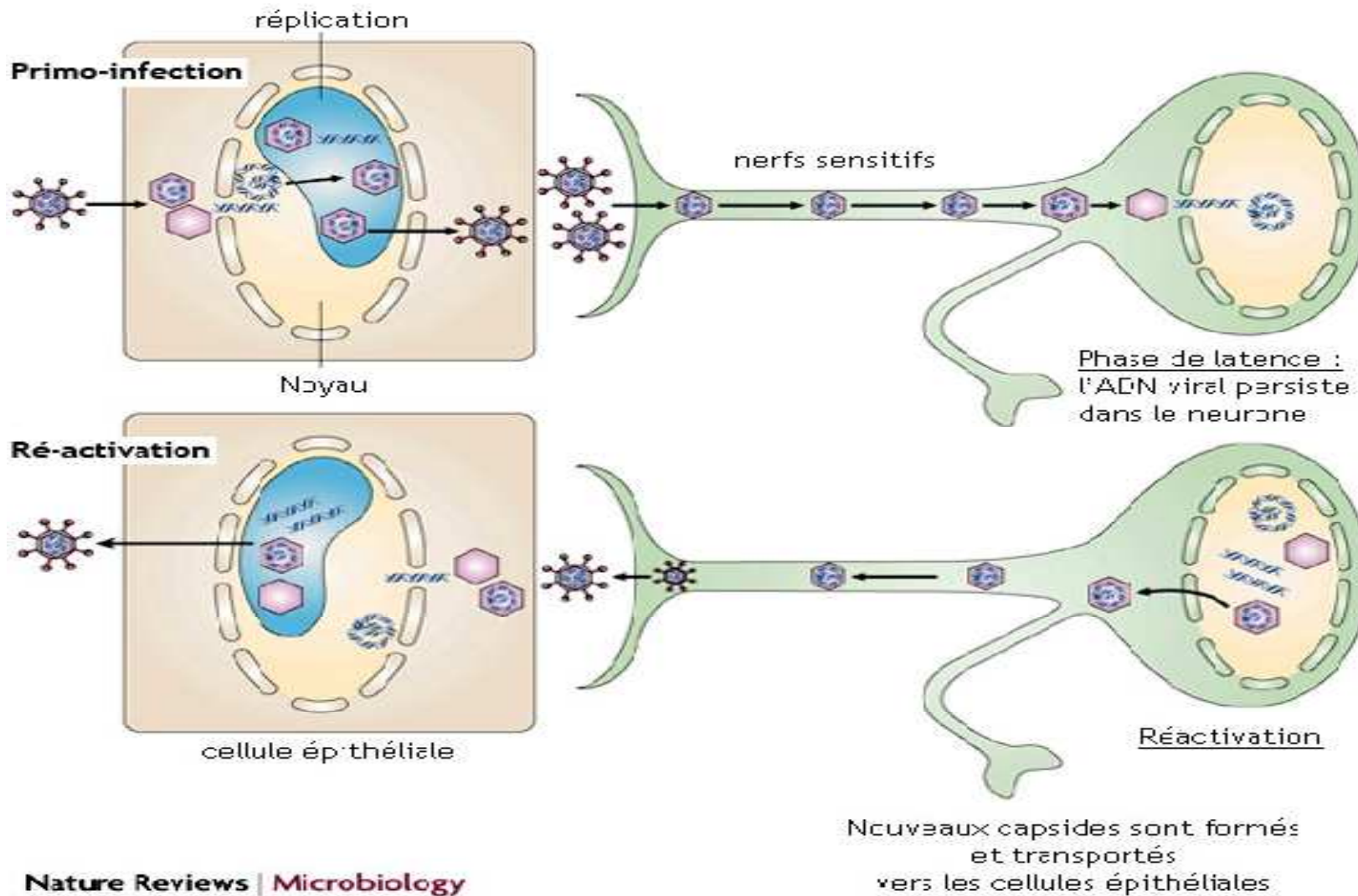
● Discussion

Epidémiologie

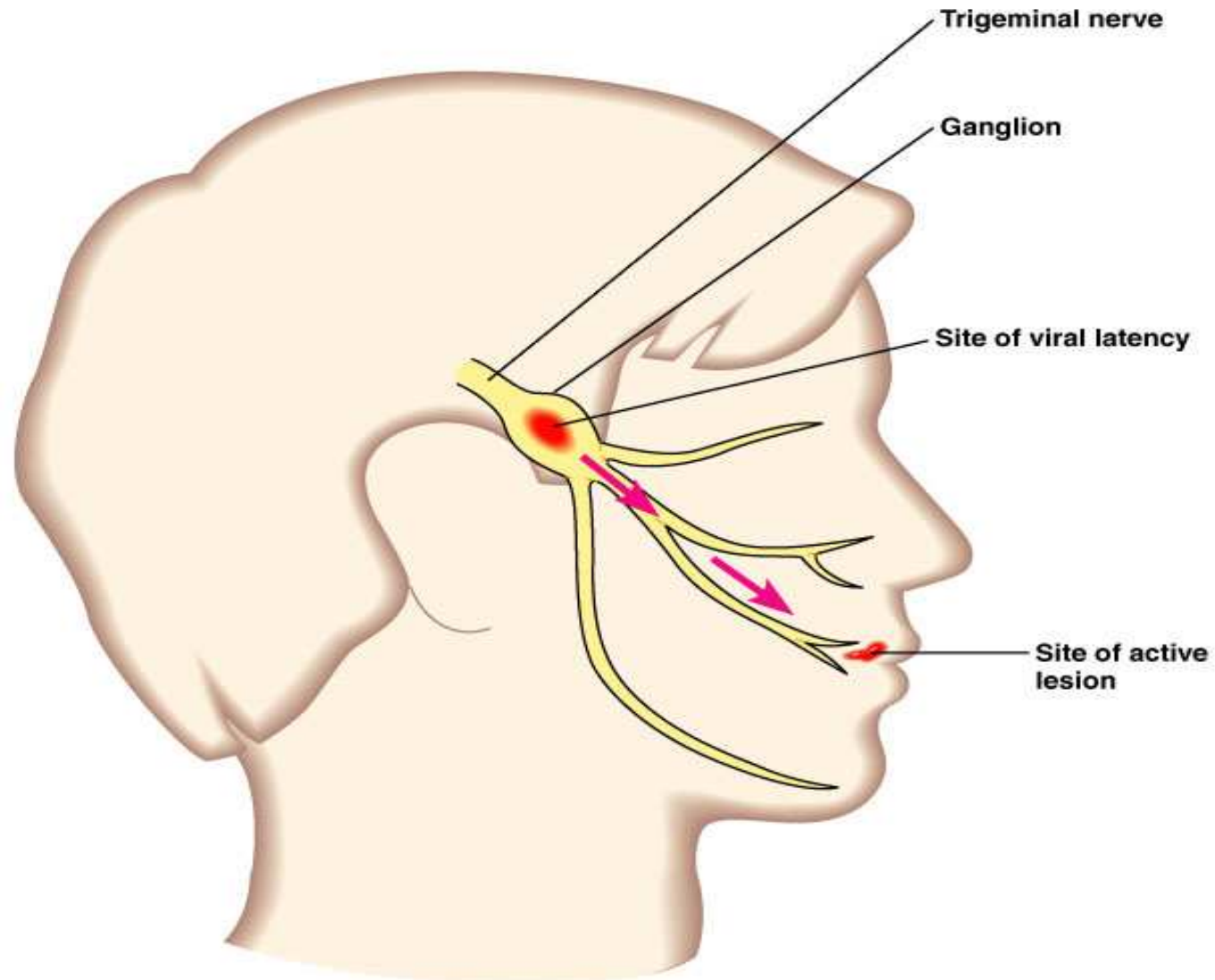


- La ME herpétique est **l'encéphalite nécrosante** la plus fréquente
- 10% des encéphalites
- La répartition selon l'âge est bimodale avec une incidence élevée avant 20 ans et entre 60 et 70 ans
- due à HSV-1 dans 90 % des cas
- La mortalité, en l'absence de traitement, est supérieure à 70 %
- La découverte du traitement par Acyclovir et la PCR herpes ont modifié le pronostic de cette infection grave

Physiopathologie

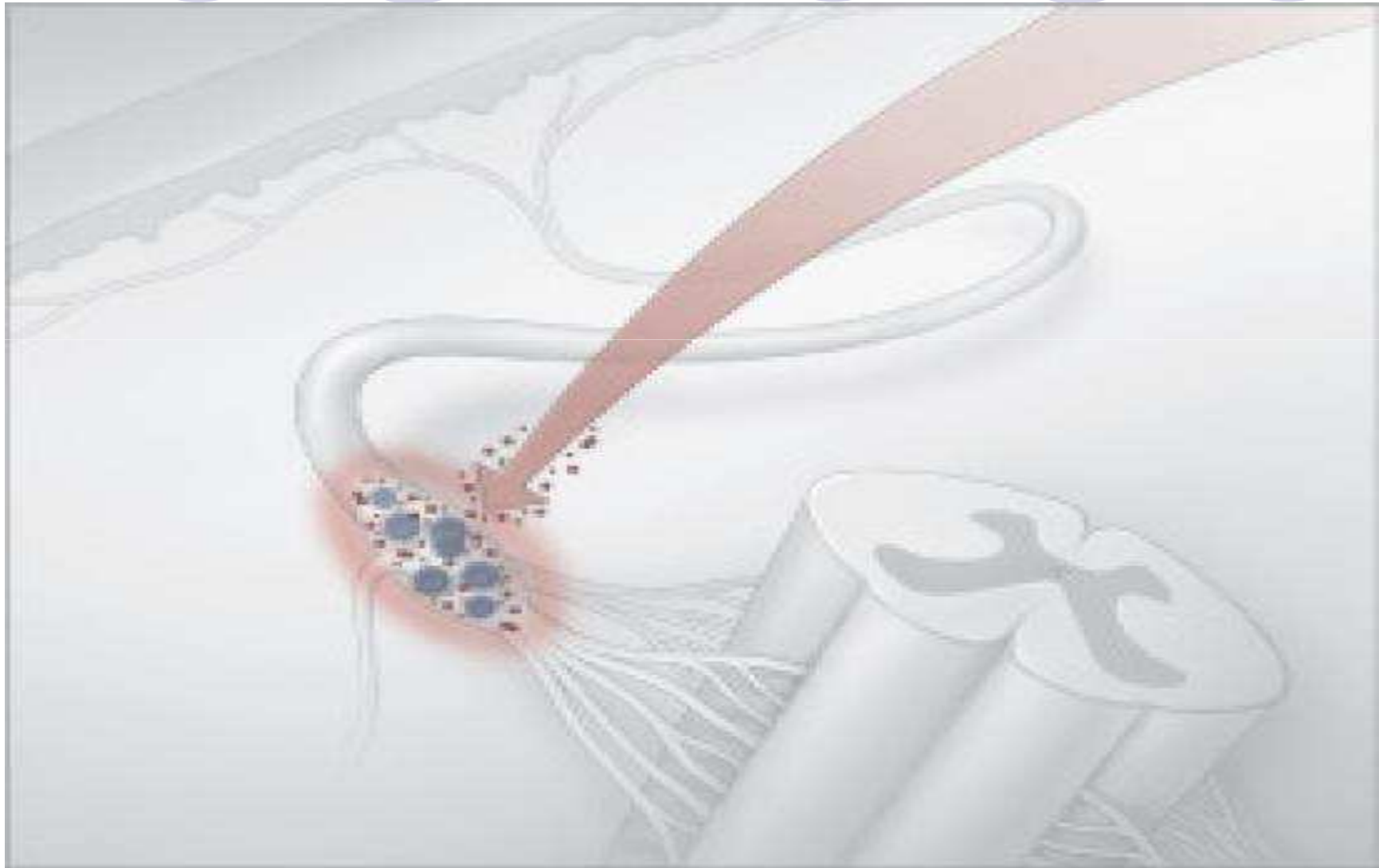


Physiopathologie



Copyright © 2004 Pearson Education, Inc., publishing as Benjamin Cummings.

Physiopathologie



Physiopathologie



- Plusieurs hypothèses sont proposées pour expliquer la pénétration du virus dans le parenchyme cérébral:
 - une réactivation du génome viral dans le ganglion trigéminal suivi d'un transport axonal vers les lobes temporaux et frontaux
 - une réactivation du virus au sein même du parenchyme cérébral, dans lequel des virus latents sont parfois retrouvés
 - une primo-infection herpétique au sein du système nerveux central via le nerf olfactif ou trijumeau

Physiopathologie



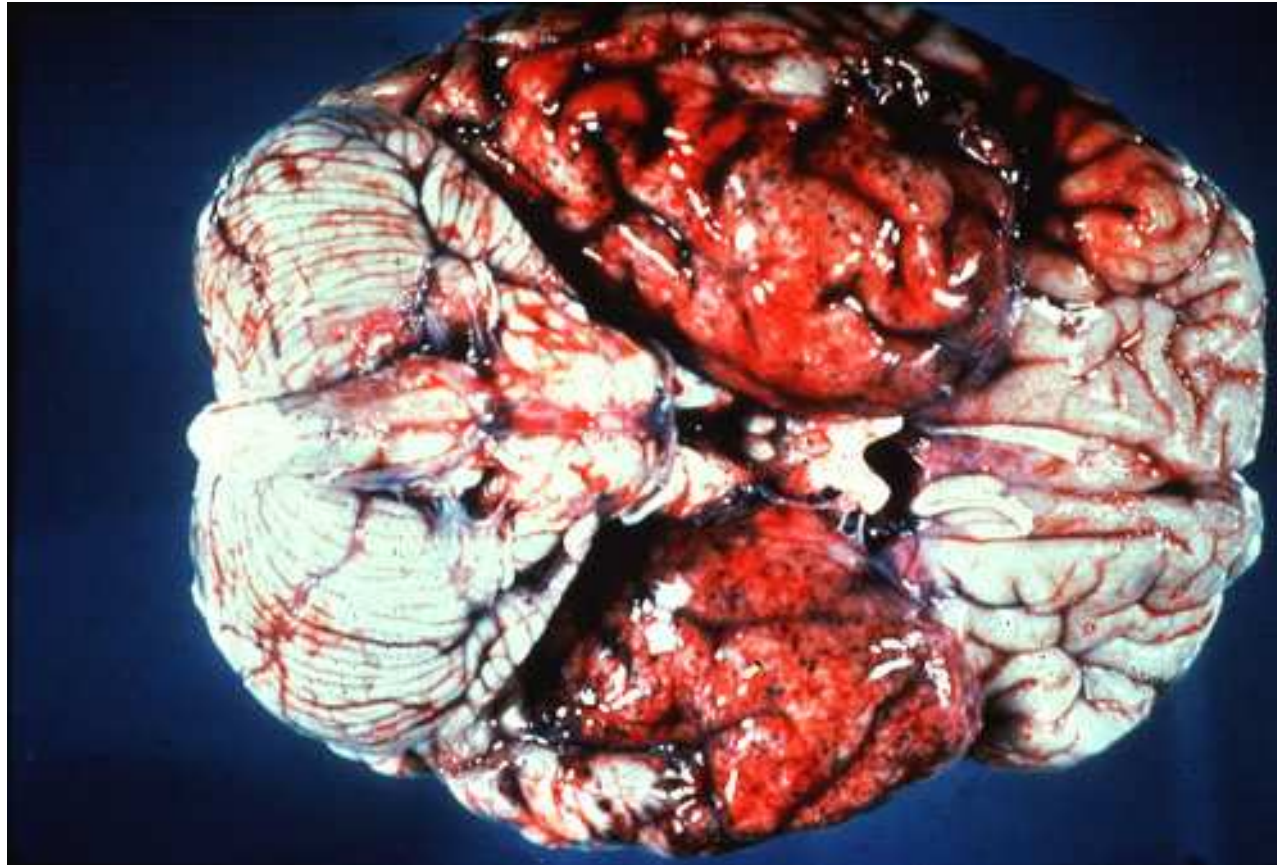
- Le virus peut ensuite être réactivé lors d'une baisse relative de l'immunité (exposition à un stress, traumatisme, modifications hormonales)
- Les cas survenus après une chirurgie encéphalique sont expliqués par:
 - le stress qui accompagne l'intervention
 - la manipulation nerveuse notamment des ganglions trigéminés

Anatomopathologie



- **Nécrose extensive**, souvent hémorragique, atteignant indistinctement *la substance blanche et la substance grise*.
- L'hémorragie est le fait des lésions évoluées et n'est généralement pas décelable au stade précoce.
- Le processus débute toujours par la face antéro-interne du lobe temporal et l'insula. Secondairement les lésions se bilatéralisent et s'étendent aux lobes voisins, par leur pôle basal.
- Un territoire souvent atteint précocement, avant la diffusion au lobe frontal notamment, est la partie antérieure du gyrus cingulaire.

Anatomopathologie



A decorative graphic at the top of the slide consists of a row of five circles. The first circle is solid light purple and contains the word 'Clinique' in a bold, italicized serif font. The second circle is a white outline. The third circle is solid light purple. The fourth circle is a white outline. The fifth circle is solid light purple.

Clinique

- Incubation : 2- 20 jours
- Phase prodromique: Syndrome pseudo-grippal, inconstant.
- Phase de début : Signes encéphalitique \pm signes méningés

➔ **Atteinte temporo-frontale** : hallucinations auditives, olfactives et visuelles, manifestations psychiatriques, aphasie, quadrianopsie supérieure

- Phase d'état: coma(30%), convulsion(40%), déficits neurologiques focaux
- Formes cliniques trompeuses : -Tableau psychiatrique aigu-
Survenue sur un terrain psychiatrique

Clinique




- Dans notre cas plusieurs facteurs ont contribué au retard diagnostic:
 - La technique opératoire ne franchissant à aucun moment la barrière méningée laisse que le diagnostic d'une méningite bactérienne nosocomiale est peu probable
 - La formule panachée du LCR au début ainsi que l'hyperproteïnorrhachie importante ne sont pas en faveur d'une origine virale



Imagerie

- TDM

- IRM +++



Imagerie



- IRM s'avère plus sensible que la tomodensitométrie et elle permet de révéler des lésions qui sont typiquement focales uni- ou bilatérales siégeant au niveau frontal, frontotemporal ou occipital Des hypersignaux en séquence T2, en diffusion et en FLAIR sont visibles dès les premières 48 heures d'évolution
- Les lésions sont visibles en **hyposignal T1** et en **hypersignal T2**, traduisant l'œdème. Dans les zones hémorragiques, un hypersignal en T1 et T2 est constaté.

EEG

- Sensible mais peu spécifique
- Localisations temporale ou frontotemporale, uni/bilatérale asymétrique
- Ondes lentes de courte périodicité (2à3/s) à prédominance temporale
- Dégradation possible mais avec une (pseudo)-périodicité

Biologie



- Le diagnostic sérologique n'est pas applicable dans la phase aiguë de la maladie en raison de l'apparition retardée (10 à 15 jours après le début des signes cliniques) de la synthèse des anticorps anti-HSV dans le LCR.
rapport **sang/LCR < 20 (N:100)**,
- La mise en évidence de la synthèse intrathécale de **l'interféron α** par technique biologique n'a qu'une valeur d'orientation diagnostique au cours de la MEH, mais elle a une bonne sensibilité, proche de 95 %.



Biologie

- La biologie moléculaire **PCR** permet une détection sensible, spécifique et rapide des virus HSV1 et HSV2 dans le LCR (valeur prédictive positive = 95 % ; valeur prédictive négative = 98 %). Cet examen virologique peut être positif dès le début des signes neurologiques et va le rester dans 50 % des cas jusqu'à la deuxième semaine après l'apparition des premiers signes encéphalitiques

Biologie

Données du LCR au cours des ME herpétiques

Variable	Valeurs (médiane(extrêmes))
Hématies	200 (0-6000)
Leucocytes	44 (0-1050)
Lymphocytes (%)	83 (0-100)
Proteinorrhachie	0.64 (0.15-3.38)
Glucorrhachie/glycémie	0.55 (0.19-1.74)

Blas et col. JINI Strasbourg, 2004



Biologie

Table 2. Summary of CSF glucose measurements for 55 consecutive patients who were positive for herpes simplex virus by PCR.

Variable	Range	Mean \pm SD
CSF glucose level, mmol/L	<1–12	3.60 \pm 2.00
Ratio of CSF to serum glucose levels	0.07–0.78	0.50 \pm 0.15

50% des patients avaient une hypoglycorrhachie

Davis R et al. CID 2004

Traitement








- **La précocité du traitement est un facteur de bon pronostic. Il repose sur la prescription systématique de l'Aciclovir (Zovirax®) devant toute suspicion de méningo-encéphalite herpétique sans attendre les résultats de la PCR :**
 - IV : 10 à 15 mg/kg de poids toutes les 8 heures, soit 750 mg 3 fois par jour ;
 - dilué dans une perfusion de 250 ml administrée sur 90 mn ;
 - durée : 15 à 21 jours (pas de consensus).
- La répétition de la PCR herpès est utile : en cas de positivité, le traitement doit être poursuivi



Conclusion

Il nous est important de garder l'éventualité d'une méningo-encéphalite herpétique à l'esprit dans les contextes d'atteintes encéphalitiques infectieuses. Le postopératoire précoce ne doit pas faire écarter à tort ce diagnostic devant la probabilité plus élevée d'une atteinte bactérienne nosocomiale. Le traitement doit être instauré dès l'évocation du diagnostic afin de maximiser les chances de succès, y compris dans les tableaux cliniques atypiques, dans l'attente de la confirmation diagnostique



Merci