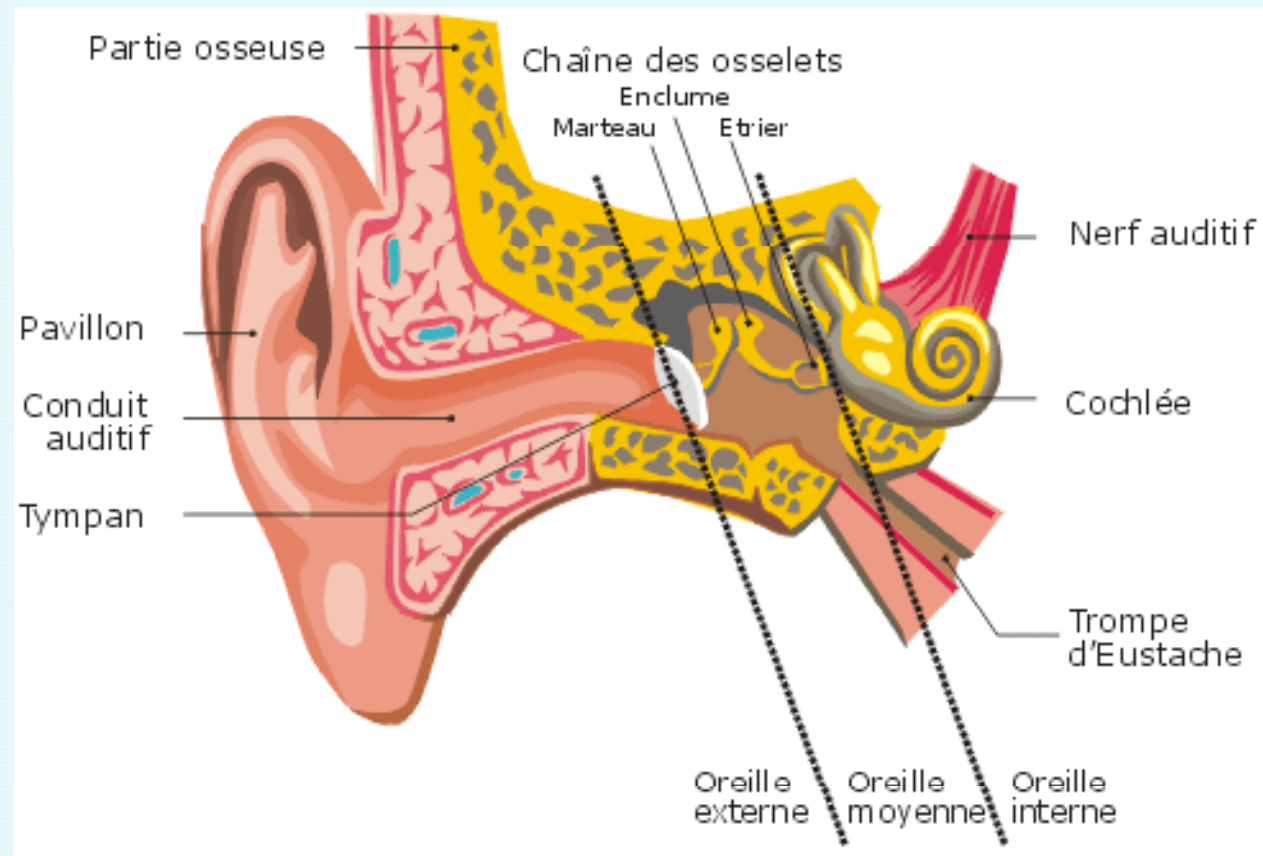


SIXIEME JOURNEE DE
FORMATION SUR LES ANTI
INFECTIEUX

« LES ANTIFONGIQUES »

Pr. Ag. FATHALLAH AKILA
Sfax, Vendredi 8 Mai 2009

Cas clinique : ORL



Un Homme de 69 ans, diabétique insulino-dépendant avec une rétinopathie diabétique, Consulte en ORL pour otalgies, otorrhée et acouphènes du côté droit évoluant depuis **2 mois.**

L'otoscopie montre :

- ▶ **Conduit auditif externe (CAE) rétréci, très inflammatoire avec un tissu de granulation à la jonction chondro-osseuse**
- ▶ **œdème avec douleur à la palpation de la région prétragienne homolatérale.**
- ▶ **pas d'atteinte des paires crâniennes.**

1. Quel diagnostic évoquez –vous ?

A- Otite externe

B- Otite moyenne

C- Otite externe nécrosante

D- Cancer de l'oreille moyenne

Réponse = C (OEN)

2 .Quel est l' agent le plus fréquent des OEN?

A - *Stapylococcus aureus*

B- *Pseudomonas aeruginosa*

C- *Proteus mirabilis*

D- *Stapylococcus epidermidis*

Réponse = B dans 90% des cas

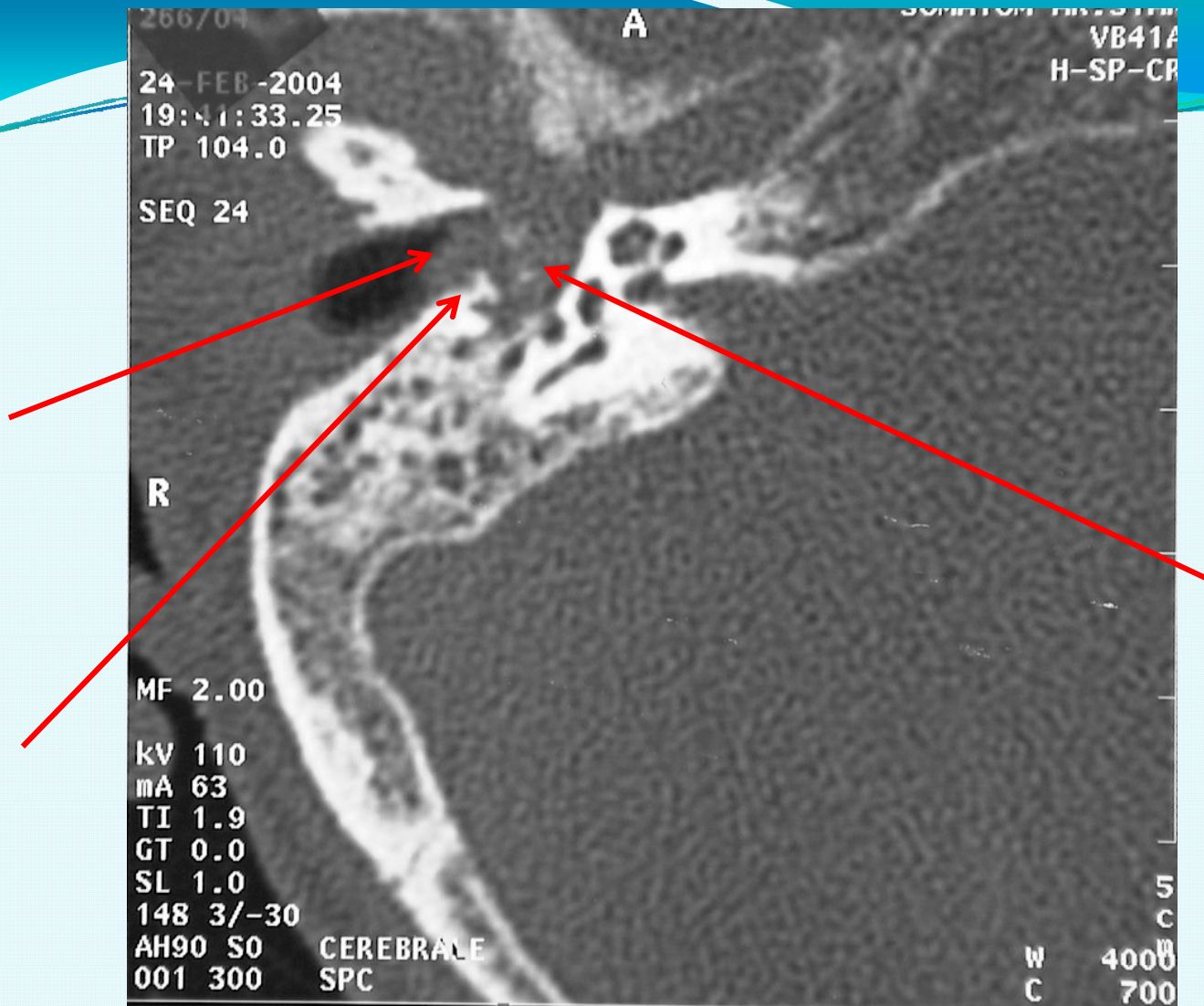
3- Quels sont les examens qui permettent d'affirmer votre diagnostic?

- ▶ **Bilan infectieux :
examen bactériologique
VS**
- ▶ **Glycémie**
- ▶ **TDM des rochers**
- ▶ **Scintigraphie osseuse au Technétium
ou mieux au Gallium :**

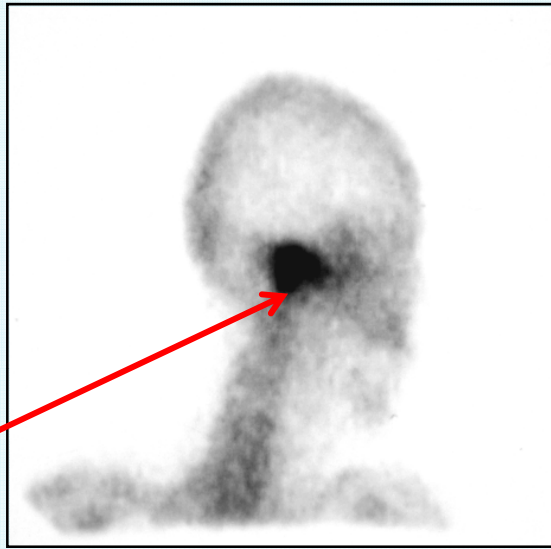
▶ Bilan infectieux :

-Prélèvements bactériologiques : négatifs 3 fois de suite.

-VS : 75/115 mm.



► **TDM des rochers coupe axiale** : processus tissulaire de l'oreille externe et moyenne avec lyse osseuse de l'os tympanal.



► **Scintigraphie osseuse au technétium :**
hyperfixation très intense en regard du
rocher droit

4- Quel est votre conduite à tenir ?




**Antibiothérapie active sur
*Pseudomonas aeruginosa***

Devant ce tableau clinique très évocateur d'OEN et malgré la négativité de l'examen bactériologique, une **antibiothérapie antipyocyanique (ceftazidime + ciprofloxacine)** et des soins locaux quotidiens ont été prescrits .

Après **3 semaines** de traitement, l'état local était stationnaire et la VS toujours accélérée.

5- Quel est votre conclusion et que faites vous?

Suspecter l'origine mycosique de l'OEN



Examen mycologique

OTOMYCOSES

Les otites externes sont très fréquentes. Elles sont le plus souvent d'origine bactérienne. Les otites mycosiques sont plus rares et représentent **5 à 20% selon les auteurs**, elles peuvent s'observer à tout âge avec un pic de fréquence chez l'adulte jeune.

La peau qui tapisse le conduit auditif externe (**CAE**) contient des glandes sécrétrices de **cérumen**. Ce dernier par son **pH acide** et sa **nature cireuse** et la **flore commensale** du CAE protège la peau et le tympan contre les infections. Cette flore commensale est composée de **bactéries et de champignons** vivant en équilibre. Le passage des champignons à l'état pathogène est lié à certains facteurs favorisants :

- 1- O. Malard, et all. Pathologie acquise de l'oreille externe. EMC-oto-rhino-laryngo 2005;2:263-89.
- 2- J.B. Lecanu, et all. Otomyose. EMC-oto-rhino-laryngo 20-080-A-10.

facteurs favorisant spécifiquement les otomycozes :

- 1- Défaillance immunologique**
- 2- Diabète**
- 3-Antibiothérapie locale favorisant le déséquilibre de la flore au profit des champignons.**
- 4- Une corticothérapie.**
- 5- Une dermatose du CAE (eczéma, dermite séborrhéique)**
- 6- Bains répétés.**
- 7- La chirurgie otologiques**

O. Malard et all. Pathologie acquise de l'oreille externe. EMC-oto-rhino-laryngo 2005;2:263-89.

Quels sont les champignons pouvant être à l'origine d'une Otomycose ?

A - *Aspergillus sp*

B - *Cryptococcus neoformans*

C - *Malassezia sp*

D - *Saccarhomyces sp*

E - *Candida sp*

Réponse = A, E

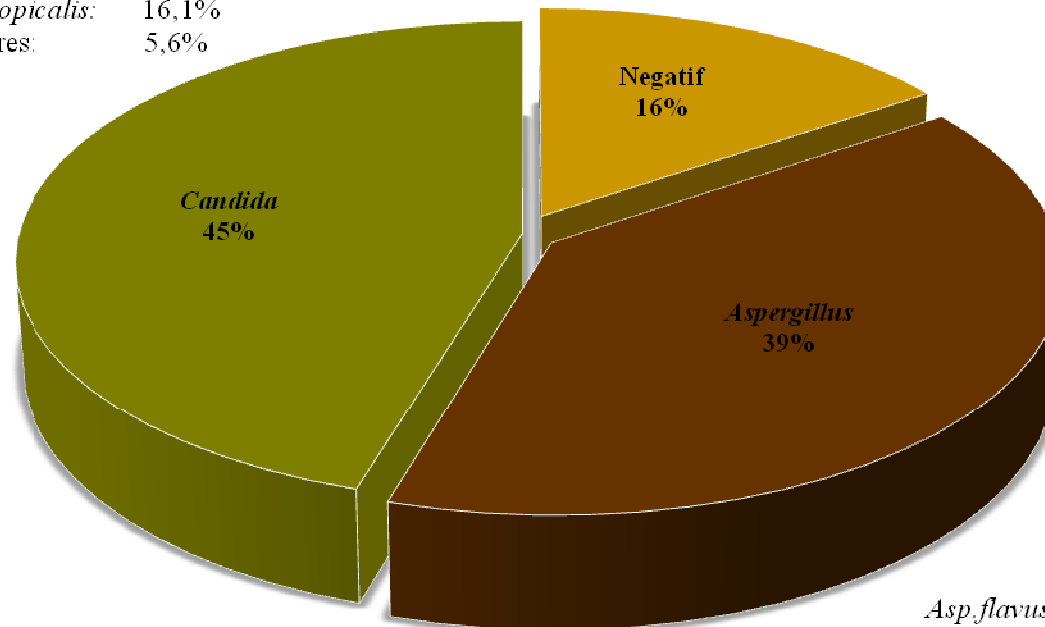
**Parmi les *Aspergillus sp* et *Candida sp*
quels sont les espèces les plus
impliquées dans les otomycooses ?**

***Aspergillus* :** *A. flavus*
A. niger
A. fumigatus

***Candida* :** *C. parapsilosis*
C. albicans

Autres : *Scedosporium apiospermum*
Pseudallesheria boydii
Malassezia sympodialis

C. parapsilosis: 48,3%
C. albicans: 30%
C. tropicalis: 16,1%
Autres: 5,6%



Asp. flavus: 54%
Asp. niger: 37%
Asp. fumigatus: 5%
Asp. versicolor: 1,6%
Asp. nidulans: 0,8%

Fig.6: Fréquence et principales espèces isolées à partir de 316 prélèvements de pus d'oreilles

Etude rétrospective réalisée à l' EPS Farhat Hached de Sousse sur 5 années 2004- 2008

Notre travail **316 prélèvements** 232 patients

Candida (45 %) : *C. parapsilosis* > *C. albicans*

Aspergillus (39 %) : *A.flavus* > *A.niger* > *A . fumigatus*

P. Kurnatowski et all .Mycoses 2001; 44:472-479.

345 patients

Candida (62. 1 %) : *C. parapsilosis* > *C. albicans*

Aspergillus (37,9 %) : *A.niger* > *A.flavus* > *A . fumigatus*

P. Hueso Gutierrez et all; Acta Otorrinolaringol Esp 2005; 56: 181-186

451 patients

Aspergillus : (61 %) : *A.flavus* > *A.niger* > *A . fumigatus*

Candida (33 %) : *C. parapsilosis* > *C. albicans*

Bernat Gili A.. An ORL Iber Amer 1993;20:479-486.

Candida = Aspergillus

Conclusion :

***Aspergillus* et *Candida* se partagent la responsabilité dans l'étiologie des otomycoses.**

L'otite externe nécrosante (OEN)

L'otite externe nécrosante (OEN) est une forme rare mais grave d'otite externe. Elle est caractérisée par le développement au niveau du conduit auditif externe (CAE) de lésions de **nécrose cartilagineuse et osseuse avec le risque d'ostéolyse et d'extension vers l'étage moyen de la base du crâne** mettant en jeu le pronostic vital .


Elle survient volontier chez les sujets âgés diabétiques, secondaire essentiellement au *Pseudomonas aeruginosa* [1].

L'atteinte mycosique est de plus en plus fréquente chez des sujets jeunes immunodéprimés [2, 3].

1.Handzel O, et al. American Family Physician. 2003; 68 : 309-2.

2Marzo SJ, et al. Laryngoscope. 2003; 113: 1503-7.

3Klossek JP, et al. Rapport de la société Française d'ORL et de chirurgie de la face et du cou. L'Européenne d'Éditions 2003.



**Principaux éléments distinctifs entre
l'otite externe nécrosante (OEN)
mycosique et (OEN) bactérienne**

Principaux éléments distinctifs entre otite externe nécrosante (OEN) mycosique et (OEN) bactérienne


	OEN mycosique	OEN bactérienne
âge	Sujet jeune	Sujet âgé
Diabète	+ ?	+++ ?
Immunodépression (sida)	+++	+
Tissu de granulation dans le CAE	+	+++
Participation : mastoïde et oreille moyenne (TDM)	+++	+

The Lancet Infect Dis 2004; 4: 34- 39

Mani et all. Ann otolaryngo chir cervico facial 2008 ; 125:40 -45

5- Quel est votre conclusion et votre attitude?

Suspecter l'origine mycosique de l'OEN



Examen mycologique

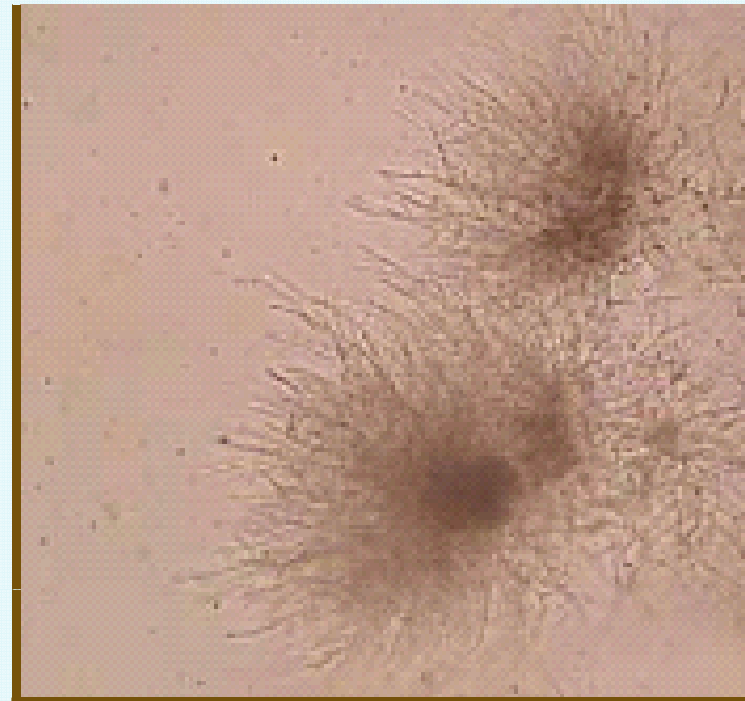
Résultat mycologique de notre patient

Examen mycologique réalisé à 2 reprises

Examen direct : présence de filaments mycéliens
et de levures.

Culture :

Candida parapsilosis



6 - Quel(s) antifongique(s) prescrivez-vous?

1. **Voriconazole (Vfend®)** 2x6 mg/kg J1, puis 2x4mg/kg
2. **Itraconazole (Sporanox®)** : 200 à 400 mg/j *per os*.
3. **Flucytosine (Ancotil®)** *per os* 100 à 150 mg/kg
4. **Nystatine (Mycostatine®)** suspension 3 applications/j
5. **Fluconazole (Triflucon®)** 200 mg/j *per os*.
6. **Amphotéricine B (Fungisone®)** 1 mg/kg/j.

Réponse = 2 et 6

Amphotéricine B (Fungisone®)

formes liposomales ex **Ambisome®** 3 à 5 mg /kg/j

Itraconazole (Sporanox®)

l'Amphotéricine B à forte dose (1 mg/kg/j) par voie parentérale pendant les deux à trois premières semaines, suivi d'une consolidation par **l'Itraconazole** à la dose de 300 mg/j.

7- Quelle est la durée du traitement?

A- 1 mois

B- 2 mois

C- 3mois

D- 6 mois

E- 1an

La durée totale optimale du traitement varie de 3 à 6 mois selon les auteurs

8- Quels sont les éléments de surveillance ?

► Bilan rénal et hépatique → Toxicité médicamenteuse

► Surveillance clinique , biologique et radiologique → Evolution

Critères de guérison:

1- Clinique ↘ Otalgies

2-Biologique ↘ VS et CRP

3-Mycologiques : négativation des cultures

4-Scintigraphie osseuse au Gallium: absence de fixation