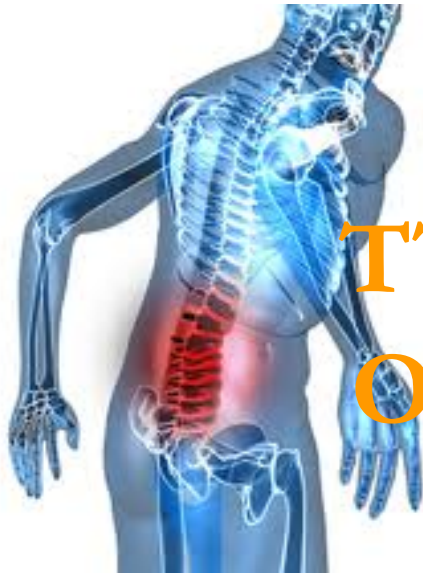



# TTT DE LA TUBERCULOSE OSTEO-ARTICULAIRE

**Dr Dorra Lahiani**

**Service des maladies infectieuses de Sfax**

***Cours de Collège, 10 Avril 2013***

# INTRODUCTION

## *Epidémiologie*

---

### □ TOA:

- Encore fréquente dans les pays endémiques, les pays développés (immigrants, immunodéprimés)
- 3 à 5% des tuberculoses
- 11 à 15% des tuberculoses extra pulmonaires (TEP)

# INTRODUCTION

## *Epidémiologie*

---

- SPD tuberculeuse:
  - \* La plus fréquente des Tbc ostéo-articulaires (35 à 50%)
  - \* 9% de TEP
  - \* 68% de l'ensemble des SPD
- Localisation extra vertébrale:  
50% de la TOA

# INTRODUCTION

## *Définitions*

---

- **Spondylite tuberculeuse:** atteinte du centre d'un corps vertébral
- **SPD tuberculeuse:** atteinte du disque intervertébral et des deux vertèbres adjacentes par *Mycobacterium tuberculosis*
- **Mal de Pott:** localisation du processus infectieux tuberculeux sur un ou plusieurs ensembles disco-vertébraux

# INTRODUCTION

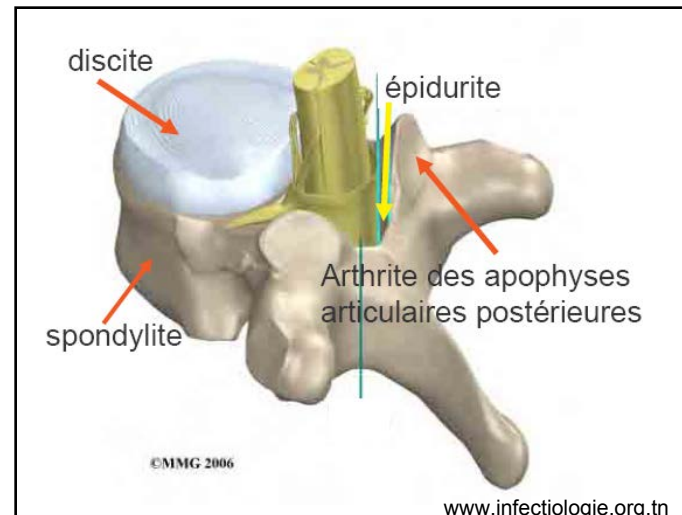
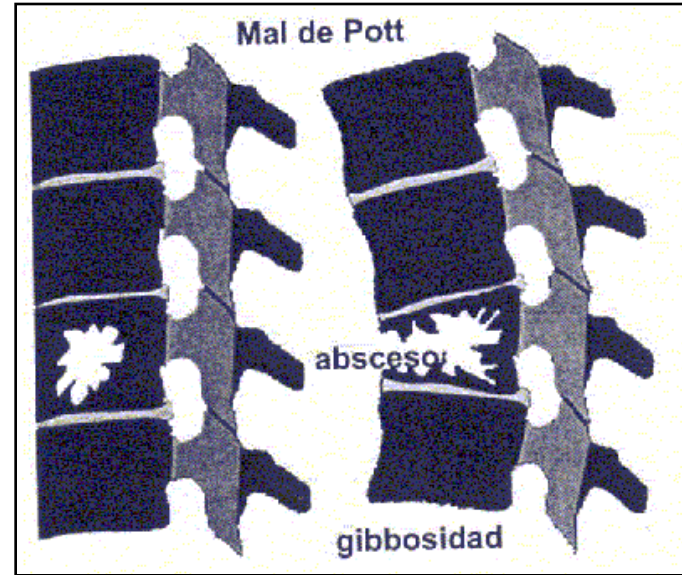
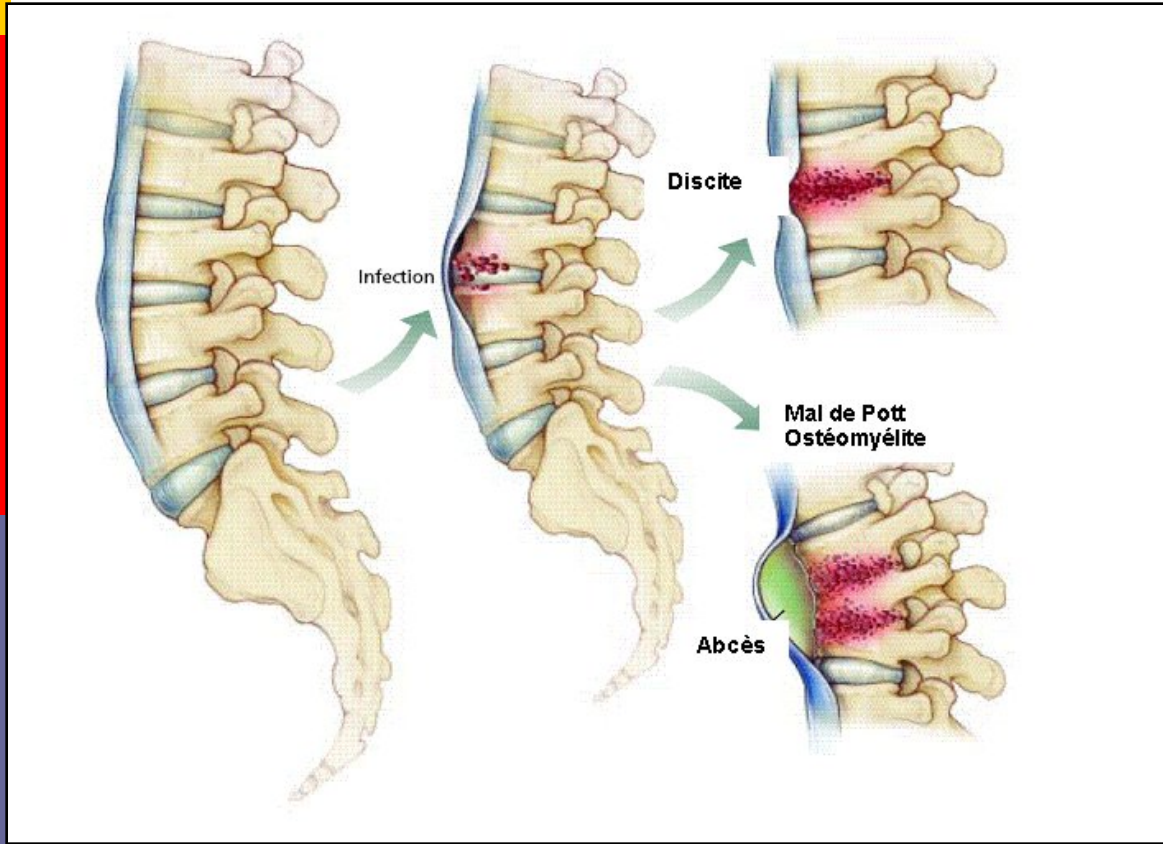
## *Physiopathologie*

---

- ❑ - Réactivation endogène de BK dormants (foyers bacillaires, BK à multiplication lente + + +) + + +
  - Atteinte ggaire para vertébrale
- ❖ Faible quantité de BK dans les lésions (caractère paucibacillaire)

# INTRODUCTION

## *Physiopathologie*



# INTRODUCTION

## *Clinique*

---

- Diagnostic tardif : 6 à 8 mois (discrétion des symptômes, médications traditionnelles)

### **Spondylodiscite tubercleuse:**

De la simple douleur rachidienne aux formes graves (troubles neurologiques sévères, déformations rachidiennes)

# INTRODUCTION

## *Clinique*

---

### TOA extra vertébrale:

#### - *Mono arthrite subaigüe ou chronique Tbc:*

- Genou, hanche + + + .
- « Tumeur blanche du genou » ou « coxalgie »
- Atteinte progressivement destructrice

#### - *Ostéite, Ostéomyélite:*

- Enfant + + +
- Diaphyse des os longs, phalange, calcanéum
- Douleurs, parfois épaissement osseux palpable, ou abcès froid dans les parties molles adjacentes



# INTRODUCTION

## *Diagnostic*

---

- IRM
- Ponction d'abcès
- PBDV

# TTT DE LA TBC OSTEO-ARTICULAIRE



# HISTORIQUE

---

- 1890: Calot, 1500 interventions en une année
- 1892, Calot:

*"La tuberculose n'aime pas le bistouri qui guérit rarement  
aggrave souvent et mutile toujours".*

*"Dans la tuberculose osseuse, le bistouri, voilà l'ennemi".*

# HISTORIQUE

---

TTT orthopédique + + :

- les conditions climatiques apportées par la plage de Berck (bains de mer et de sable)
- le traitement général
- les ponctions et injections dans les abcès froids et les articulations
- et, enfin, l'immobilisation de la région malade jusqu'à la phase de convalescence.

# HISTORIQUE

---

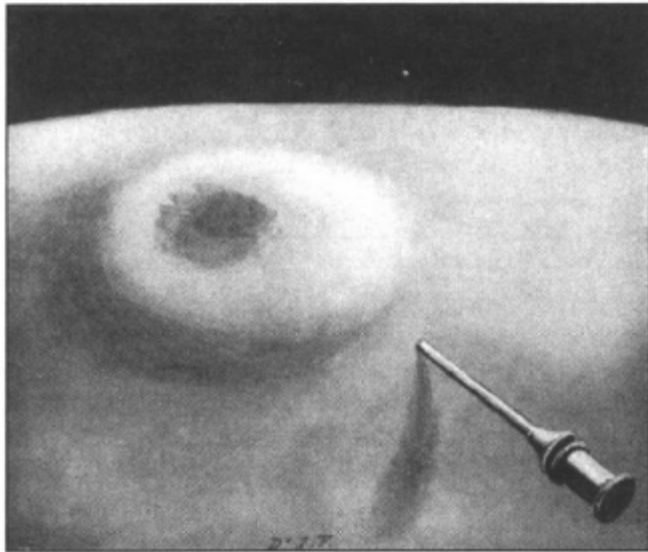


*Comment nos malades (de Berck) passent toute la journée sur la plage. Les coxalgiques et pottiques mangent couchés. Les malades atteints de tumeur blanche du genou ou du cou de pied peuvent s'asseoir.*

In F. CALOT, Orthopédie indispensable, Maloine.

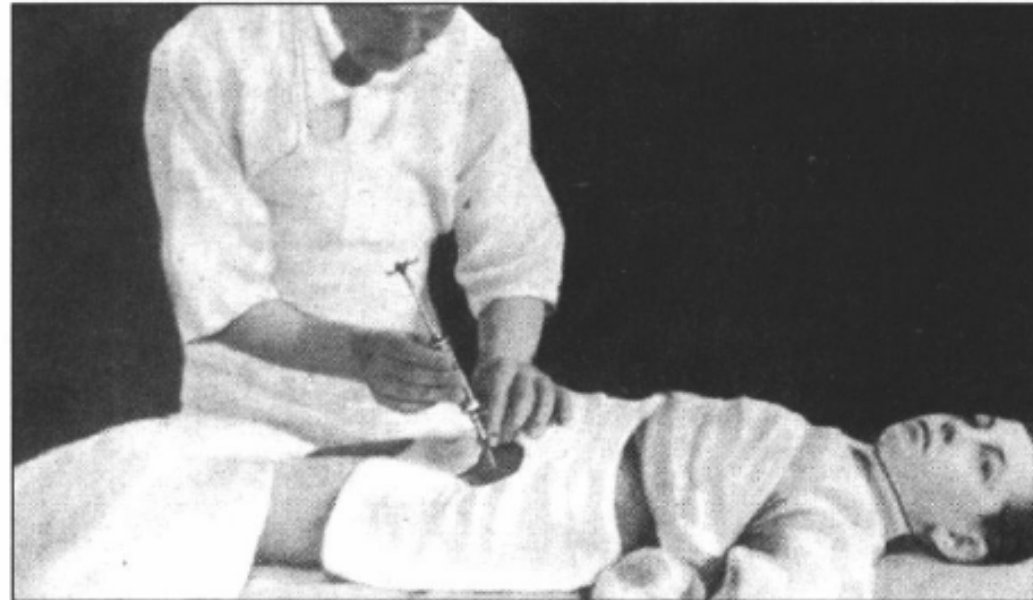# HISTORIQUE

---



*Ponction d'abcès.*

In F. CALOT, Orthopédie indispensable, Maloine.

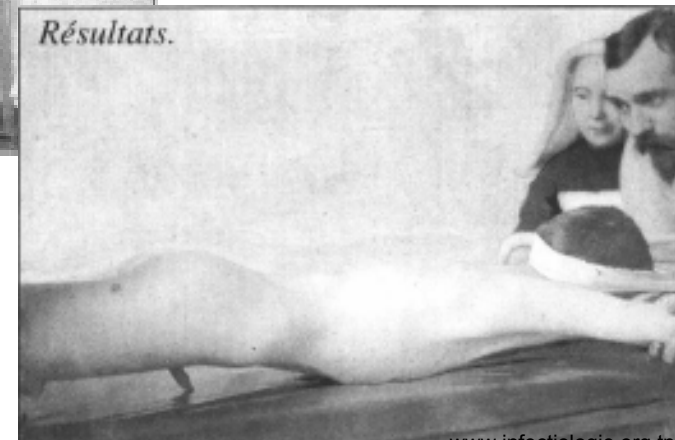
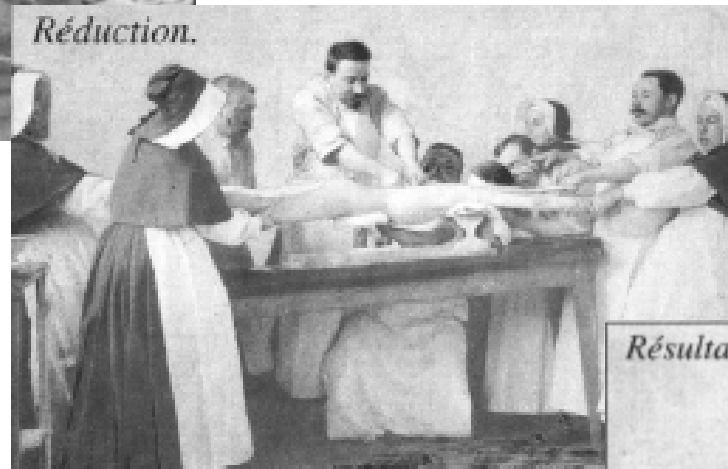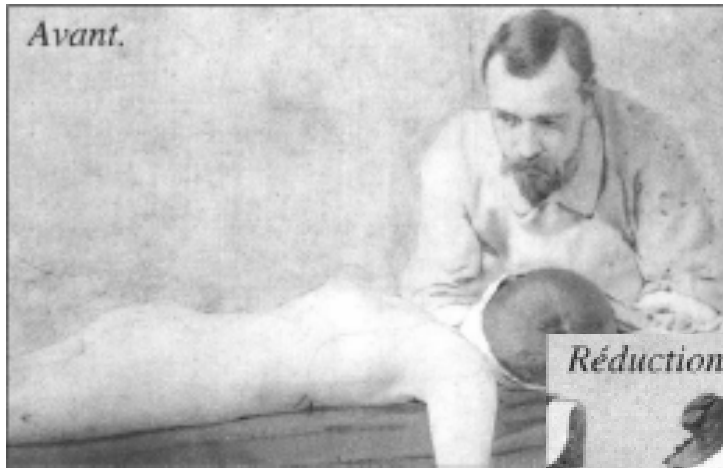


*Ponction-Injection de liquides modificateurs.*

In F. CALOT, Orthopédie indispensable, Maloine.

# HISTORIQUE

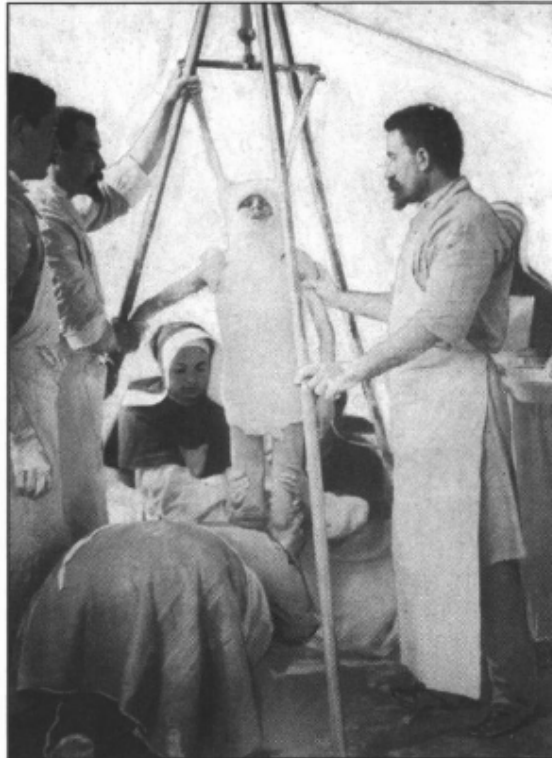---



*Réduction d'une gibbosité pottique.*  
In F. CALOT, Iconographie Dr CALOT.

# HISTORIQUE

---



*Confection du corset en suspension.  
Notez bien la traction axiale, qui  
mobilise 3 aides.*

Iconographie Dr CALOT.



# HISTORIQUE

---

□ 1945:

Découverte de la Streptomycine puis d'autres TTT anti tuberculeux



---

# **TTT DE LA SPONDYLODISCITE TUBERCULEUSE**

# TTT DE LA SPONDYLODISCITE TUBERCULEUSE

---

## *1-Principes:*

Le mal de Pott:

- une maladie **infectieuse** nécessitant un traitement
- une lésion **orthopédique** avec déformations et instabilité pouvant nécessiter des arthrodèses
- une maladie **neurochirurgicale** avec des éléments compressifs pouvant nécessiter des interventions de libération radiculo-médullaire

# TTT DE LA SPONDYLODISCITE TUBERCULEUSE

---

## *2-Objectifs:*

- Stériliser les foyers (pour éviter la dissémination et stimuler l'ostéogénèse)
- Stopper la destruction osseuse
- Prévenir les complications
- Evacuation–Drainage des abcès volumineux
- Décompression si lésions neurologiques
- Rétablir la statique rachidienne
- Retrouver une activité quotidienne

# TTT DE LA SPONDYLODISCITE TUBERCULEUSE

---

## ***3- Critères de guérison:***

- Disparition des signes cliniques
- Stabilité des images radiologiques avec reconstitution d'une architecture presque nle, reconstruction osseuse ou constitution d'un bloc osseux
- Disparition des abcès pré et para-vertébraux (témoignant de la suppression de l'inflammation)
- Absence de rechute à l'arrêt thérapeutique

# TTT DE LA SPONDYLODISCITE TUBERCULEUSE

---

## *4- volets:*

- **TTT médical**
- **Corticothérapie**
- **Chirurgie**
- **Autres mesures**

# TTT DE LA SPONDYLODISCITE TUBERCULEUSE

---

## *4- volets:*

- **TTT médical**
- **Corticothérapie**
- **Chirurgie**
- **Autres mesures**

# *TTT médicale*

---

\* RIF:


Le seul antituberculeux efficace sur les BK dormants présents au sein des lésions caséuses solides

\* Bonne diffusion osseuse de la majorité des anti tuberculeux (RIF++)

\* INH

RIF

PZA



efficaces sur les BK intracellulaires présents dans les macrophages



## Measurement of the concentration of three antituberculosis drugs in the focus of spinal tuberculosis


Zhaohui Ge · Zili Wang · Mingji Wei

---

- RIF, INH, PZA
- Le tissu fibrosé empêche la pénétration des anti tuberculeux

# *TTT médicale*

---

- Population bacillaire faible  Faible risque de résistance aux anti tuberculeux
  
- Bonne réponse au TTT anti tuberculeux:  
82 à 95%:
  - Soulagement de la douleur
  - Réduction du déficit neurologique (précoce)
  - Et même la correction de la déformation rachidienne

*Cochrane Database Syst Rev 2006  
J Bone Joint Surg Am 1985J Bone  
Joint Surg Br 1998*

# *TTT médicale*

---

- Durée: pas de consensus
- OMS: 9 mois
- ATS: adulte (6 mois), enfant (12 mois)
- BTS: 6 mois
- Recommandations tunisiennes: 12 à 24 mois

Tri ou quadrithérapie (INH+RMP+PZA +/- EMB)  
pendant 2 à 3 mois puis bithérapie pendant 10  
mois si pas de déficit neurologique associé

# *TTT médicale*

---

- Précède un geste chirurgical (3 à 4 semaines)
- Durée diminuée si chirurgie

# *TTT médicale*

---

- Etude de Pertruiser :

Pas de différence d'efficacité entre les TTT purement médicaux, d'une durée de 9 à 12 mois et ceux d'une durée de 13 à 18 mois.

*Rev Rhum Mal Osteoartic 1995*

# **TRAITEMENT MEDICAL DU MAL DE POTT : A PROPOS DE 18 CAS**

## **MEDICAL MANAGEMENT OF POTT'S DISEASE: A REVIEW OF 18 CASES**

**M. DRIDI, M. ABDELKEFI, H. ANNABI, R. BEN GHOZLEN, M. M'BAREK, M. TRABELSI, H. BEN HASSINE.**

*Service d'orthopédie traumatologie, Hôpital Aziza Othmana, Tunis, Tunisie*

- TTT médical: 18 cas
- Immobilisation: 6 cas
- Evolution fonctionnelle favorable: 16 cas  
(sciatalgie: 1 cas, raideur rachidienne: 1 cas)
- Evolution anatomique favorable: 16 cas  
(cyphose: 2 cas)

# TRAITEMENT MEDICAL DU MAL DE POTT : A PROPOS DE 18 CAS

## MEDICAL MANAGEMENT OF POTT'S DISEASE: A REVIEW OF 18 CASES

M. DRIDI, M. ABDELKEFI, H. ANNABI, R. BEN GHOZLEN, M. M'BAREK, M. TRABELSI, H. BEN HASSINE.

*Service d'orthopédie traumatologie, Hôpital Aziza Othmana, Tunis, Tunisie*

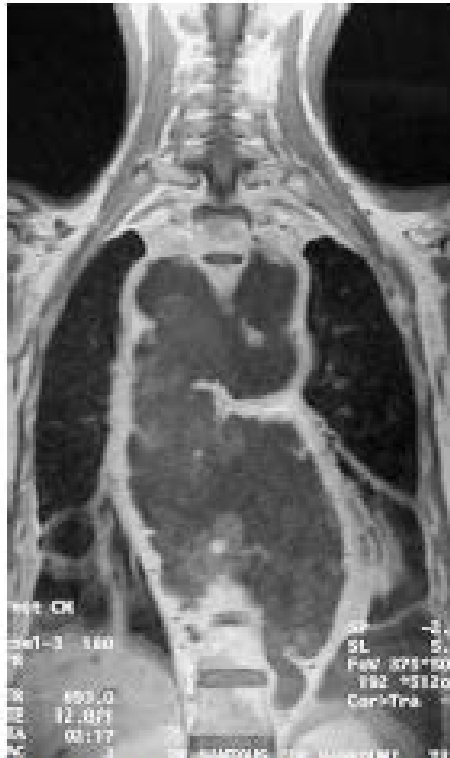

Fig. 3a : gros abcès para vertébral.

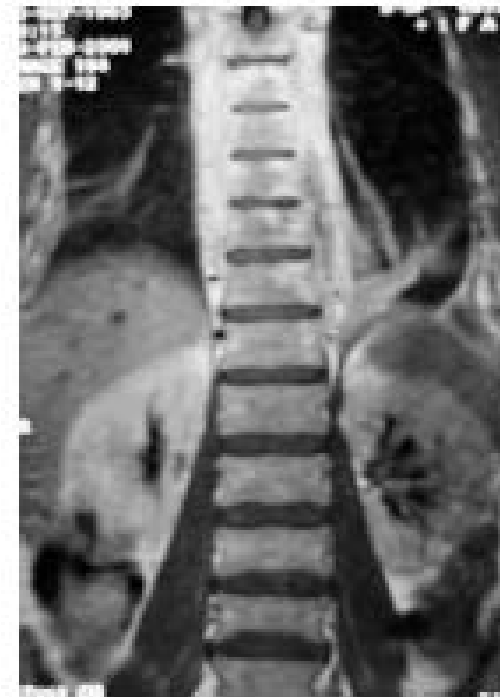

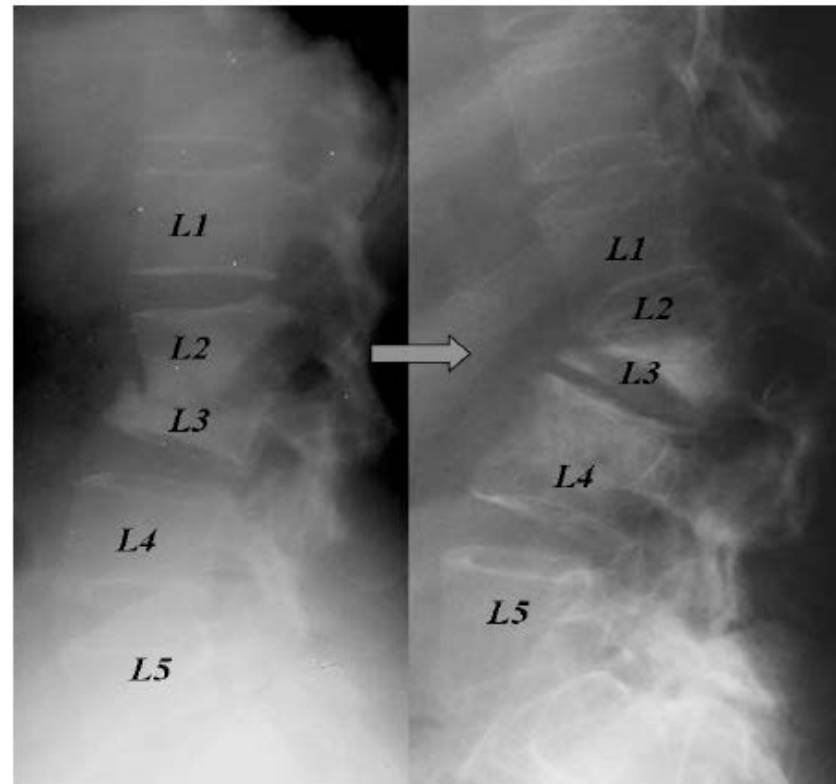
Fig. 3b : nette amélioration de l'abcès après traitement médical

# TRAITEMENT MEDICAL DU MAL DE POTT : A PROPOS DE 18 CAS

## MEDICAL MANAGEMENT OF POTT'S DISEASE: A REVIEW OF 18 CASES

M. DRIDI, M. ABDELKEFI, H. ANNABI, R. BEN GHOZLEN, M. M'BAREK, M. TRABELSI, H. BEN HASSINE.

*Service d'orthopédie traumatologie, Hôpital Aziza Othmana, Tunis, Tunisie*



**Fig. 2 : radiographie initiale et au dernier recul d'une spondylodiscite tuberculeuse L2-L3.**



Fait clinique

## Tétraplégie récidivante chez une enfant de 11 ans présentant un mal de Pott cervical

Recurrent quadric paralysis in an 11-year-old girl with spinal tuberculosis

A.-B. Mpemba Loufoua-Lemay<sup>a,\*</sup>, B. Ndamba Bandzouzi<sup>b</sup>, E. Makosso<sup>c</sup>,  
F.-W. Etokabeka-Nkanta<sup>d</sup>, S. Nzingoula<sup>a</sup>

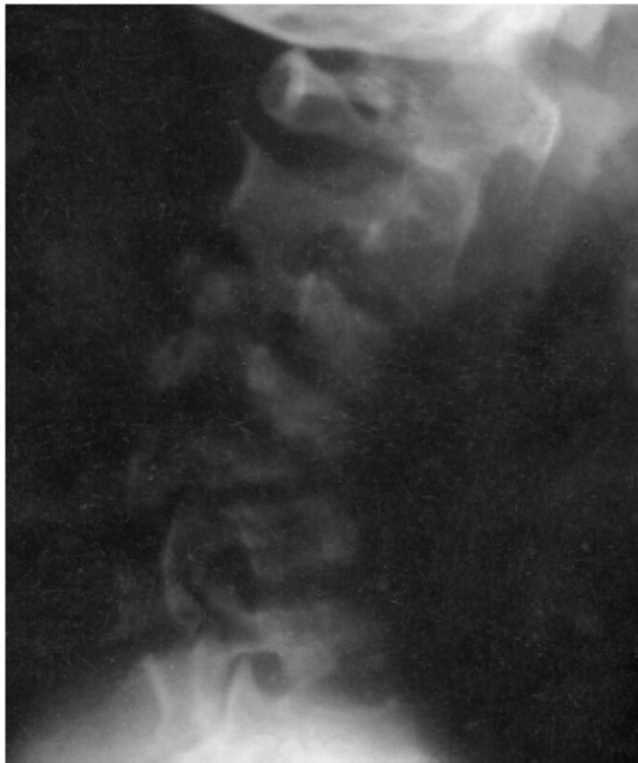

Fig. 3. Spondylodiscite intéressant C4 et C5, tassement en galette de C4, tassement cunéiforme de C5, lordose cervicale, élargissement de l'espace rétropharyngés.

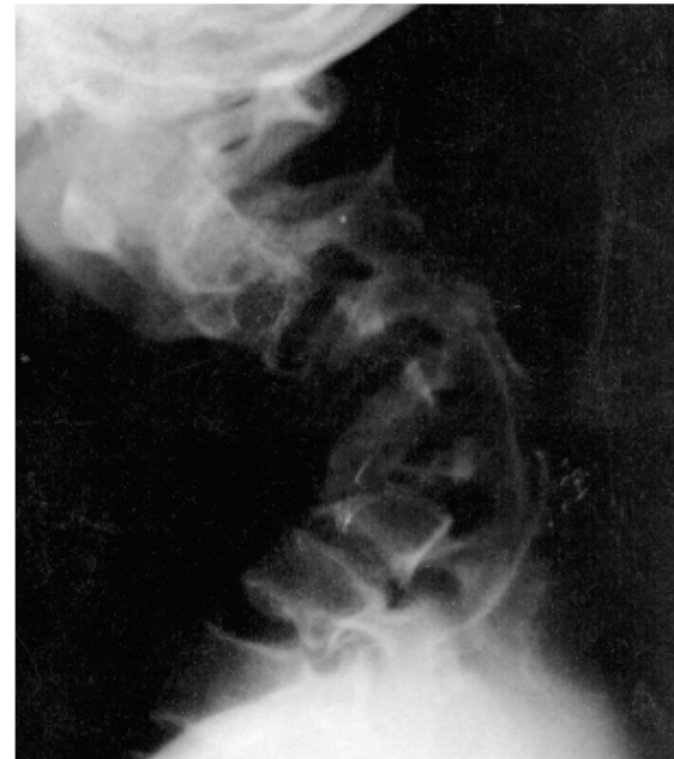

Fig. 4. Lordose cervicale, images de reconstruction, fusion osseuse : bloc C4 et C5 ayant un aspect cunéiforme.

# TTT DE LA SPONDYLODISCITE TUBERCULEUSE

---

## *4- volets:*

- TTT médical
- Corticothérapie
- Chirurgie
- Autres mesures

# *Corticothérapie*

---

- TTT adjuvant d'un grand apport dans **les épidurites** et **les compressions médullaires** responsables de paraplégie pottique
- D'emblée forte dose de:
  - Prednisone: 40 à 60 mg/j
  - Dexamethasone: 8 à 12 mg/j
  - Synacthène: 1 mg/j
- Durée: 2 mois (au-delà: phénomène de rebond)

# *Corticothérapie*

---

- Pas de preuve d'efficacité

*Clin Neurosci 2006*  
*Neurol med-chir 2003*

- Action sur l'œdème péri lésionnel, et amélioration des troubles neurologiques

*Clin Infect Dis 2000*  
*22nd European Congress of Clinical Microbiology  
and Infectious Diseases, ECCMID 2012*

# TTT DE LA SPONDYLODISCITE TUBERCULEUSE

---

## *4- volets:*

- TTT médical
- Corticothérapie
- Chirurgie
- Autres mesures

# *TTT chirurgicale*

---

- Quand faut-il opérer?
- Quel abord faut-il réaliser?

# *TTT chirurgicale*

## Indications

---

- ❑ **Echec** d'un TTT médical bien conduit
- ❑ Lésions très **destructives** avec **instabilité**, luxation...
- ❑ **Déformations** rachidiennes importantes (gibbosité, cyphose....)
- ❑ **Volumineux abcès** pottique et abcès fistulisé
- ❑ **Troubles neurologiques** de survenue brutale (paresthésies, paraplégie secondaire à une compression ostéo-durale....)
- ❑ **Compression mécanique** (par fragments osseux ou discaux, angulation cyphotique)

# *TTT* *chirurgical*

## Indications

**Table 5** Indications of surgery in spinal tuberculosis

| Indications for surgery in patients without neurological complications   | Indications for surgery in patients with neurological complications                      |
|--|--|
| Progressive bone destruction in spite of ATT   | New or worsening neural complications or lack of improvement with conservative treatment |
| Failure to respond to conservative therapy   | Paraplegia of rapid onset or severe paraplegia   |
| Evacuation of paravertebral abscess when it has increased in size despite medical treatment                              | Late-onset paraplegia  |
| Uncertainty of diagnosis, for biopsy   | Neural arch disease  |
| Mechanical reasons: spinal instability caused by destruction or collapse, destruction of two or more vertebrae, kyphosis | Painful paraplegia in elderly patients   |
| Prevention of severe kyphosis in young children with extensive dorsal lesions  | Spinal tumor syndrome (epidural spinal tuberculoma without osseous involvement)          |
| Large paraspinal abscess   |  |

ATT, antituberculous treatment.



# *TTT* *chirurgicale*

## Indications

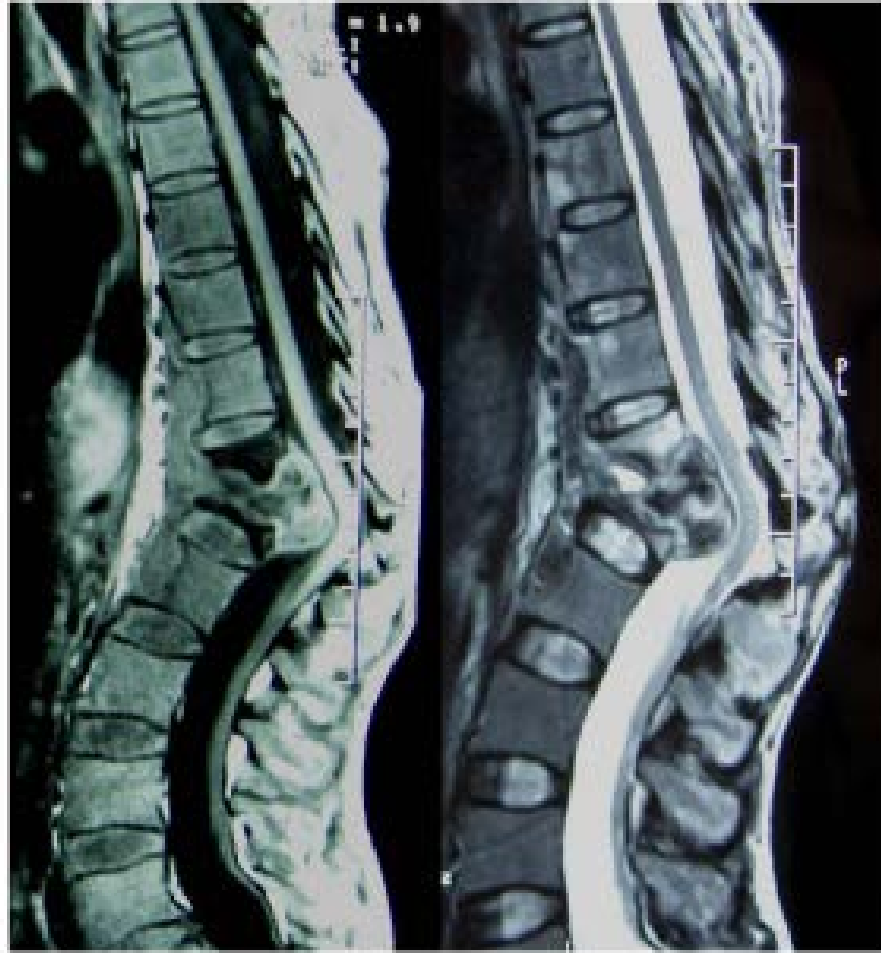

Figure 1

IRM dorso-lombaire en coupe sagittale T1 avec injection de Gadolinium+ séquence T2 chez un patient avec mal de Pott, montrant une spondylodiscite au niveau D12-L1 avec un énorme abcès intraconal et une déformation en cyphose et des signes de souffrance médullaire en regard.

# *TTT chirurgicale*

## Bénéfice

---

- Pas de bénéfice supplémentaire à long terme pour une chirurgie excisionnelle, avec ablation de tous les tissus nécrotiques et des séquestres osseux (technique de l'ère pré antibiotique) comparatif à un traitement antituberculeux standard

# *TTT chirurgicale*

## Bénéfice

---

- Pour d'autres:
  - Moins de cyphose
  - Soulagement de compression nerveuse
  - Soulagement de douleurs
  - Obtention rapide d'un bloc vertébral
  - Effondrement des barrières scléreuse et donc une meilleure pénétration des anti TBC
  - Moins de rechute
  - Reprise plus rapide des activités antérieures

# *TTT chirurgicale*

## Principe

---

- Abord du foyer tuberculeux
- Excision complète des lésions
- Evacuation des abcès et élimination des séquestres osseux et discaux assurant une décompression du canal médullaire
- Comblement de la perte de substance résultante par un greffon cortico-spongieux

# *TTT chirurgicale*

## Voie d'abord

---

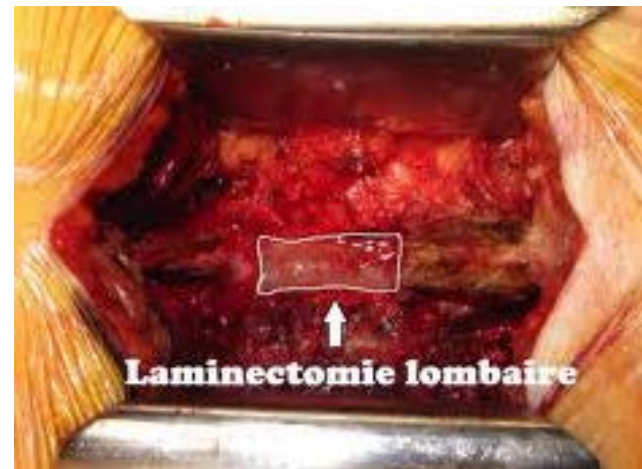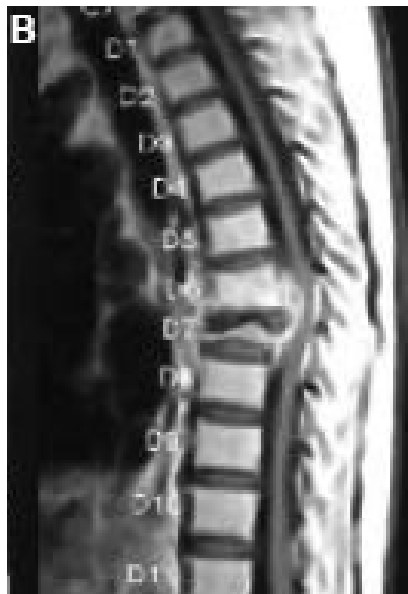- Postérieure
- Antérolatérale:
  - \* Thoracotomie transpleurale
  - \* Thoraco phreno lombotomie
  - \* Lombotomie
- Mixte

# *TTT chirurgicale*

## Gestes

---

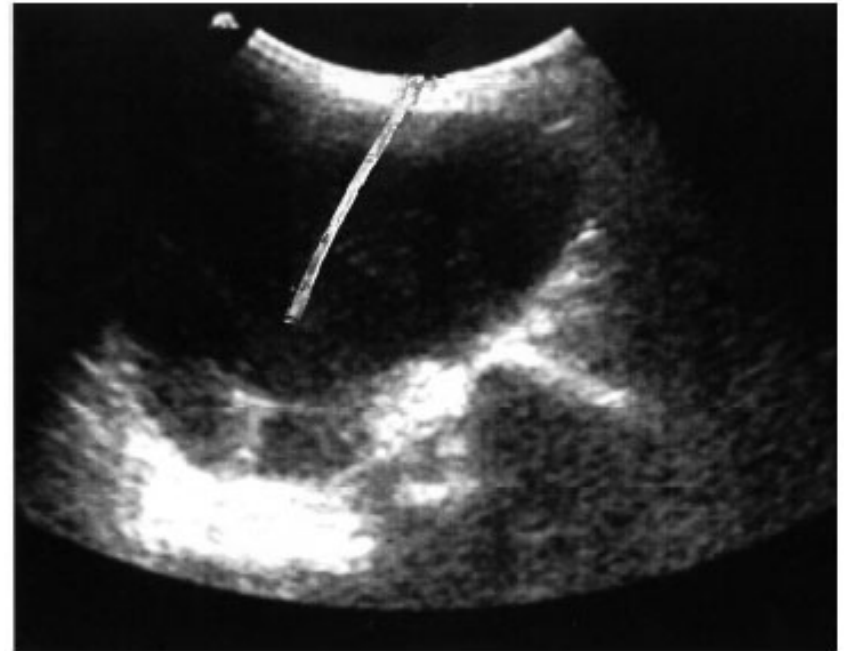
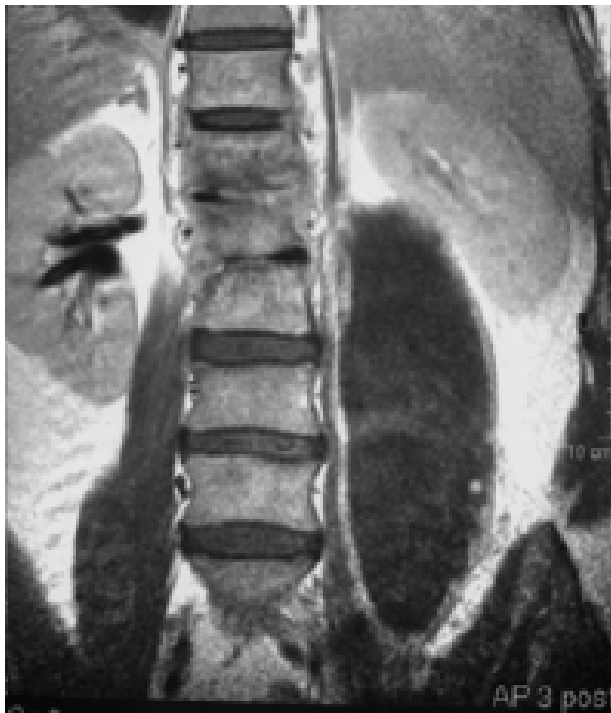Décompression: laminectomie



# *TTT chirurgicale*

## Gestes

### Drainage d'un abcès

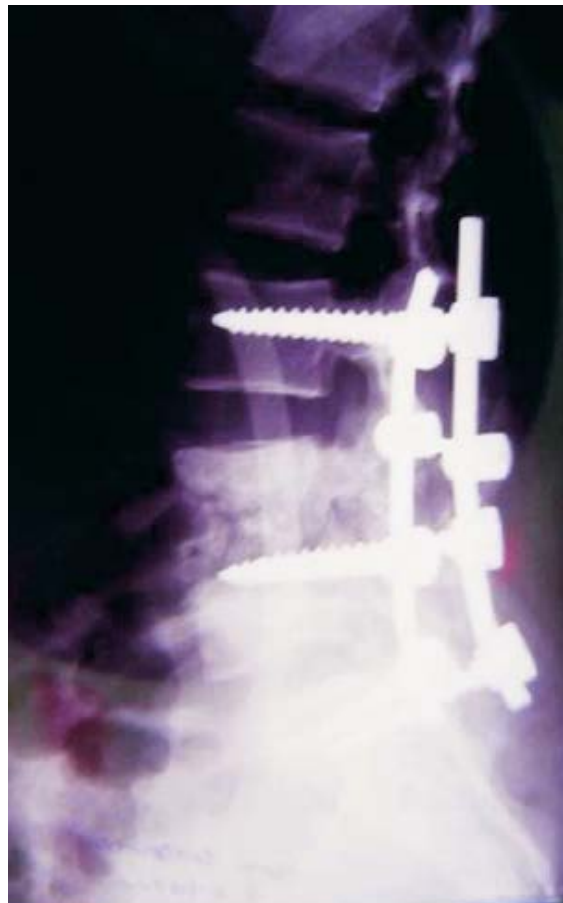


# *TTT chirurgicale*

## Gestes

---

### Stabilisation rachidienne





# TTT chirurgical

## Contraintes

---

**Geste à ciel ouvert: délabrement + +**

**Etage dorsal:**

- Abord antérieur difficile  
(thoracotomie droite ou gauche selon la prédominance des lésions, trans ou rétropleurale selon l'expérience du chirurgien)
- Voie postéro-basale: adoptée par certains mais  
Multiples risques (brèches ostéoméningées)

# TTT chirurgicale

## Contraintes

---

### Charnière dorsolombaire:

Problème thérapeutique (complexité anatomique de cette région)

### Etage lombaire:

- D'accès relativement facile par voie antérieure (lombotomie rétro péritonéale)
- Pronostic meilleur vu la rareté de l'atteinte neurologique et des déformations

# TTT chirurgical

## Contraintes

---

**Laminectomie:** est une intervention à rejeter car elle ne permet qu'une décompression transitoire et peut aggraver une cyphose préexistante

# TTT chirurgicale

## Contraintes

---

### □ Complications

- septiques
- cardio-resp
- mécaniques (déplacement latéral ou post du greffon)
- neurologiques (après arthrodeèse stt cervico-dorsale)

# TTT surgical

---

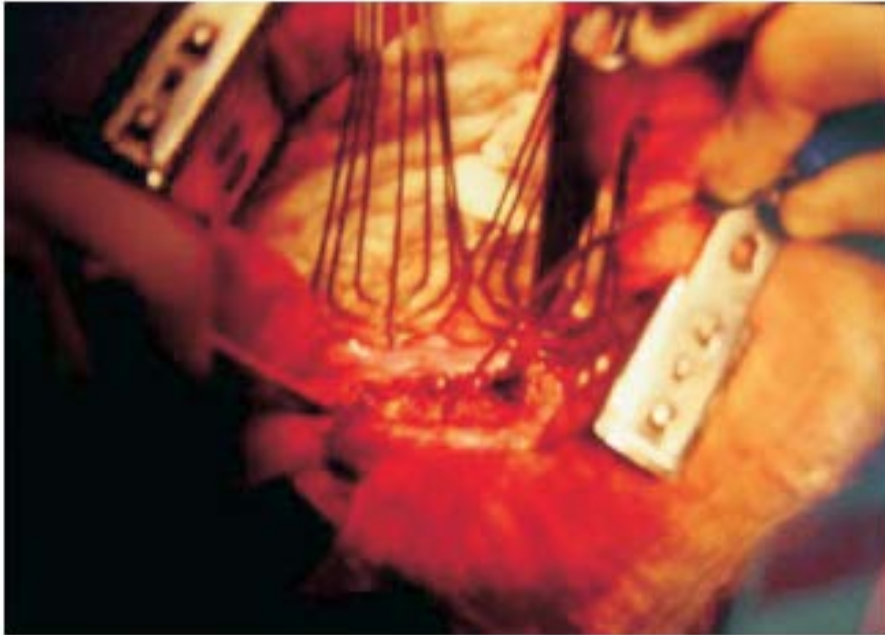

Fig. 2. Anterior decompression + bone grafting.

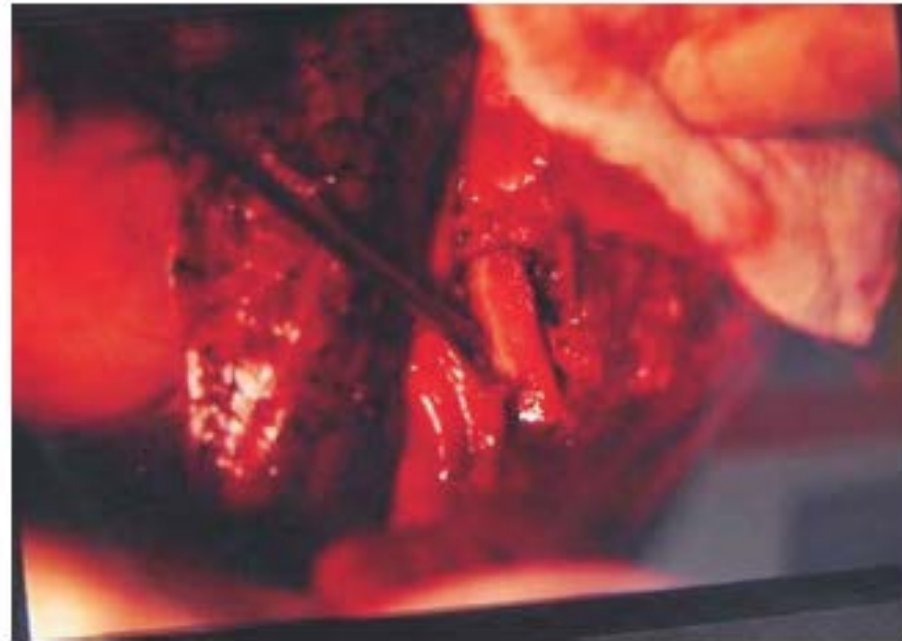
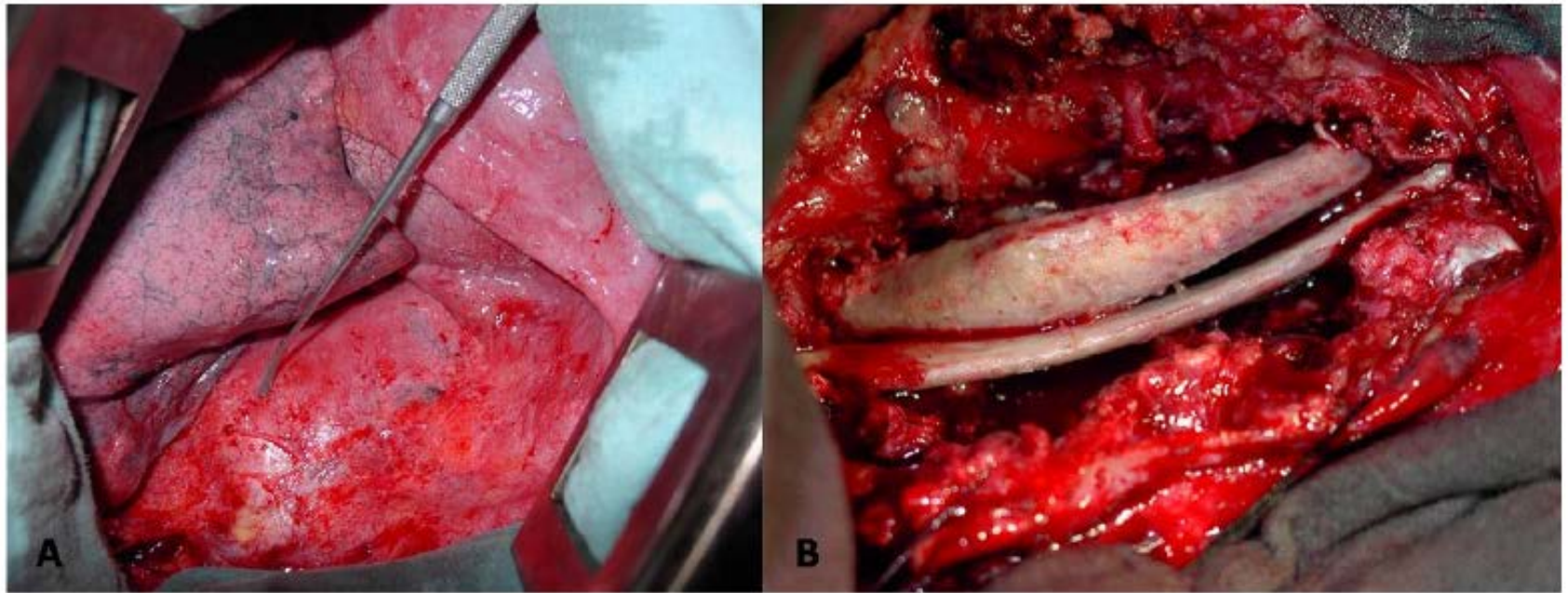


Fig. 3. Anterior decompression + bone grafting.

# TTT chirurgicale



**Figure 2**

Mal de Pott; (A): une thoracotomie droite, après l'ouverture de l'espace inter-costal, les côtes sont écartées par un écarteur Finochietto, on tombe sur un abcès paravertébral bombant. (B): Après la résection des séquestre osseux et la décompression canalaire et la réalisation d'une gouttière étendue du niveau sus au niveau sous jacent à la lésion, un greffon iliaque et/ou costal (sans ostéosynthèse) est encastré après la réduction d'éventuelle cyphose par compression postérieure

# TTT surgical

---

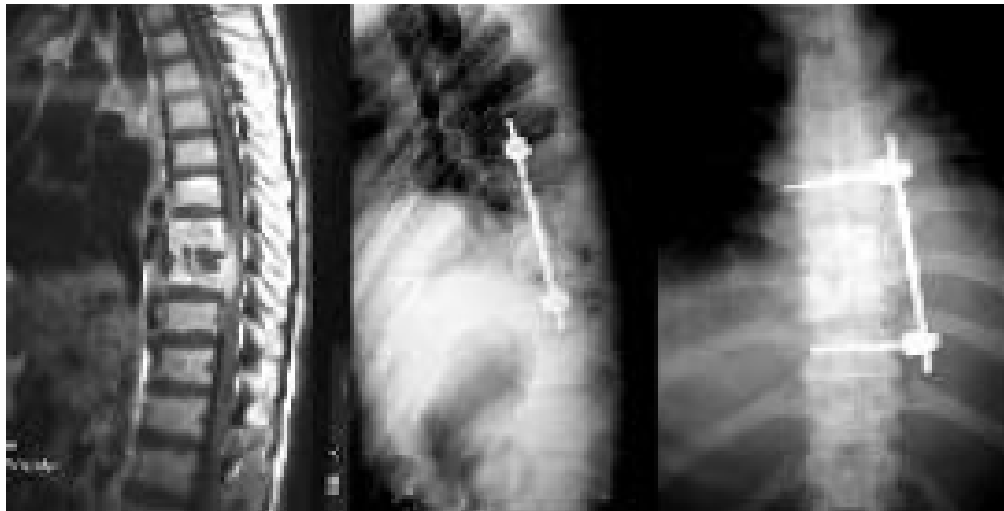
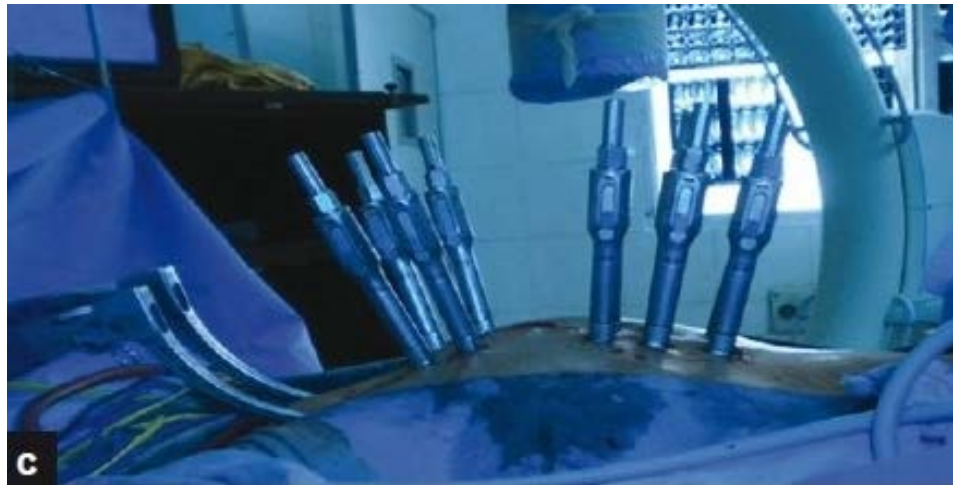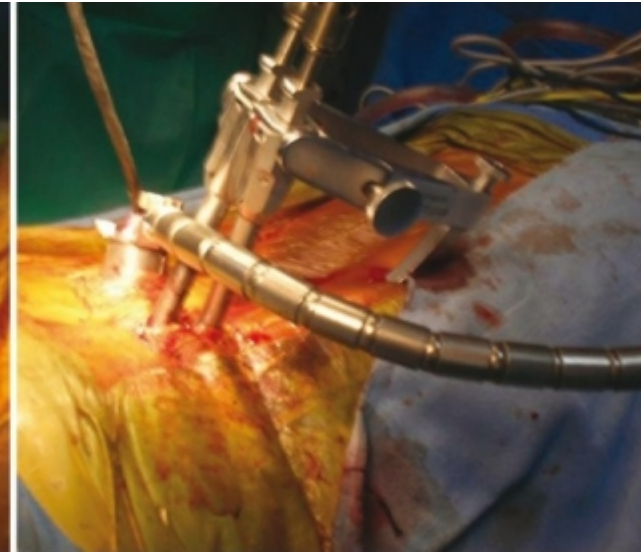
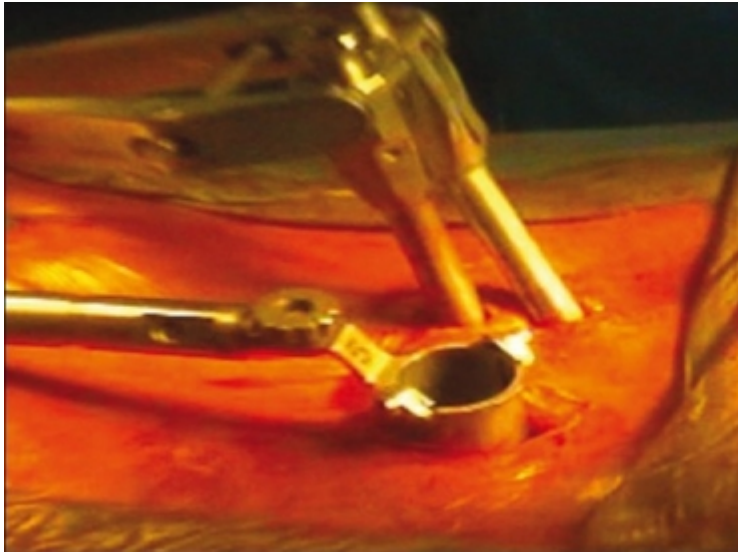


Figure 3: Anterior debridement, autograft from iliac rest and anterior instrumentation in a patient with thoracic Spine TB. Although the instrumentation that works best for these cases consists of a plate with two screws at each level, the construct improvised here by the surgeon works as well.

# TTT surgical

*Technique mini-invasive (MISS)*

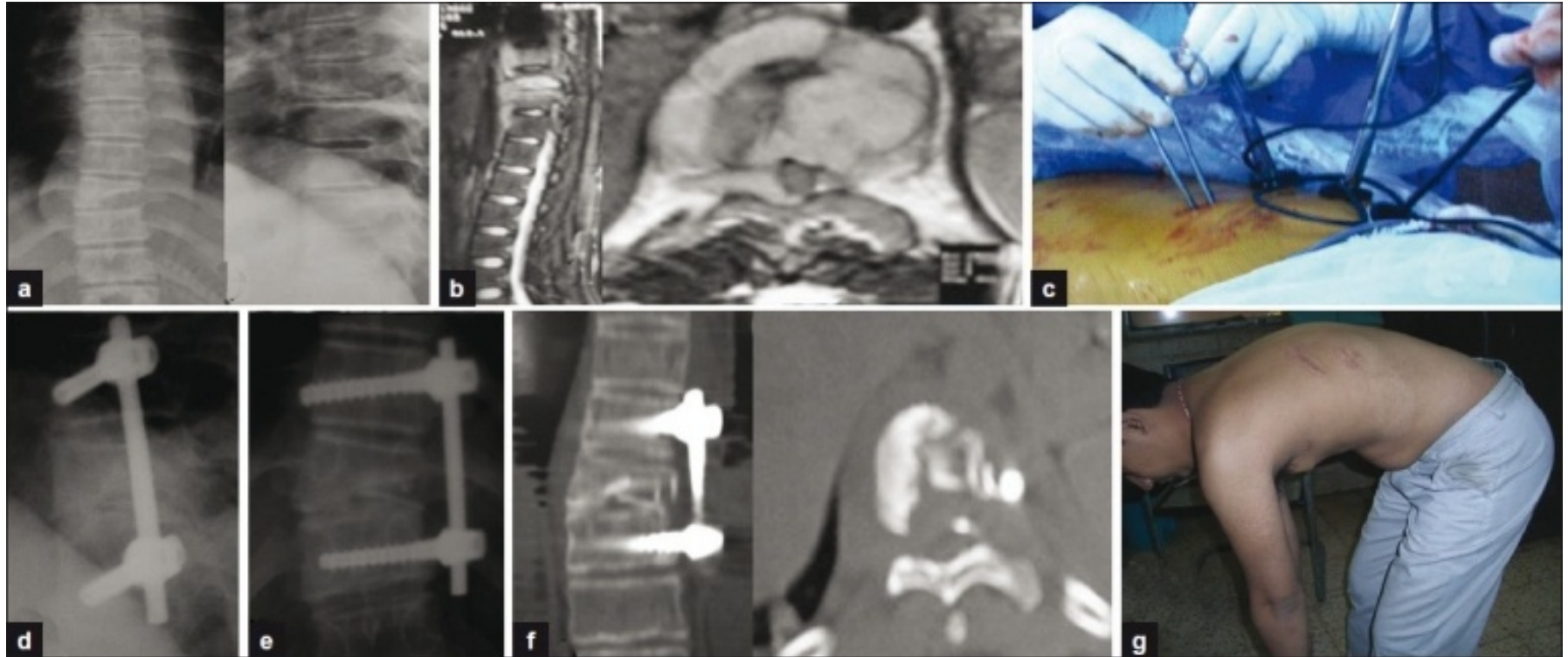
---





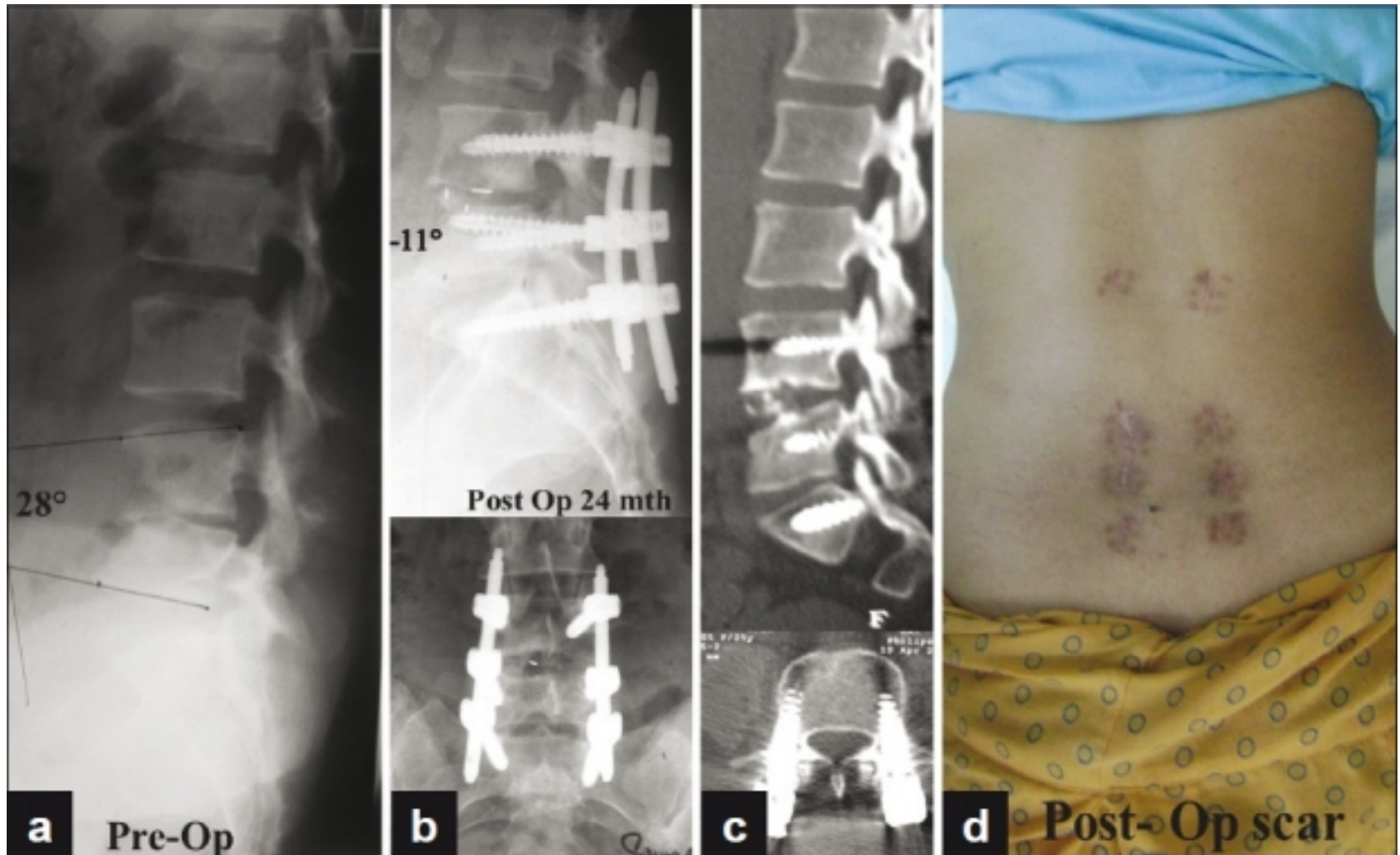
# TTT surgical

## *Technique mini-invasive (MISS)*



# TTT surgical

## *Technique mini-invasive (MISS)*



# SPONDYLODISCITE TUBERCULEUSE AVEC TROUBLES NEUROLOGIQUES : RESULTATS DU TRAITEMENT CHIRURGICAL

J. YILBOUDO, S.C. DA, S.I. NACOUKMA, E. BANDRE

- 29 patients opérés pour spondylodiscite tuberculeuse avec troubles neurologiques
- Taux de mortalité: 10,3%
- Fusion osseuse: 100%
- Récupération fonctionnelle: 50-60%

Tableau III : Evolution postopératoire de la paraplégie

|               | Récupération totale | Récupération partielle | Etat Stationnaire | Paraplégie aggravée | Décès  | Total |
|---------------|---------------------|------------------------|-------------------|---------------------|--------|-------|
| Nombre de cas | 14                  | 7                      | 4                 | 1                   | 3      | 29    |
| Pourcentage   | 48,3 %              | 24,1 %                 | 13,8 %            | 3,5 %               | 10,3 % | 100 % |

# MAL DE POTT

## A PROPOS DE 320 CAS

M. MAFTAH, M. LMEJJATI, A. MANSOURI, N. EL ABBADI, F. BELLAKHDAR

- 320 cas
- TTT médical+TTT orthopédique (immobilisation plâtrée): 122 cas
- TTT médical+TTT chirurgical: 198 cas



**Amélioration sous TTT orthopédique: 33%**  
**Amélioration sous TTT chirurgical: 65%**

## Case series

Le mal de Pott: à propos de 82 cas

Badr Fedoul<sup>1,2</sup>, Khalid Chakour<sup>1</sup>, Mohamed El Faiz Chaoui<sup>1</sup>


- ❑ Service de neurochirurgie du CHU Hassan II de Fès
- ❑ Janvier 2002-2006
- ❑ Décompression par voie antérieure: 29 cas (35,36%)
- ❑ Laminectomie (post): 5 cas (6,09%)
- ❑ Evacuation de l'abcès de psoas: 25 cas(30,48%)

**Meilleurs résultats obtenus chez les malades opérés par voie antérieure: récupération totale (89,65%) et partielle (10,34%)**

## Case series

**Le mal de Pott: à propos de 82 cas**

Badr Fedoul<sup>1,8</sup>, Khalid Chakour<sup>2</sup>, Mohamed El Faiz Chaoui<sup>1</sup>

- Laminectomie (post) 
  - Amélioration du déficit neurologique: 1 cas
  - Aggravation de la cyphose: 4 cas
  
- Evolution vers la consolidation et la fusion vertébrale: 100% (au bout de 4 à 18 mois après le traitement)

## Lumbar and lumbosacral tuberculous spondylodiscitis in adults

REDEFINING THE INDICATIONS FOR SURGERY

S. Bhojraj, A. Nene

*From Hinduja National Hospital, Mumbai, India*

- 66 cas (55 lombaires , 11 lombo-sacrées)
- L4-L5 + + +
- Abscess para vertébral ou épidual: 45 cas
- Instabilité clinique: 24 cas
- Radiculopathie: 18 cas (+déficit moteur: 6 cas)

- ❑ TTT médical: quadritérapie (4 mois) puis trithérapie (RIF, INH, ETB) pd 8 mois
- ❑ Chirurgie si absence de réponse au TTT (1<sup>ère</sup>, 2<sup>ème</sup> ligne)
- ❑ Durée de TTT médical: 12-24 mois
- ❑ TTT conservateur seul (TTT anti tuberculeux) avec succès: 83% (séquelles neurologiques: 0)



SPD Tuberculeuses lombaires ou lombo-sacrées:

- TTT conservateur satisfaisant
- Peu d'indications chirurgicales



## Lumbar and lumbosacral tuberculous spondylodiscitis in adults

REDEFINING THE INDICATIONS FOR SURGERY

S. Bhojraj, A. Nene

*From Hinduja National Hospital, Mumbai, India*



Fig. 1a

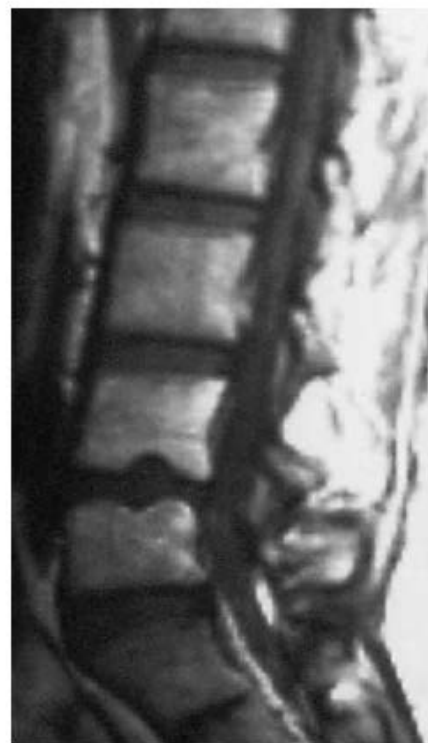

Fig. 1b

MR scan showing a) a T1-weighted sagittal section of the lumbosacral spine with abnormality of the marrow signal involving contiguous vertebrae and the intervening disc and epidural soft tissue at L4/L5 and b) follow-up of the same patient after 12 months of treatment, with restoration of normal marrow signal, a mild loss of vertebral and disc height and residual depressions in the opposing endplates.

# TTT DE LA SPONDYLODISCITE TUBERCULEUSE

---

## *4- volets:*

- **TTT médical**
- **Corticothérapie**
- **Chirurgie**
- **Autres mesures**

# *Autres mesures*

---

## **Ponction d'abcès:**

- Abcès superficiel non volumineux
- Moyen diagnostique et thérapeutique

# *Autres mesures*

---

## Repos au lit:

- \* **4 semaines:** SPD sans complications
- \* **6 à 8 semaines:** SPD compliquée d'abcès para-vertébraux
- \* **10 semaines:** SPD compliquée d'abcès para-vertébraux et troubles neurologiques

# Autres mesures

## Immobilisation rachidienne

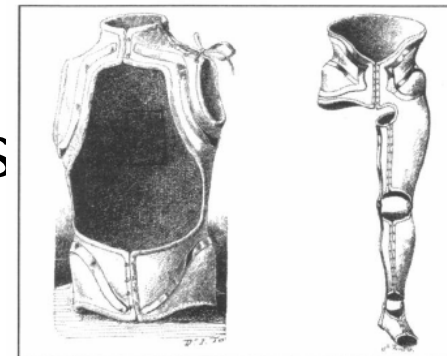

Corset (3 mois)

### Indications:

- Atteinte cervicale
- Signes neurologiques déficitaires
- Instabilité

### Avantage:

Eviter la majoration des déformations rachidiennes pd les 1ers mois de TTT jusqu'à consolidation rachidienne



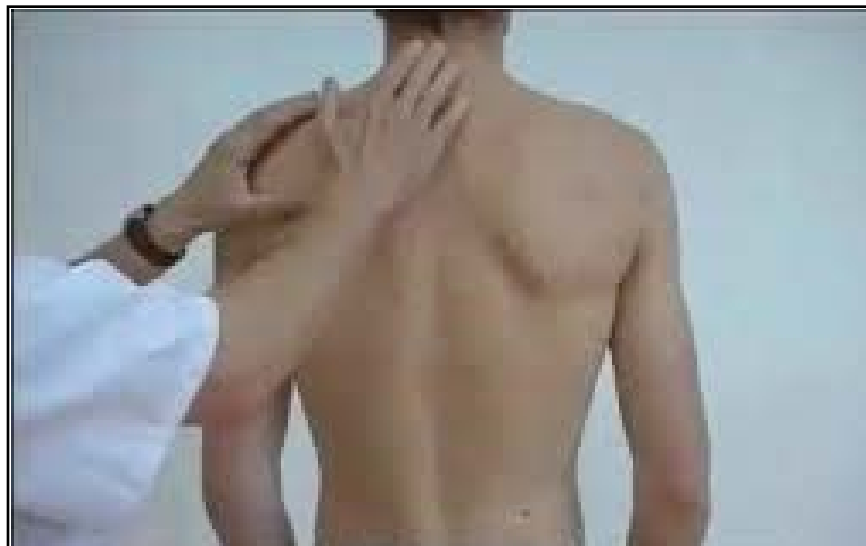*Appareil en celluloid*  
In B.H GAUSSERON, la Santé par la Mer -  
BERCK-PLAGE. Paris 1902

# *Autres mesures*

---

## **Rééducation:**

- Complément thérapeutique chez les déficitaires
- Compenser l'atrophie musculaire qui résulte de l'immobilisation
- Prévenir les escarres



---

# **TTT DE LA TOA EXTRA AXIALE**

# TTT DE LA TOA EXTRA AXIALE

---

- Durée min de TTT anti TBC: 9 à 12 mois
- La chirurgie: rare (29 à 34)
- La mise en place d'une prothèse de hanche ou de genou nécessite le respect d'une période de quiescence suffisante et doit être encadrée par la reprise d'une antibiothérapie antituberculeuse.



# TTT DE LA TOA EXTRA AXIALE

---

□ On distingue:

\* **La chirurgie précoce:** la plus pratiquée

Drainage d'abcès des parties molles, synovectomie chirurgicale, débridement ostéo-articulaire avec excision de tous les tissus nécrosés (exérèse des séquestres osseux, des cavités purulentes), curetage osseux des ostéomyélites

## **Double objectif:**

- Participer avec l'antibiothérapie au contrôle de l'infection tuberculeuse
- Préserver pour l'avenir la fonction articulaire (mobilité, stabilité, fonctionnalité) ou la stabilité osseuse

# TTT DE LA TOA EXTRA AXIALE

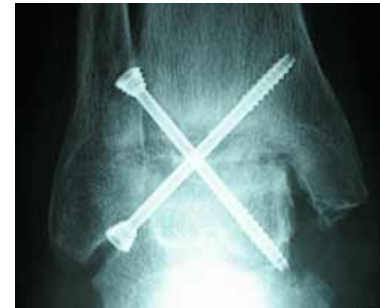---

## \* La chirurgie « tardive »:

est une chirurgie à visée fonctionnelle, de reconstruction ou de stabilisation

Ex: arthrite tuberculeuse avec destruction articulaire totale, notamment le cartilage articulaire, raideur douloureuse, avec parfois déformation et/ou instabilité, entraînant un handicap fonctionnel.

(Ostéotomie fémorale dans la coxite Tbc, arthrodeèse, prothèse)



# TTT DE LA TOA EXTRA AXIALE

---

## □ Autres TTT:

### - **Pour les atteintes destructrices:**

Immobilisation de l'articulation en position de fonction pendant 3 à 6 semaines pour prévenir et corriger les déformations

### - **Pour les patients traités précocement:**

rééducation 1 à 2 heures/jour pour entretenir la mobilité articulaire

# CONCLUSION

---

- La TOA reste une maladie d'actualité dans le monde, y compris dans les pays développés
- Son pronostic est amélioré par un diagnostic précoce et une prise en charge rapide

# CONCLUSION

---

- TTT de la TOA:
  - Diversité des protocoles (pas de consensus)
  - Lourd (durée, chirurgie, immobilisation...)
  - TTT antituberculeux: clef de voûte du TTT
  - Chirurgie parfois nécessaire (gain d'efficacité, de temps et de confort pour le malade)



**MERCI POUR VOTRE  
ATTENTION**